

Rev Soc Bol Ped Vol. 61, N° 1 2023

ISSN 1024-0675

REVISTA DE LA **SOCIEDAD BOLIVIANA DE PEDIATRÍA**



**SOCIEDAD BOLIVIANA
DE PEDIATRÍA**
Para la niñez Boliviana

Publicidad Oficial de la Sociedad Boliviana de Pediatría

ÚNICA
PRESENTACIÓN EN
JARABE

DIOXADOL[®]

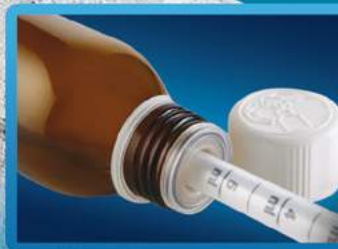JARABE

DIPIRONA 500 mg /5ml

El Sabor de la Victoria



Agradable sabor a
GUINDA



Única presentación en jarabe con agradable sabor a guinda. Asegura mayor adherencia al tratamiento

No contiene azúcar, con sorbitol edulcorante carioprotector. Permite administrar a pacientes diabéticos o con sobrepeso

Viene con jeringa dosificadora. Garantiza dosificaciones exactas

No contiene gluten, apto para pacientes celíacos

Es el antipirético más rápido y con mayor potencia. Baja la fiebre en un promedio de 15 a 35 minutos

Logra un mejor control del cuadro febril durante más tiempo

PLANTA FARMACÉUTICA CERTIFICADA
GMP
GOOD MANUFACTURING PRACTICES - BOLIVIA




Bagó
Ética al servicio de la salud

**REVISTA
DE LA
SOCIEDAD BOLIVIANA
DE PEDIATRÍA**

**PUBLICACIÓN OFICIAL DE LA SOCIEDAD BOLIVIANA
DE PEDIATRÍA**

Rev Soc Bol Ped
Vol. 61, Nº 1
2023



REVISTA DE LA SOCIEDAD BOLIVIANA DE PEDIATRÍA



EDITOR

Dr. Juan Pablo Hayes Dorado

COMITÉ EDITORIAL

Dr. Ivón Pesaranda Pérez

Dr. Miguel Cispedes Lesczinsky

Dr. Hector Mejna Salas

Dirigir correspondencia:

REVISTA DE LA SOCIEDAD BOLIVIANA DE PEDIATRÍA

Whatsapp 70870500

Email: juanpablohayes@yahoo.com

SOCIEDAD BOLIVIANA DE PEDIATRÍA

- Fundada el 7 de abril de 1943.
- Afiliada a la Asociaciyn Latinoamericana de Pediatrġa (ALAPE)
- Afiliada a la Asociaciyn Internacional de Pediatrġa (AIP).
- Miembro de las Sociedades de Pediatrġa del Cono Sur.
- Condecorada con la “Orden de la Salud Pġblica”, por el Ministerio de Salud y Deportes.
- Condecorada con el “Cyndor de los Andes” por el Gobierno Boliviano

DIRECTIVA SOCIEDAD BOLIVIANA DE PEDIATRÍA (GESTIÓN 2021-2023)

PRESIDENTE:	Dr. Victor Hugo Velasco Alvarez
VICEPRESIDENTE:	Dra. Giovanna del Rocġo Iturralde Romay
SECRETARIA GENERAL:	Dra. Corica Amalia Melean Gumiel
SECRETARIA DE ACTAS:	Dra. Rita Lorena de los Remedios Menacho Delgadillo
SECRETARIA DE HACIENDA:	Dra. Georgina D. Cruz del Castillo
DIRECTOR DE REVISTA:	Dr. Juan Pablo Hayes Dorado
SECRETARIA DE PRENSA Y PROPAGANDA:	Dr. Reynaldo Carvajal Choque
SECRETARIA DE BIENESTAR SOCIAL:	Dra. Stephanie Adela Velez Loza
VOCAL 1:	Dra. Angġlica Grace Caballero Urquieta
VOCAL 2:	Dra. Teresa Roxana Villagomez Fernġndez

REVISTA DE LA SOCIEDAD BOLIVIANA DE PEDIATRÍA

Volumen 61, N° 1, 2023

EDITORIAL

Viruela símica en la era de la COVID-19. ¿Estamos preparados en Bolivia?..... 1

Monkeypox in the era of COVID-19. Are we prepared in Bolivia?

DR. JHOSSMAR AUZA, DRA. NAYRA CONDORI, DR. JOSÉ VIRUEZ, DR. VLADIMIR MAMANI,
DR. LUIS GUTIÉRREZ.

TRABAJOS ORIGINALES

Experiencia en cirugías cardíacas congénitas en el Hospital Materno Infantil - C.N.S.....4

Experience in congenital heart surgeries at the Hospital Materno Infantil - C.N.S.

DRA. VIRNA SEVERICHE, DR. ROBERTO PACHECO, DR. PAULO BURGOS.

**Infecciones del tracto urinario por bacterias productoras de BLEE de la comunidad, aisladas en
pacientes pediátricos hospitalizados.....9**

*Urinary tract infections by ESBL-producing bacteria from the community isolated in hospitalized
pediatric patients*

DRA. GABRIELA SOLIZ, DR. CLAUDIO OROPEZA, DRA. ROSEMARY ABASTO.

CASOS CLÍNICOS

Primer trasplante de progenitores hematopoyéticos alogénico en Bolivia 14

First allogeneic hematopoietic stem cell transplant in Bolivia

DRA. ASTRID RIVEROS, DR. DAVID BALLÓN, DRA. DIANA CHOQUE, DR. EDGAR CORDERO,
DR. GUILLERMO ROCABADO, LIC. AIDA SINCHI, LIC. MIRIAN CANAVIRI, DR. JULIO ÁLVAREZ.

Hemangioendotelioma kaposiforme (HEK)	19
--	----

Kaposiform Hemangioendothelioma (HEK)

DR. BISMARCK GUTIERREZ, DRA. DAISY PEÑARRIETA, DR. DAVID ORTIZ, DRA. ESDENKA NUÑEZ,
DR. JUAN CARLOS MURILLO, DRA. ELDY GUARISTI, DRA. PATRICIA SERRUDO, DR. CESAR CHAVEZ.

Miocardopatía hipertrófica neonatal	22
--	----

Neonatal hypertrophic cardiomyopathy

DR. JUAN HUMBERTO ROJAS, DRA. PAMELA NEGRON, DRA. MARY LUZ SALAZAR, DR. LÍMBER VÁSQUEZ.

Hemimelia fibular en paciente neonatal	26
---	----

Fibular hemimelia in a neonatal patient

DR. JUAN HUMBERTO ROJAS, DR. MARCELO AGUIRRE, DR. LÍMBER VÁSQUEZ, DRA. PAMELA NEGRÓN.

Miocardopatía no compactada en pediatría	30
---	----

Non-compaction cardiomyopathy in pediatrics

DR. RICARDO ARANIBAR, DRA. CARLA SIMON, DR. MARIO RONALD PÉREZ.

Miopatía de Bethlem	36
----------------------------------	----

Bethlem myopathy

DRA. MÓNICA BURGOS, DRA. LOURDES NUÑEZ.

ACTUALIZACIÓN

Manejo multidisciplinario del síndrome de Turner	40
---	----

Multidisciplinary management of Turner syndrome

DR. JUAN PABLO HAYES DORADO

APÉNDICE

Instructivo para la publicación de artículos	51
---	----

EDITORIAL

Viruela símica en la era de la COVID-19. ¿Estamos preparados en Bolivia?

Monkeypox in the era of COVID-19. Are we prepared in Bolivia?

**Dr. Jhossmar Cristians Auza Santiváñez⁽¹⁾, Dra. Nayra Condori Villca⁽²⁾,
Dr. José Antonio Viruez Soto⁽³⁾, Dr. Vladimir Mamani Palli⁽⁴⁾, Dr. Luis Alan Gutiérrez Tabel⁽⁵⁾.**

La enfermedad por coronavirus (COVID-19) cambió radicalmente la vida de la población mundial, después de más dos años transcurridos, ha causado un profundo impacto, alcanzando globalmente más de 756,9 millones de casos y 6,8 millones de muertes al 21 de febrero de 2023 ⁽¹⁾. Sólo Bolivia presentó 1.191.892 casos y más de 22.359 personas fallecidas hasta el 20 de febrero del 2023 ⁽²⁾. Un cuestionamiento importante sería el de si Bolivia está preparada para enfrentar un nuevo brote de enfermedad viral zoonótica después de la COVID-19.

La perspectiva actual es que la pandemia sigue extendiéndose a nivel mundial con distintas fases evolutivas en los diferentes países, con un número creciente de afectados y fallecidos a pesar de una menor letalidad del virus, debido a una menor virulencia del mismo. A pesar de ello, la pandemia sigue activa afectando especialmente a la población más vulnerable, personas de edad avanzada, con comorbilidades asociadas y pertenecientes a grupos sociales menos favorecidos.

Con relación a la viruela símica, el Ministerio de Salud y Deportes a través de un comunicado en su

página oficial el 01 de agosto de 2022, confirmó el primer caso de viruela símica en la ciudad de Santa Cruz; hasta la fecha 20 de febrero del 2023 ⁽³⁾, se han notificado un total de 1.296 casos sospechosos de los cuales fueron confirmados 264 casos. Se descartaron 1.032 casos por laboratorio, hasta el hasta 20 de febrero del 2023 (figura 1) ⁽⁴⁾.

El 23 de julio de 2022, el Director General de la Organización Mundial de la Salud (OMS) declaró que el brote multinacional de viruela símica constituye una emergencia de salud pública de importancia internacional ⁽⁵⁾. Estamos frente a una amenaza; es necesario fortalecer las capacidades necesarias para enfrentarla, el enfoque principal debe ser detener la transmisión, utilizando herramientas de salud pública efectivas, incluida la vigilancia epidemiológica eficaz, el rastreo cuidadoso de contactos, la comunicación de riesgos y, sobre todo, la participación de la población en general. También es fundamental garantizar que toda la población de riesgo tenga acceso equitativo a todos los instrumentos necesarios para detener la transmisión, incluidas pruebas, antivirales y atención de apoyo a los enfermos.

(1) Universidad Mayor de San Andrés. Hospital del Gran Chaco "Fray Quebracho". Unidad de Terapia Intensiva. Tarija.
<https://orcid.org/0000-0002-7703-2241>

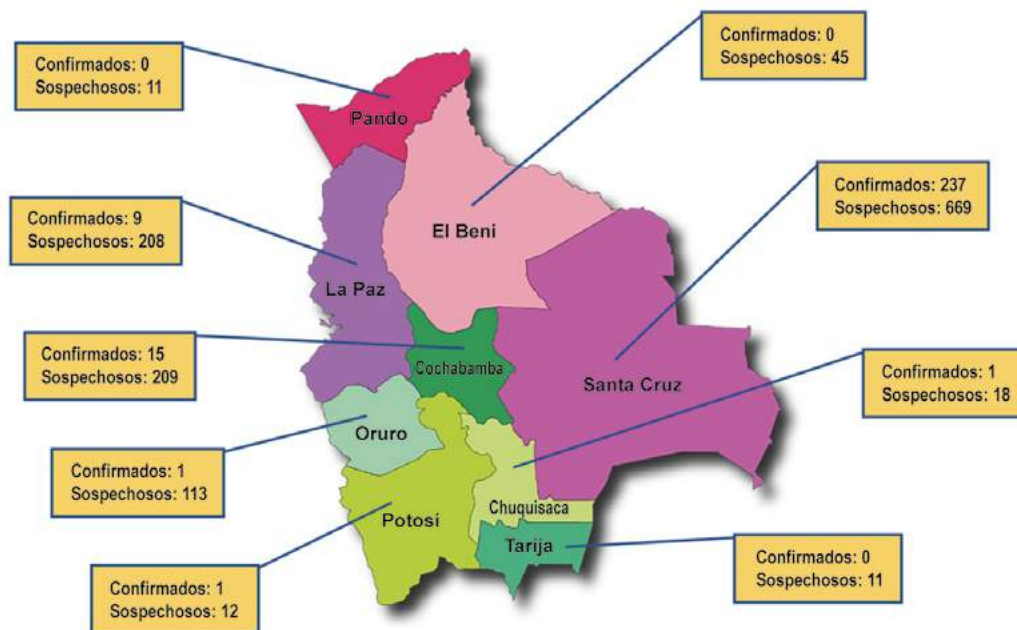
(2) Red de Salud Yacuiba. Departamento de Endocrinología y Nutrición. Tarija.

(3) Hospital del Norte El Alto. Departamento de Apoyo Crítico. La Paz.

(4) Instituto de Gastroenterología Boliviano Japonés. Cochabamba.

(5) Programa Nacional de Telesalud. Ministerio de Salud y Deportes. La Paz.

Figura 1.- Viruela símica: Casos confirmados y sospechosos al 20 de febrero de 2023.



Lecciones no aprendidas:

Muchas de las lecciones de la COVID-19 no se han tomado en cuenta en el brote actual de la viruela símica. Algunas de éstas incluyen la necesidad de datos de vigilancia epidemiológica oportuna, incrementar recursos a la ciencia e investigación, mayor priorización de las poblaciones de alto riesgo y un acceso gratuito a pruebas y vacunas las cuales en este momento no están disponibles en nuestro país.

La pandemia de la COVID-19 nos demostró que necesitábamos estar unidos y trabajar de manera coordinada entre los diferentes instituciones públicas, seguridad social de corto plazo y entidades privadas, por lo que probablemente no estamos suficientemente preparados; aún se tienen muchas brechas por cerrar, la participación de la comunidad se hace relevante sobre todo el compromiso de la comunidad LGBTIQ+, deben apoyarse en todas las acciones de respuesta, desde campañas comunicacionales de prevención y equidad, con mensajes prácticos, hasta el desarrollo de protocolos nacionales. La población boliviana debe de conocer cómo se transmite la viruela símica, cómo identificar los signos y síntomas y cuándo se debe buscar atención médica.

Nuevos retos:

Los gestores en salud deben reforzar la realización de pruebas de detección y gestionar vacunas existentes para los grupos de alto riesgo. Debemos todos, romper las barreras que hacen que la viruela símica se propague en silencio; es indispensable evitar el estigma que asedia a esta enfermedad, ya que esto aleja a las personas en riesgo de la información que necesita.

Conclusiones:

Consideramos que, aún existen numerosos retos para nuestro sistema de salud boliviano. Es preciso una respuesta de salud pública eficaz, ser decisivos, actuar con rapidez y priorizar la ayuda a los más vulnerables de nuestra región. Por tanto, se hace imprescindible fortalecer la atención primaria de salud en todos sus niveles, mantener una vigilancia epidemiológica activa, mejorar los establecimientos de salud, atender las debilidades rompiendo el ciclo de “pánico y negligencia” que durante décadas ha sido el sello distintivo de la respuesta mundial a las epidemias y pandemias. Sobre todo, potenciar

las capacidades de los profesionales de la salud, los cuales siempre han estado en primera línea defendiendo la salud y la vida.

Referencias bibliográficas:

- 1) Organización Panamericana de la Salud. Situación epidemiológica de COVID-19. Disponible en: <https://shiny.pahobra.org/wdc/>
- 2) OPS. Cumulative confirmed and probable COVID-19 cases reported by countries and territories in the Region of the Americas. Disponible en: <https://ais.paho.org/hip/viz/COVID19Table.asp>
- 3) Ministerio de salud y Deportes. Bolivia confirma primer caso de viruela del mono. Diponible en: <https://www.minsalud.gob.bo/6881-bolivia-confirma-primer-caso-de-viruela-del-mono-e-instruye-al-sedes-santa-cruz-active-bloqueo-epidemiologico>
- 4) Dirección General de Epidemiología. Ministerio de Salud y Deportes. Situación epidemiológica de viruela del mono al 20 de febrero de 2023.
- 5) World Health Organization. WHO director-general declares the ongoing monkeypox outbreak a public health emergency of international concern. Available at: <https://www.who.int/europe/news/item/23-07-2022-who-director-general-declares-the-ongoing-monkeypox-outbreak-a-public-health-event-of-international-concern>.

TRABAJO ORIGINAL

Experiencia en cirugías cardíacas congénitas en el Hospital Materno Infantil - C.N.S.

Experience in congenital heart surgeries at the Hospital Materno Infantil - C.N.S.

**Dra. Virna Lissy Severiche Medina⁽¹⁾, Dr. Roberto Jaime Pacheco Rojas⁽²⁾,
Dr. Paulo Rodrigo Burgos Rosado⁽³⁾.**

Resumen:

Presentamos a través de nuestra experiencia clínico-quirúrgica, la incidencia de cardiopatías congénitas diagnosticadas, en un tiempo determinado, la estadística de la resolución quirúrgica y los resultados obtenidos en la mortalidad, de acuerdo al grado de complejidad de cada cardiopatía congénita, según la clasificación de RACHS-1.

Palabras clave:

Rev Soc Bol Ped 2023; 61 (1): 4 -8: Cardiopatías congénitas, cirugías cardíacas, RACHS-1.

Abstract:

We present through our clinical-surgical experience, the incidence of congenital heart disease diagnosed, in a determined time, the statistics of surgical resolution and the results obtained in mortality, according to the degree of complexity of each congenital heart disease, according to the classification of RACHS-1.

Keywords:

Rev Soc Bol Ped 2023; 61 (1): 4 -8: Congenital heart disease, cardiac surgeries, RACHS-1.

Introducción:

Las cardiopatías congénitas son los defectos de nacimiento más comunes. Según la Asociación Estadounidense del Corazón (American Heart Association), aproximadamente 9 de cada 1.000 bebés nacidos en los Estados Unidos tienen una cardiopatía congénita; un gran porcentaje de ellas tienen resolución espontánea o con medicamentos, pero aproximadamente uno de cada 4 recién nacidos con cardiopatía congénita puede presentar una cardiopatía crítica⁽¹⁾, que precisará una resolución por vía percutánea o quirúrgica.

El objetivo de este estudio es realizar un registro estadístico sobre las cirugías cardíacas congénitas

realizadas en el Hospital Materno Infantil de la Caja Nacional de Salud, a lo largo de 4 años de experiencia, para obtener datos útiles que puedan ser analizados desde el punto de vista científico. Al crear una base de datos, para futuros estudios científicos en nuestra institución, se conformará una referencia nacional para comparación entre servicios donde se realicen este tipo de cirugías en nuestro país.

Material y métodos:

Se realizó un estudio observacional, descriptivo, retrospectivo y transversal de las cirugías cardíacas congénitas consecutivas tanto de emergencia/urgencia como las electivas realizadas en el periodo de 4

(1) Cardiopediatra / Ecocardiografista. Hospital Materno Infantil - C.N.S. Santa Cruz de la Sierra.

(2) Cirujano Cardiovascular Infantil. Hospital Materno Infantil - C.N.S. Santa Cruz de la Sierra.

(3) Cardiólogo Clínico / Ecocardiografía. Centro Médico Cardiol. Santa Cruz de la Sierra.

Conflicto de intereses: Los autores indican que el presente trabajo no tiene conflicto de intereses.
Artículo aceptado el 20/11/22.

años desde noviembre de 2016 a octubre del 2020 en el Hospital Materno Infantil de la Caja Nacional de Salud de Santa Cruz de la Sierra.

La clasificación de las cirugías según la complejidad de la técnica quirúrgica y pronóstico de mortalidad se realizó usando la clasificación RACHS-1⁽²⁾;

aunque existen otras clasificaciones, por su facilidad de uso y su comprobación de ser equiparable en términos de pronóstico a la de Aristóteles⁽³⁻⁴⁾ y a la STS-EACTS⁽⁵⁾; fue la empleada en este estudio. Fueron clasificados según RACHS-1, desde nivel 1 al 6 (tabla 1).

Tabla 1.- Clasificación de las cirugías cardíacas según la escala RACHS-1:

CATEGORÍA DE RIESGO 1:

Cirugía de CIA (excepto CIA OP).
Aortopexia.
Cirugía de DAP >30 días de vida.
Cirugía de CoAo >30 días de vida.
Cirugía de DVAP parcial.

CATEGORÍA DE RIESGO 2:

Valvulotomía - Valvuloplastia aórtica >30 días de vida.
Resección de estenosis subaórtica.
Valvulotomía - Valvuloplastia pulmonar.
Reemplazo valvular pulmonar.
Infundibulectomía ventricular derecha.
Ampliación del tracto de salida del VD.
Reparación de fistula coronaria AV.
Reparación de CIA y CIV.
Reparación de CIA ostium primum.
Reparación de CIV.
Cierre de CIV con valvulotomía pulmonar o resección infundibular.
Cierre de CIV y remoción de banding AP.
Reparación de defecto septal no especificado.
Reparación total de tetralogía de Fallot.
Reparación de DVAP total >30 días de vida.
Operación de Glenn.
Cirugía de anillo vascular.
Reparación de ventana aorto pulmonar.
Reparación de CoAo ≤30 días de vida.
Reparación de estenosis de AP.
Transección de AP.
Cierre de aurícula común.
Reparación de comunicación VI-AD.

CATEGORÍA DE RIESGO 3:

Reemplazo valvular aórtico.
Operación de Ross.
Parche en tracto de salida de VD.
Ventriculomiotomía.
Aortoplastia.
Valvulotomía - Valvuloplastia mitral.
Reemplazo valvular mitral.
Valvectomía de válvula tricúspide.
Valvulotomía - Valvuloplastia tricúspidea.
Reemplazo valvular tricúspideo.
Reparación Ebstein >30 días de vida.
Reparación de anomalía coronaria sin y con túnel intrapulmonar (Takeuchi).
Cierre de válvula semilunar.
Conducto entre VD y AP.
Conducto entre VI y AP.
Reparación de doble salida de VD con o sin reparación de obstrucción de VD.
Operación de Fontan.
Reparación de canal AV completo con o sin reemplazo valvular.

Banding de AP.

Reparación de tetralogía de Fallot con atresia pulmonar.
Reparación de cor triatriatum.
Fístula aorto pulmonar sistémica.
Operación de switch auricular.
Operación de switch arterial.
Reimplante de AP anómala.
Anuloplastia.
Reparación de CoAo y cierre de CIV.
Extirpación de tumor intracardiaco.

CATEGORÍA DE RIESGO 4:

Valvulotomía - Valvuloplastia aórtica ≤30 días de vida.
Operación de Konno.
Reparación de anomalía compleja (ventrículo único) con ampliación de CIV.
Reparación DVAP total ≤30 días de vida.
Septectomía auricular.
Reparación de transposición con CIV y estenosis subpulmonar (Rastelli).
Switch auricular con cierre de CIV.
Switch auricular con reparación de estenosis subpulmonar.
Switch arterial con cierre de CIV.
Switch arterial con reparación de estenosis subpulmonar.
Reparación de tronco arterioso.
Reparación de arco aórtico hipoplásico o interrumpido con o sin cierre de CIV.
Injerto de arco aórtico.
Unifocalización para tetralogía de Fallot con atresia pulmonar.
Doble switch.

CATEGORÍA DE RIESGO 5:

Reparación Ebstein neonatal ≤30 días de vida.
Reparación de tronco arterioso con interrupción de arco aórtico.

CATEGORÍA DE RIESGO 6:

Eta 1 de reparación de síndrome de hipoplasia de VI (operación de Norwood).
Eta 1 de reparación de síndrome de VI corazón izquierdo no hipoplásico (operación de Damus - Kaye - Stansel).

Abreviaciones: AD: Aurícula Derecha; AP: Arteria Pulmonar; AV: Aurículo-Ventricular; CIA: Comunicación interauricular; CIV: comunicación interventricular; CoAo: Coartación Aortica; DAP: Ductus Arterioso Permeable; DVAP: Drenaje Venoso Anómalo Pulmonar; OP: Ostium Primum; VD: Ventrículo Derecho; VI: Ventrículo Izquierdo.

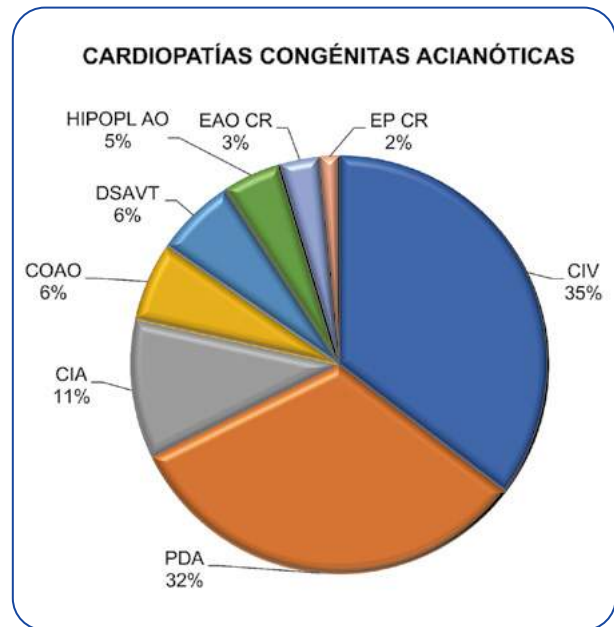
La mortalidad fue considerada como muerte por cualquier causa hasta los 30 días del postoperatorio. Los datos fueron obtenidos a partir de historias clínicas, registrados y analizados con Excel 2010, presentados en tablas y gráficos.

Resultados:

Se estudiaron 72 pacientes sometidos a cirugías cardíacas; 40 (56%) fueron de sexo femenino y 32 de sexo masculino (44%). Dentro de las cardiopatías operadas 64 (84%) fueron por cardiopatías acianóticas y las 12 restantes (16%) cianóticas.

El diagnóstico preoperatorio más frecuente fue de comunicación interventricular (CIV), representando 30% del total de cirugías. En orden de frecuencia, las otras malformaciones cardíacas encontradas en las cirugías fueron: persistencia de conducto arterioso (PDA), comunicación interauricular (CIA), transposición de grandes arterias (TGA), coartación de aorta (CoAo), defecto del septo aurículo-ventricular total (DSAVT), tetralogía de Fallot (T4F) y otras menos frecuentes (tabla 2). Presentamos la distribución de las cardiopatías acianóticas en la gráfica 1 y de las cianóticas en la gráfica 2.

Gráfica 1.- Cardiopatías congénitas acianóticas:



Gráfica 2.- Cardiopatías congénitas cianóticas:

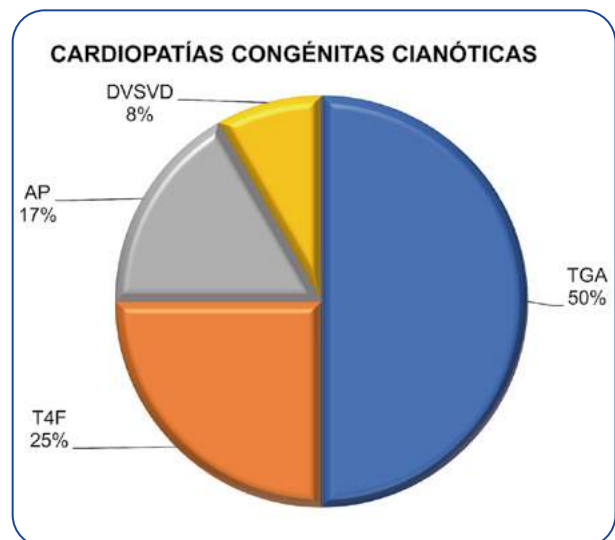
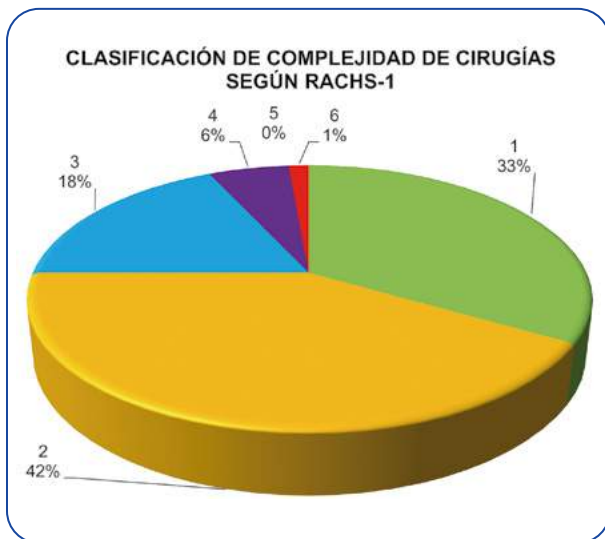


Tabla 2.- Diagnóstico preoperatorio:

Cardiopatía congénita	Casos	%
CIV	23	30,67
PDA	18	24,00
CIA	8	10,67
TGA	6	8,00
CoAo	4	5,33
T4F	3	4,00
DSAVT	4	5,33
Hipoplasia de aorta	3	4,00
Atresia pulmonar	2	2,67
Estenosis aórtica crítica	2	2,67
Estenosis pulmonar crítica	1	1,33
Doble vía de salida del VD	1	1,33
TOTAL	75	

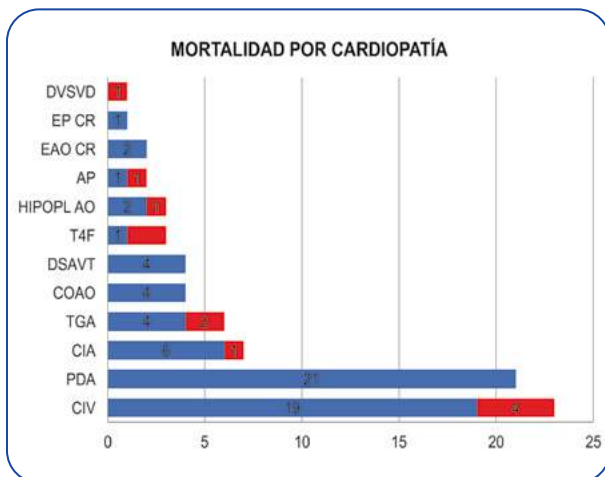
Las cirugías realizadas fueron estratificadas según el grado de complejidad RACHS-1 (gráfica 3); se realizaron 24 cirugías de nivel 1 (33% del total), 30 del nivel 2 (42%), 13 del nivel 3 (18%), 4 de nivel 4 (6%), 0 de nivel 5 (0%) y 1 del nivel 6 (1%).

Gráfica 3.- Clasificación de complejidad de cirugía según RACHS-1:



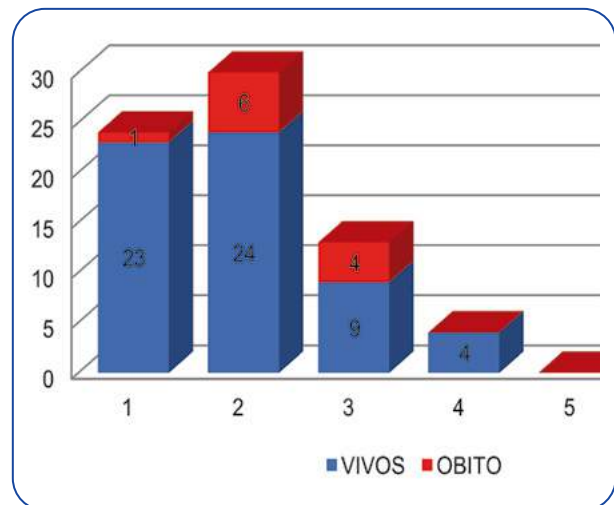
Ocurrieron 12 muertes por cualquier causa hasta los 30 días postoperatorios, siendo un 16,66% del total de cirugías en 4 años. Las muertes fueron registradas según la cardiopatía diagnosticada (gráfica 4).

Gráfica 4.- Mortalidad según el diagnóstico preoperatorio de la cirugía cardiaca:



Tabulada la mortalidad según la clasificación RACHS-1 (gráfica 5), se evidenció 1 muerte de 24 del nivel 1 (4,16%), 6 de 30 del nivel 2 (20%), 4 de 13 del nivel 3 (30,7%), ninguna muerte de 4 cirugías del nivel 4 (0%) y la única cirugía del nivel 6 tuvo un desenlace fatal (100%).

Gráfica 5.- Mortalidad según la clasificación RACHS-1:



Discusión:

Los datos encontrados muestran una variedad de información útil para futuros estudios. En este trabajo se muestra la incidencia de cardiopatías que fueron sometidas a cirugía cardiaca en nuestra institución.

En el hospital no se cuenta con sala de hemodinámica ni subespecialista adecuado, por lo que muchas cardiopatías que podrían resolverse mediante esta alternativa acaban realizando cirugía cardiaca como primera opción. En nuestro país tampoco se cuenta con varios medicamentos necesarios para el tratamiento pre y postoperatorio, lo que podría influir en el número de cirugías o inclusive en la mortalidad, cuando son comparadas a las de otros centros con servicio de cirugías cardiacas congénitas⁽⁶⁾.

Mostramos la mortalidad global, por cardiopatía diagnosticada y según la clasificación RACHS-1, las cuales, comparadas a las de registros de otros países, nuestra mortalidad es mayor, aunque dentro de niveles aceptables, considerando nuestras limitaciones y la experiencia con este grado de complejidad de cirugías, de todo el equipo.

Nuestro centro es pionero en cirugías cardiacas y estamos en una curva de aprendizaje con un gran

volumen de pacientes y casos referidos de otros departamentos del país.

Aún contamos con muchas falencias en el área de diagnóstico prenatal, medicamentos de urgencia, insumos quirúrgicos, capacitación de personal y sub-especialistas.

En conclusión, las cardiopatías congénitas que requieren intervención quirúrgica, como se muestra en este estudio, pueden ser resueltas actualmente en nuestro medio, a pesar de las limitaciones que aun tenemos y con la mortalidad esperada para cada tipo de cirugía, según su grado de complejidad. Nuestra casuística no es diferente a la de otros servicios y nuestra mortalidad es un poco mayor que la registrada en otros estudios de otros países. El aumento del número de cirugías, la continuidad en la curva de aprendizaje y mejoras en el sistema de salud podrían llevar a una menor mortalidad de las cirugías cardíacas congénitas, beneficiando a los pacientes con este tipo de patologías.

Referencias bibliográficas:

- 1) Oster M, Lee K, Honein M, Colarusso T, Shin M, Correa A. Temporal trends in survival for infants with critical congenital heart defects. *Pediatrics*. 2013; 131(5): e1502-8.
- 2) Jacobs J, Jacobs M, Mavroudis C, Backer C, Lacour-Gayet F, Tchervenkov C et al. Nomenclature and databases for the surgical treatment of congenital cardiac disease. *Cardiol Young*. 2008; 18 (Suppl 2): 38-62.
- 3) Mavroudis C, Jacobs J. Congenital Heart Surgery Nomenclature and Database Project: overview and minimum dataset. *Ann Thorac Surg*. 2000; 69 (4 Suppl): S2-17.
- 4) Lacour F, Clarke D, Jacobs J, Comas J, Daebritz S, Daenen W et al.; Aristotle Committee. The Aristotle score: a complexity adjusted method to evaluate surgical results. *Eur J Cardiothorac Surg*. 2004; 25 (6): 911-24.
- 5) Jenkins K, Gauvreau K, Newburger J, Spray T, Moller J, Iezzoni L. Consensus-based method for risk adjustment for surgery for congenital heart disease. *J Thorac Cardiovasc Surg*. 2002; 123 (1): 110-8.
- 6) Cavalcanti P, et al. - Stratification of complexity in congenital heart surgery: comparative study of the RACHS-1 method, Aristotle basic score and STS-EACTS mortality score. *Braz J Cardiovasc Surg* 2015; 30 (2): 148-58.



DIOXADOL[®]

GOTAS

DIPIRONA SÓDICA

El Antipirético-Analgésico más rápido y confiable

- El antipirético con mayor **POTENCIA**, efectiva acción **ANTIPIRÉTICA** y **ANALGÉSICA**.
- Logra un **RÁPIDO CONTROL DE LA FIEBRE Y EL DOLOR**. Devuelve la tranquilidad a los padres y al niño.
- Posee **MÚLTIPLES** mecanismos de acción. Efectividad en la terapia.
- Tiene una acción **ANTIESPASMÓDICA ADICIONAL**. Ideal para dolores tipo cólico.
- NO ES GASTROLESIVO**. Brinda seguridad en la prescripción.
- Logra el control de la fiebre por más tiempo.



PLANTA FARMACÉUTICA CERTIFICADA
GMP
GOOD MANUFACTURING PRACTICES - BOLIVIA



Bagó

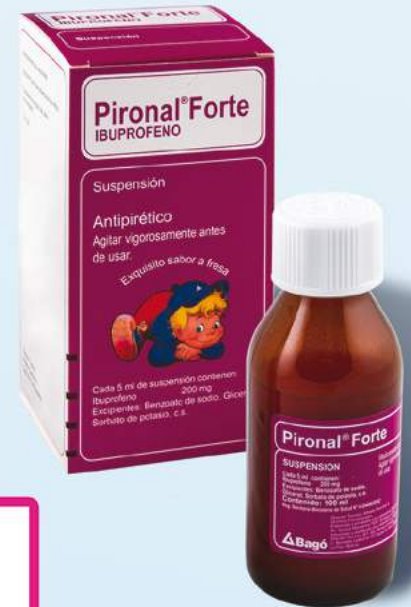Ética al servicio de la salud

PIRONAL FORTE®

El Antipirético, antiinflamatorio de la nueva generación



Tecnología Avanzada



El Ibuprofeno está tamponado o estabilizado a un pH diferente al de la cavidad bucal.

El Ibuprofeno está enmascarado por el polímero carboximetilcelulosa.

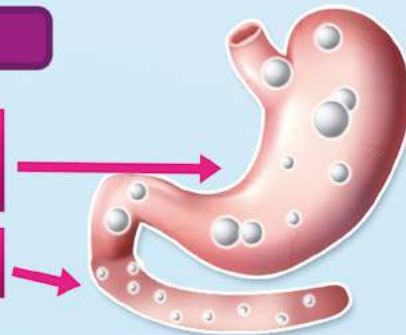


PIRONAL FORTE, es una demostración del avance tecnológico en la fabricación de medicamentos, es una suspensión tamponada, que no se disuelve en el pH de la boca, logra un sabor a fresa incomparablemente delicioso.

Tecnología Avanzada

El Ibuprofeno está enmascarado por el polímero carboximetilcelulosa.

Disolución en la última parte del estómago.



PIRONAL FORTE, inicia su disolución en la última parte del estómago, su absorción se realiza en el intestino delgado, evita la agresión directa al estómago, garantiza de esta forma un tratamiento antipirético, sin la susceptibilidad de producir molestias gástricas a sus pacientes.

Sin azúcar,
contiene Xilitol

CASO CLÍNICO

Infecciones del tracto urinario por bacterias productoras de BLEE de la comunidad, aisladas en pacientes pediátricos hospitalizados

Urinary tract infections by ESBL-producing bacteria from the community isolated in hospitalized pediatric patients

Dra. Gabriela Soliz Maleca⁽¹⁾, Dr. Claudio Oropeza Mamani⁽²⁾, Dra. Rosemary Abasto Vega⁽³⁾.

Resumen:

Las infecciones en el tracto urinario (ITU) representan la segunda causa de infección bacteriana en niños de países desarrollados y la tercera causa más frecuente de infección bacteriana en Latinoamérica. En Bolivia, son escasas las publicaciones referentes a cifras de uropatógenos productores de BLEE (beta lactamasas de espectro extendido), sin embargo, la Sociedad Americana de Enfermedades Infecciosas (IDSA) recomienda que se obtenga información periódica sobre las tasas locales de resistencia para vigilar y monitorizar cambios en la sensibilidad y resistencia antibiótica de los uropatógenos, ya que el tratamiento de estas infecciones generalmente se instaura de forma empírica.

El objetivo de este trabajo es determinar la frecuencia y principales características de ITU por patógenos productores de BLEE en pacientes pediátricos de 1 mes a 12 años de edad, en la Clínica Foianini, atendidos durante el año 2021.

Se estudiaron 100 pacientes con ITU por bacterias productoras de BLEE; 85 fueron de sexo femenino; los lactantes significaron el 58%; el 78% correspondió a un primer episodio de ITU. Los aislamientos de las bacterias productoras de BLEE: *Escherichia coli* (92%), *Klebsiella pneumoniae* (6%) y *Proteus spp* (2%).

Es importante tener en cuenta los factores de riesgo, como la hospitalización y el uso de antibióticos. Por otro lado, en la comunidad existe una gran proporción de patógenos con este tipo de resistencia, de ahí la necesidad de mejorar la cobertura en caso de sospechar ITU por bacterias productoras de BLEE.

Palabras clave:

Rev Soc Bol Ped 2023; 61 (1): 9-13: Infección del tracto urinario, bacterias productoras de BLEE, incidencia.

Abstract:

Urinary tract infections (UTIs) represent the second cause of bacterial infection in children in developed countries and the third most frequent cause of bacterial infection in Latin America. In Bolivia, there are few publications referring to the numbers of ESBL-producing uropathogens (extended-spectrum beta-lactamases), however, the American Society of Infectious Diseases (IDSA) recommends that periodic information be obtained on local resistance rates to watch and monitor changes in the sensitivity and antibiotic resistance of uropathogens, since the treatment of these infections is generally established empirically.

The objective of this work is to determine the frequency and main characteristics of UTI due to ESBL-producing pathogens in pediatric patients from 1 month to 12 years of age, at the Foianini Clinic, treated during the year 2021.

100 patients with UTI due to ESBL-producing bacteria were studied; 85 were female; infants accounted for 58%; 78% corresponded to a first episode of UTI. Isolates of ESBL-producing bacteria: *Escherichia coli* (92%), *Klebsiella pneumoniae* (6%) and *Proteus spp* (2%).

It is important to consider risk factors such as hospitalization and use of antibiotics. On the other hand, in the community there is a large proportion of pathogens with this type of resistance, hence the need to improve coverage in case of suspected UTI due to ESBL-producing bacteria.

Keywords:

Rev Soc Bol Ped 2023; 61 (1): 9-13: Urinary tract infection, ESBL-producing bacteria, incidence.

(1) Residente de Pediatría. Clínica Ángel Foianini. Santa Cruz de la Sierra.

(2) Pediatra nefrólogo. Clínica Ángel Foianini. Santa Cruz de la Sierra.

(3) Pediatra. Clínica Ángel Foianini. Santa Cruz de la Sierra.

Conflicto de intereses: Los autores indican que el presente trabajo no tiene conflicto de intereses.
Artículo aceptado el 15/11/22.

Introducción:

Las infecciones en el tracto urinario (ITU) es la segunda causa de infección bacteriana en niños de países desarrollados y son la tercera causa más frecuente de infección bacteriana en Latinoamérica. En América la incidencia indica que 180 mil niños nacidos anualmente serán diagnosticados de ITU en alguna ocasión hasta los seis años.

En nuestro país, Bolivia, son pocas las publicaciones recientes sobre cifras exactas de los uropatógenos productores de BLEE, sin embargo la Sociedad Americana de Enfermedades Infecciosas (IDSA) recomienda que se obtenga información periódica sobre las tasas locales de resistencia para vigilar y monitorizar cambios en la sensibilidad y resistencia antibiótica de los uropatógenos, ya que el tratamiento de estas infecciones generalmente se instaura generalmente de forma empírica guiada por clínica sin la práctica de urocultivo ni antibiograma en muchos casos; el desarrollo de cicatrices renales es un riesgo existente a largo plazo en 10-30% de niños post ITU. La frecuencia de formación se da más en lactantes y niños pequeños comparados con los niños mayores y adultos jóvenes, demostrando la propensión de los riñones muy jóvenes a dañarse. Por lo anteriormente expuesto, el objetivo principal del presente estudio es obtener datos actualizados de la frecuencia y características de ITU por bacterias productoras de BLEE, lo que nos ayudará a realizar un mejor manejo y racional uso de antimicrobianos, sin contribuir a elevar la tasa de resistencia en nuestro medio.

Antes de prescribir antibióticos, debe considerarse el estado clínico, ya que estos fármacos se utilizan de dos formas, primero como tratamiento empírico y segundo como tratamiento definitivo. En países desarrollados, el manejo inicial en la mayoría de los casos es en base a patrones de sensibilidad existentes, de los cuales se tiene conocimiento por las publicaciones periódicas que se realizan; por esta razón es necesario realizar estudios de la sensibilidad antibiótica en nuestra comunidad.

Se requiere contar con nuestras propias estadísticas para determinar el grado de resistencia que se va creando en nuestro medio, manteniendo actualizado el tratamiento que se brinda a las infecciones causadas por diversos gérmenes en nuestro ámbito.

La Sociedad Americana de Enfermedades Infecciosas (IDSA) recomienda que se obtenga información periódica sobre las tasas locales de resistencia y vigilancia para monitorizar cambios en la sensibilidad antibiótica de los uropatógenos, ya que el tratamiento de la ITU no complicada adquirida en la comunidad se instaura generalmente de forma empírica sin la práctica de urocultivo ni antibiograma.

En nuestro medio no se encontraron estudios recientes publicados, lo que puede condicionar el fracaso del tratamiento, por el uso indebido e inadecuado de antibióticos, que al final aumentarían la propagación y la resistencia de este tipo de patógenos. Esto conlleva a los pacientes a permanecer más tiempo en los hospitales generando altos costos en salud y pérdida de días laborales; además, afectando la calidad de vida de los pacientes y familiares.

Material y métodos:

Estudio de tipo cuantitativo, retrospectivo y de nivel de investigación descriptivo, que incluyó a pacientes pediátricos de un mes a 12 años de edad, con aislamiento de uropatógenos productores de betalactamasas de espectro extendido (BLEE), atendidos en los Servicios de Emergencia y Hospitalización Pediátrica de la Clínica Ángel Foianini, durante el año 2021.

Resultados:

Se estudiaron 100 pacientes con ITU por bacterias productoras de BLEE (tabla 1): las mujeres significaron el 85%; los lactantes, el 58% y los preescolares, el 33%. El 78% presentó un primer episodio y 22%, ITU recurrente o complicada. Los aislamientos de bacterias productoras de BLEE correspondie-

ron a *Escherichia coli* (92%), *Klebsiella pneumoniae* (6%) y *Proteus spp* (2%).

Tabla 1: Edad, sexo, agente patógeno, tipo de infección
n = 100

Variable	%	
Edad	Lactante	58
	Pre-escolar	33
	Escolar	9
Sexo	Femenino	85
	Masculino	15
Agente Patógeno	<i>Escherichia coli</i>	92
	<i>Klebsiella pneumoniae</i>	6
	<i>Proteus spp</i>	2
Tipo de infección	Primera	78
	Recurrente/ Complicada	22

Los hallazgos clínicos más importantes fueron la fiebre (53%), vómitos (47%) y dolor abdominal (20%). En pacientes menores de 2 años, los síntomas que se encontraron con mayor frecuencia fueron la fiebre (89,7%), irritabilidad (74,4%) y letargia (59%).

El antecedente de tratamiento antibiótico previo (periodo no mayor a tres meses) se evidenció en el 67% de los casos: amoxicilina con sulbactam o cefalosporinas de primera, segunda o tercera generación (tabla 2).

Tabla 2: Hallazgos clínicos y uso de antimicrobiano previo
n=100

Variable	%	
Hallazgos clínicos	Fiebre	53
	Vómitos	47
	Dolor abdominal	20
	Disuria	16
Tratamiento antibiótico previo	Ninguno	33
	Cefalosporinas	55
	Amoxicilina + Sulbactam	12
Estancia hospitalaria	7,52 ± 2,1 días	

El inicio de terapia con clínica febril fue con cefalosporinas de tercera generación en un 65%; el 35% no recibió tratamiento.

Una vez obtenidos los resultados de cultivo los tratamientos fueron: amikacina (89,4%), meropenem (6,3%) y nitrofurantoina (4,3 %).

La media de estancia hospitalaria fue de 7,52 ± 2,1 días.

Se evidenció una sensibilidad de 97,3% a amikacina y 82,1% a nitrofurantoina.

Por otro lado, se registró un 43,6% de casos de ITU con patrón de resistencia BLEE.

Tabla 3: Resistencia antimicrobiana según bacterias productoras de BLEE
n=100

Antibiótico	<i>E. coli</i>	<i>Klebsiella</i>	<i>Proteus spp</i>
Ampicilina	91,5	100	100
Cefazolina	41,5	63,5	100
Amikacina	1,9	12,5	51,3
Gentamicina	25,3	40,3	61,4
Cefotaxima	31,1	53,7	97
Ciprofloxacina	62,9	45,8	73,1
Amoxicilina + Ac. clavulánico	73,2	73,3	100
Nitrofurantoina	3,6	39,4	2
Meropenem	0	0	0

Discusión:

La ITU en los niños es una de las enfermedades infecciosas más frecuentes a nivel mundial y nacional, directamente relacionada con el bajo nivel socioeconómico, a la vez con alta probabilidad de recurrencia en el primer año después del episodio inicial.

El uso indiscriminado de antimicrobianos ha generado microorganismos resistentes a múltiples antibióticos en estas últimas décadas, generando una elevada morbilidad y mortalidad, con gran impacto en salud pública, con altos costos.

El principal mecanismo de resistencia de estos microorganismos es la producción de betalactamasas

de espectro extendido (BLEE), el cual confiere resistencia a los antibióticos betalactámicos como la cefotaxima, ceftriaxona y cefepime, siendo antibióticos de uso frecuente en la práctica clínica, para el manejo de diversas enfermedades infecciosas.

La prevalencia de ITU por microorganismos productores de BLEE fue del 15,9%, siendo más frecuente en niños menores de 2 años y del sexo femenino en 61,3%; el principal agente etiológico fue la *Escherichia coli*, seguido por la *Klebsiella pneumoniae* y el *Proteus spp*.

El uso previo de antibióticos como factor de riesgo en este estudio fue significativo, con un $p=0,03$ y un $OR=2,26$ con IC:95%: 0,968-5,280.

Por otro lado, la hospitalización previa en el último año como factor de riesgo en este estudio fue también estadísticamente significativo con un $p=0,009$ y un $OR=3,059$; intervalo de confianza al 95%: 1,304-7,174.

Asimismo, la presencia de ITU complicada como factor de riesgo fue estadísticamente significativo con $p=0,0$ y un $OR=10,947$; intervalo de confianza al 95%: 3,548-33,781.

Este trabajo nos permite evidenciar que los factores de riesgo estadísticamente significativos son las hospitalizaciones previas, la presencia de ITU complicada con la presencia de uno de los siguientes criterios: falta de respuesta al tratamiento antibiótico adecuado por 48 horas, infección por germen no *E. coli*, masa abdominal, bajo flujo urinario, sepsis y aumento de la creatinina sérica. La ITU recurrente, con uno de los siguientes criterios: más de un episodio de pielonefritis aguda o ITU alta en un año, un episodio de ITU alta más un episodio de ITU baja en un año, tres episodios de cistitis o ITU baja en un año.

El uso previo de antibiótico no fue estadísticamente significativo en este estudio, pero al presentar un OR de 2,26 significa que estos pacientes tienen el doble de probabilidad de padecer esta enfermedad.

La limitación del presente trabajo fue su diseño retrospectivo, por lo cual se recopilieron datos de his-

torias clínicas con deficiente llenado y datos incompletos, por lo cual se recomienda realizar trabajos de investigación de tipo prospectivo.

El presente estudio puede servir como base para investigaciones de mayor carácter analítico, en búsqueda de posibles factores que predispongan a la aparición de bacterias con patrón de resistencia BLEE y así poder reforzar o modificar el tratamiento empírico utilizado en distintos establecimientos de salud del país, para las infecciones del tracto urinario, basado en evidencia.

En conclusión, los factores de riesgo estadísticamente significativos fueron la presencia de hospitalización previa e ITU recurrente, para las ITU por bacterias productoras de BLEE en los niños. El uso previo de antibiótico y la hospitalización fueron factores de riesgo significativo estadísticamente, al igual que la infección del tracto urinario complicada.

Por otro lado, en la comunidad existe una significativa proporción de patógenos con este tipo de resistencia, ya que el 33% de pacientes que acudieron al Servicio de Emergencia, presentó ITU por microorganismo productor de BLEE.

Los resultados nos indican que el tratamiento empírico más adecuado para la población pediátrica con sospecha de pielonefritis por patógeno productor de BLEE, es el uso de un aminoglucósido.

Referencias Bibliográficas:

- 1) Gonzales J, Rodriguez L. Infección de vías urinarias en la infancia. *Protoc Diag Ter Pediatr*. 2014; (1): 91-108.
- 2) Paterson D, Bonomo R. Extended spectrum B-lactamases: a clinical Update. *Clinical Microbiology Reviews*. 2005: 657-686.
- 3) Galván F, Agapito J, Bravo N. Caracterización fenotípica y molecular de *E. coli* productoras de BLEE en pacientes de Lima. *Rev Med Hered*. 2017; 27 (1): 22-29.
- 4) Cunyas P, Mendoza D. Perfil de resistencia antibiótica en infecciones del tracto urinario en pacientes hospitalizados, 2010-2012. UNCP. Huancayo - Perú. 2013.

- 5) Hernandez R, Guillen E. Infección urinaria adquirida en la comunidad por bacterias productoras de BLEE en niños. *Enferm Infecc Microbiol Clin.* 2017; 35(5): 287-292.
- 6) Blanco V, Maya J, Correa A, Perenguez M. Prevalencia y factores de riesgo para infecciones del tracto urinario de inicio en la comunidad causadas por *E. coli* productora de BLEE en Colombia. *Enferm Infecc Microbiol* 2016; 34 (9): 559-565.
- 7) Pineda M, Arias G, Suarez F. Factores de riesgo para el desarrollo de infección de vías urinarias por microorganismos productores de BLEE adquiridos en la comunidad, en dos hospitales de Bogotá, Colombia. *Revista Infectio* 2017; 21(3): 141-147.
- 8) AAP Subcommittee on Urinary Tract Infection. The Diagnosis and Management of the Initial Urinary Tract Infection in Febrile Infants and Young Children. *Pediatrics.* 2016; 138(6): e20163026.
- 9) Bejarano A. Infección del tracto urinario en niños hospitalizados en el Departamento de Pediatría - Hospital Cayetano Heredia. Universidad Cayetano Heredia. Lima. 1988.
- 10) Chiarella P, Fukuda J, Chaparro E, Yi A. Infección de tracto urinario en pediatría: Etiología y tratamiento. *Rev Medica Hered.* 1993; 4(4): 178-81.
- 11) Lucana M. Etiología y sensibilidad antibiótica de infección del tracto urinario en menores de 4 años. Instituto Nacional de Salud del Niño. Lima. 2011.
- 12) Polanco F, Loza R. Resistencia antibiótica en infecciones urinarias en niños atendidos en una institución privada. *Rev Medica Hered.* 2013; 24(3): 210-216.
- 13) Pumacayo R. Aspectos clínicos epidemiológicos de infección urinaria en pacientes hospitalizados en un servicio de pediatría. Universidad Ricardo Palma. Lima. 2016.

BagoVital[®]

PROBIÓTICOS **Digest**

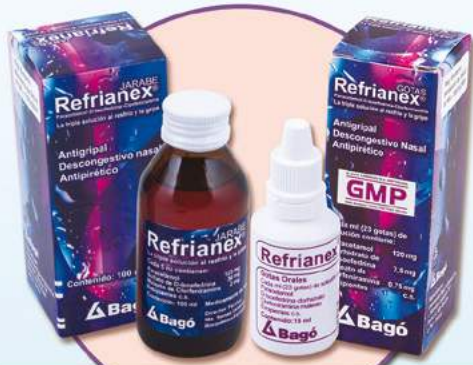El Probiótico que protege la Vida



- ✓ Reduce la severidad y duración de la diarrea infecciosa en niños.
- ✓ Previene la diarrea asociada al consumo de antibióticos.
- ✓ Mejora los síntomas de la intolerancia a la lactosa, disminuye los cólicos y flatulencias.



Escanea nuestro QR
y ve como actúan los
Probióticos y Prebióticos
de BagoVital



Refrianex®



GOTAS Y JARABE

“La TRIPLE SOLUCIÓN para la gripe y el resfrío”

PARA ALIVIAR LA GRIPE Y EL RESFRÍO
TAN SOLO SE REQUIEREN 3 COMPONENTES

Jarabe (5ml)

Gotas 1ml (23 gotas)

1 Paracetamol 125 mg

1 Paracetamol 120 mg

2 D-Isoefedrina 30 mg

2 D-Isoefedrina 7,5 mg

3 Clorfeniramina 2 mg

3 Clorfeniramina 0,75 mg



Refrianex cuenta con una óptima concentración de Paracetamol el antipirético, analgésico más selectivo a nivel de la COX-3. Brinda de esta forma eficacia y seguridad en el alivio del dolor y la fiebre infantil.



Refrianex gracias a la presencia de Clorfeniramina en su formulación, produce un importante bloqueo histamínico que permite controlar las secreciones, estornudos y picazón de nariz ojos y garganta.



Refrianex por contener Pseudoefedrina, asegura una efectiva y total descongestión, favoreciendo de esta forma la normal respiración en su pequeño paciente.

PLANTA FARMACÉUTICA CERTIFICADA
GMP
GOOD MANUFACTURING PRACTICES - BOLIVIA



Bagó
Ética al servicio de la salud

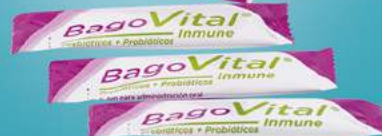BagoVital®

PROBIÓTICOS + PREBIÓTICOS **Inmune**

El Simbiótico que protege la Vida



Con Vitamina C activa el sistema inmunológico a nivel respiratorio.



Fortalece
las defensas naturales
del organismo

- ✓ Ayuda a mantener y estimular el sistema inmunológico.
- ✓ Contribuye a fortalecer las defensas naturales del organismo.



Escanea nuestro QR
y ve como actúan los
Probióticos y Prebióticos
de BagoVital

CASO CLÍNICO

Primer trasplante de progenitores hematopoyéticos alogénico en Bolivia

First allogeneic hematopoietic stem cell transplant in Bolivia

**Dra. Astrid Riveros Morón⁽¹⁾, Dr. David Ballón Cossío⁽²⁾, Dra. Diana Choque Condori⁽³⁾,
Dr. Edgar Cordero Chura⁽⁴⁾, Dr. Guillermo Rocabado Calizaya⁽⁵⁾, Dr. Julio Álvarez Endara⁽⁶⁾,
Lic. Aida Sinchi Nina⁽⁷⁾, Lic. Miriam Canaviri Torrez⁽⁷⁾.**

Resumen:

Con la aplicación del Seguro Universal de Salud (SUS), se cuenta con mayor accesibilidad para el diagnóstico y tratamiento de enfermedades no transmisibles en la edad pediátrica, dentro de éstas muchas requieren terapias complejas como el trasplante de progenitores hematopoyéticos (TCPH) o trasplante de médula ósea. En la actualidad el TCPH es la terapia de primera línea para una diversidad de enfermedades, que sin esta opción terapéutica, usualmente llegan a un desenlace fatal.

A continuación, describimos el primer TCPH alogénico en paciente pediátrico realizado en Bolivia.

Palabras clave:

Rev Soc Bol Ped 2023; 61 (1): 14-18: Anemia aplásica, trasplante alogénico, pediatría.

Abstract:

With the application of the Universal Health Insurance (SUS), there is greater accessibility for the diagnosis and treatment of non-communicable diseases in the pediatric age, many of which require complex therapies such as the Hematopoietic Progenitor Transplant (HCPT) or bone marrow transplant. Currently, HCPT is the first-line therapy for a variety of diseases that, without this therapeutic option, usually lead to a fatal outcome.

Next, we describe the first HCPT allogeneic in a pediatric patient performed in Bolivia.

Key words:

Rev Soc Bol Ped 2023; 61 (1): 14-18: Aplastic anemia, allogeneic transplantation, pediatrics.

Introducción:

La anemia aplásica es un síndrome caracterizado por la presencia de pancitopenia, considerada una enfermedad rara, con una incidencia de 2-4 casos por 1.000.000 de habitantes por año, niños menores de 15 años ⁽¹⁾. En Bolivia, según proyecciones para el 2022 en su población entre 0-14 años, son 3.532.148

niños; esperándose al menos 3 casos para este año ⁽²⁾. El 100% de los pacientes diagnosticados y tratados a nivel nacional previamente, solo tenían la opción a terapias de soporte e inmunosupresión (incluida globulina antitimocítica, ATG), con pobre respuesta, en general la progresión deriva en una mortalidad del 100% a corto o mediano plazo, siendo la primera opción terapéutica el TCPH ⁽³⁾. La anemia aplásica

(1) Pediatra oncóloga trasplantóloga. Hosp. del Niño "Dr. Ovidio Aliaga Uría". La Paz.

(2) Medicina transfusional. Hospital del Niño "Dr. Ovidio Aliaga Uría". La Paz.

(3) Hematología pediátrica. Hospital del Niño "Dr. Ovidio Aliaga Uría". La Paz.

(4) Inmunología pediátrica. Hospital del Niño "Dr. Ovidio Aliaga Uría". La Paz.

(5) Químico farmacéutico. Hospital del Niño "Dr. Ovidio Aliaga Uría". La Paz.

(6) Hematólogo. Hospital del Niño "Dr. Ovidio Aliaga Uría". La Paz.

(7) Licenciada en enfermería. Hospital del Niño "Dr. Ovidio Aliaga Uría". La Paz.

Conflicto de intereses: Los autores indican que el presente trabajo no tiene conflicto de intereses.

Artículo aceptado el 5/12/22.

es ligeramente más frecuente en edades pediátricas y es de dos tipos, congénita y adquirida, debido a una toxicidad directa sobre los progenitores hematopoyéticos, por inmunosupresión humoral o celular, o por afectación de los telómeros ⁽⁴⁾.

A continuación, se reporta un caso de anemia aplásica sometido al primer trasplante de progenitores hematopoyéticos en modalidad alogénico, en Bolivia.

Caso clínico:

Paciente masculino de 11 años de edad, procedente y residente de la provincia Nor Yungas de La Paz; madre agricultora y padre albañil. Antecedente quirúrgico: resección intestinal en etapa neonatal. Antecedente patológico: púrpura trombocitopénica inmune crónica.

Cuadro clínico de seis meses de evolución, con datos de sangrado (epistaxis, lesiones equimóticas, petequias, hematemesis, hematoquesia), pálidez progresiva e infecciones recurrentes (neumonía, sinusitis, diarrea).

Exámenes de laboratorio inicial, serologías para VHC (-), VHB (-), VHA (-), CMV (IgG reactivo), VEB (-), COVID 19 (IgG reactivo), tuberculosis (-), ANA (-), Anti dsDNA(-), C3 y C4 normales, ENA disgregado normal, ANCAc (-), ANCAp (-), Coombs directo e indirecto (-).

Aspirado de médula ósea, biopsia de médula ósea, inmunofenotipo: descarta infiltración maligna y muestra progresión de enfermedad, llegando a 10% de celularidad de biopsia de médula ósea.

Ecografía y TAC con contraste de cuello, tórax, abdomen: sin evidencia de neoplasia. Fragilidad cromosómica para Fanconi (-).

Diagnóstico final: anemia aplasia severa adquirida, talla baja (<2 DE), terapia de soporte de transfusiones de paquete globular, aféresis de plaquetas.

Seguimiento hospitalario: internación en seis oportunidades, recibiendo inmunosupresión, antibióticos de amplio espectro por infecciones oportunistas, sopor-

te transfusional (7 aféresis plaquetarias, 15 paquetes globulares lavados y 133 concentrados plaquetarios).

Durante sus internaciones se procedió a la administración de prednisona, metilprednisolona, inmunoglobulina intravenosa (IVIG), ácido fólico. Sus valores eran bajos y cada vez se reducían más (tabla 1).

Se consideró que el paciente presentaba una sobrecarga de hierro por las transfusiones (2.700 ng/ml) y anticuerpos antiplaquetarios (solo bajo pruebas clínicas), anticuerpos irregulares eritrocitarios negativos.

Este período duró seis meses e ingresó a protocolo de TCPH.

Hermana de 13 años, sobre el HLA se reportó 100% de compatibilidad, bajo técnica de resolución intermedia, anti-HLA no disponible en el medio. Donante y receptor CMV, VEB, COVID 19 IgG: positivos.

Valoraciones de subespecialidad sin contraindicaciones para trasplante alogénico.

Protocolo de trasplante alogénico del grupo italiano de trasplante de Monza -Universidad Milano Bicocca, utilizando globulina antitumócica (conejo) (dos dosis, 3.75mg/kg) días -5,-2, ciclofosfamida (50mg/kg, 4 dosis; total 7.000 mg/m²) días -3,-5,-1,+2, plasmaféresis (días -6 y -3) y gammaglobulina humana, 1 g/kg de peso (días 0 y +3) para reducir los anticuerpos antiplaquetarios y anti HLA (no disponible en nuestro medio). La recolección de CD34+ de donador previa administración de G-CSF (7 dosis a 10ug/kg/día) y recolección día -5 recuento de 6x10⁶/kg (equipo Spectra Optia), 2 volemias procesadas. Recibió profilaxis antibiótica, antimicótica (fluconazol), antiviral (aciclovir) y anti-enfermedad injerto contra huésped (metotrexate, ciclosporina).

Durante la etapa de post-trasplante inició meropenem, recibió 6 aféresis plaquetarias y 3 paquetes globulares (se usaron filtros leuco reductores por primera vez en Bolivia). Durante el trasplante se elevaron las bilirrubinas y aminotransferasas.

Se inició G-CSF al día +8 por 4 días, desde el día +8 sin apoyo transfusional.

Cuadro 1: Protocolo de trasplante alogénico.

	Preacondicionamiento					Acondicionamiento			ICM	Postrasplante					
Día	-19	-16	-10	-5	-1	-6	-4	-2	0	+3	+7	+10	+12	+14	+34
Hb g/dL	9.1	6.6	6.5	6.6	7.9	6.3	6.3	7.8	6.8	9.1	7.9	9.4	9.2	10.3	8.5
Leucocitos /mm ³	2000	2900	1500	2400	1800	1200	1200	200	300	200	200	1000	14200	7300	6000
Neutrófilos /mm ³	920	288	840	288	216	193	350	-	-	-	-	120	9940	4000	4000
Plaquetas x10 ³ /mm ³	30	4	10	8	9	6	6	42	8	20	19	110	60	234	250
Terapias						CPM	P CPM	P ATG	IGIV	IGIV		G-CSF			

ICM= infusión células madre, Hb= hemoglobina, CPM= ciclofosfamida, P= plasmaféresis, ATG= globulina anti-timocito, G-CSF= factor estimulante colonias granulocíticas.

Se encuentra con profilaxis (cotrimoxazol, aciclovir, fluconazol) según protocolo, ciclosporina según peso y niveles en sangre, día +15, con datos de injerto con biometría hemática con recuperación de neutrófilos >1500/mm³, hemoglobina >9 g/dl, y plaquetas >100.000/mm³, sin transfusiones. Estudio de quimerismo día 17, en base a 24 locus, con 100% idéntico, en seguimiento por especialidades.

Discusión:

El síndrome de falla medular caracterizado por citopenias que evolucionan a pancitopenia, se subclasifica en adquirido (85%) y hereditario (15%) caracterizado por anomalías que tienden a generar neoplasias asociadas a un 70% con Hb fetal⁽⁵⁾; en el caso de los adquiridos sólo son dos opciones terapéuticas, la inmunosupresión o el trasplante⁽⁶⁾; respecto al trasplante, puede clasificarse la respuesta en tres clases: a) Respuesta completa con recuento de Hb >11 g/dL, plaquetas >100.000/mm³ y neutrófilos >1500/mm³. b) Respuesta parcial, donde es independiente de transfusiones, con 2 controles con diferencia de 4 semanas. c) Sin respuesta, cuando depende de transfusiones⁽⁶⁾. Colombia reporta que es más frecuente la falla en niños (60%), siendo el rango (en meses) entre diagnóstico y trasplante, de 1 a 8 (media 5), presentando enfermedad injerto contra huésped (EICH) agudo en 30% y crónico en

30%; la sobrevida global de este grupo es del 70%. Aunque la primera línea de tratamiento es el uso de terapia inmunosupresora, ATG y ciclosporina, más del 70% requiere la segunda línea que es el trasplante de células madre de médula ósea por presentar menor incidencia de EICH. Las causas infecciosas micóticas, virales y bacterianas son las principales causas de muerte⁽⁶⁾. Aunque la respuesta completa se logra en menos del 50%, se espera que esta respuesta se presente entre los 3 a 6 meses^(6,7).

Las dificultades más grandes de este paciente fueron la sobrecarga de hierro post-transfusional, los anticuerpos antiplaquetarios y la fuente de las células madre. Para el primer aspecto hay reportes que dicen que la posibilidad de EICH crónico es más elevado en menores de 20 años, no afectando el injerto^(8,9), pero que en países en vías de desarrollo puede ser una alternativa en casos de anemia aplásica con alto riesgo de fracaso de injerto debido a que en estos países se reporta mayor probabilidad de rechazo (ya que son pacientes multitransfundidos, o por dosis de células madre <3x10⁸ células/kg) y mortalidad por infecciones (motivo por el cual se inició G-CSF en este paciente)⁽⁹⁾. La fuente periférica o médula ósea no afecta la sobrevida global en estos países, también existiendo diferencia en el aspecto de rechazo primario o pérdida del injerto (ambos 1.3%), reportándose mayor mortalidad cuando la fuente es médula ósea, porque el uso de células de

sangre periférica se relaciona con injerto más temprano (injertos neutrofilicos y hospitalización corta) y confiabilidad con supervivencia del 80% (pacientes con anemia aplásica severa tienden a rechazar el injerto) ^(9,10).

El ATG reduce el riesgo de EICH agudo (16 al 8%) y crónico (17 a 12%) elevando incluso la supervivencia; sobrevivencia influida incluso con el uso de ciclofosfamida (sube del 74 al 84%) y el uso de ciclosporina + metotrexate ⁽¹⁰⁾.

Factores considerados de buen pronóstico son un tiempo bajo de diagnóstico y trasplante, pacientes sin transfundir, uso de sangre leucodepletada, mejor acondicionamiento y mejor inmunosupresión ⁽⁹⁾.

La leucodepleción, irradiación e identificación de hemocomponentes CMV negativos, no se realizan actualmente en las donaciones de sangre en nuestro país; lo que conlleva especialmente a la formación de refractariedad plaquetaria, reportada en el 50% de pacientes multitransfundidos, dada por aloinmunización contra HLA o antígenos plaquetarios (evento menos frecuente) específicos, donde los métodos para evitar esto son el uso de aféresis, radiación UV-B y leucodepleción, que incluso tiene el beneficio de reducir la transmisión de CMV y EBV ^(11,12).

Aunque se reporta que es más efectiva la leucodepleción antes de su almacenamiento que el realizado en la cama del paciente, es dudoso el aspecto de reactivación de CMV (12). El CMV es relevante debido a que genera predisposición a infecciones bacterianas y micóticas (conocidas como efectos indirectos del CMV), pero los antivirales pueden generar etapas de mielosupresión que ayuden también a este evento infeccioso, además que están en relación a la aparición de EICH agudo o crónico, reportándose que por estos motivos los pacientes con trasplante de CMV seropositivos tienen peor pronóstico que los CMV seronegativos ⁽¹³⁾.

En este caso el paciente se consideró de riesgo intermedio (donante y receptor CMV positivos que representan el 50% de los casos).

Respecto a la sobrecarga de hierro (>1000 u/L) por las transfusiones de paquetes globulares, el riesgo de patologías hepáticas o endocrinas es elevado cuando se reciben más de 10 unidades ⁽¹³⁾; se ha descrito que en muchos pacientes los niveles de ferritina bajan espontáneamente dentro de un periodo de 3 años, por el consumo en el crecimiento de pacientes pediátricos, debiendo controlarse para decidir el inicio de terapias ⁽¹⁴⁾. El tratamiento consiste en la administración de quelantes de hierro, que no están disponibles actualmente en Bolivia, siendo una alternativa el uso de plasmaféresis ⁽¹⁵⁾.

Referencias bibliográficas:

- 1) Tordecilla C, Campbell M, Joannon P, Avila R, Soto V, Rizzardini C. Anemia Aplásica: Experiencia con 7 casos. *Rev Chil Pediatr.* 2003;74 (2): 179-86.
- 2) Población y Hechos Vitales INE. Instituto Nacional de Estadística. 2020 [citado el 30 de septiembre de 2022]. Disponible en: <https://www.ine.gob.bo/index.php/censos-y-proyecciones-de-poblacion-sociales/>
- 3) Rojas S, Valverde K. Anemia aplásica en población pediátrica de Costa Rica: experiencia de 10 años. *Acta Med Costarric.* 2020; 62 (3): 119-25.
- 5) Fiesco M, Monsivais A, Rodríguez A, Frias S, García B, Fiesco M. Síndromes de falla medular hereditarios. *Acta Pediatr Mex.* 2021; 42 (4): 192-207.
- 6) Medina D, Estacio M, Clarete A, Timarán S, Manzi E, Beltrán E. Outcomes in pediatric patients diagnosed with bone marrow failure disorders treated in a tertiary care center. *Rev Chil Pediatr.* 2020; 91(4): 545-52.
- 7) Milovic G, Ramos V, Rossi A, de los Milagros Touliet B. Síndromes de fallo medular. *Soc Argentina Hematol* 2017; 300-4.
- 8) Savani B, Labopin M, Blaise D, Niederwieser D, Ciceri F, Ganser A. Peripheral blood stem cell graft compared to bone marrow after reduced intensity conditioning regimens for acute leukemia. *Haematologica.* 2016; 101(2): 256-62.
- 9) Kumar R, Kimura F, Ahn K, Hu Z, Kuwatsuka Y, Klein J. Comparing outcomes with bone marrow or peripheral blood stem cells as graft source for matched sibling transplants in severe aplastic anemia across different economic regions. *Biol Blood Marrow Transplant.* 2016; 22(5): 932-40.

- 10) Bacigalupo A, Socié G, Schrezenmeier H, Tichelli A, Locasciulli A, Fuehrer M. Bone marrow versus peripheral blood as the stem cell source for sibling transplants in acquired aplastic anemia. *Haematologica*. 2012; 97(8): 1142-8.
- 11) Vázquez J, Vassallo E, Storino M. Reacciones Posttransfusionales. *Rev Fac Med*. 2002; 25(2):154-62.
- 12) Recomendaciones para la leuorreducción de componentes celulares [citado el 10 de octubre de 2022]. Disponible en: https://www.anestesia.org.ar/search/articulos_completos/1/1/1318/c.pdf
- 13) Cacciotti C, Athale U. Transfusion-related iron overload in children with leukemia. *J Pediatr Hematol Oncol*. 2021; 43(1): 18-23.
- 14) Nair M, Kuttath V, Radhakrishnan N, Rajeswari B, Chellappan G, Thankamony P. Iron overload in children with leukemia receiving multiple blood transfusions. *Indian Pediatrics*. 2018; 55: 962-966.
- 15) Ong S, Gurrin L, Dolling L, Dixon J, Nicoll A, Wolthuizen M. Reduction of body iron in HFE -related haemochromatosis and moderate iron overload (Mi-Iron). *Lancet Haematol*. 2017; 4(12): e607-14.

CASO CLÍNICO

Hemangioendotelioma kaposiforme (HEK)

Kaposiform Hemangioendothelioma (HEK)

**Dr. Bismarck Milton Gutierrez Calizaya⁽¹⁾, Dra. Daisy Peñarrieta Echenique⁽¹⁾,
Dr. David Fernando Ortiz Rodriguez⁽¹⁾, Dra. Esdenka Nuñez Trujillo⁽¹⁾,
Dr. Juan Carlos Murillo Ribera⁽¹⁾, Dra. Eldy Margot Guaristi Candia⁽¹⁾,
Dra. Patricia Serrudo Sempertegui⁽¹⁾, Dr. Cesar Luis Chavez Soliz⁽¹⁾.**

Resumen:

Describimos el caso de una lactante de dos meses de edad atendida por presentar equimosis persistente, de color rojo violáceo, asociada a edema en brazo derecho. Inicialmente se diagnosticó celulitis y sospecha de becegeítis, por la administración de la vacuna BCG. Fue sometida a 21 días de tratamiento antibiótico sin mejoría. La angiogramografía informó hallazgos sugestivos de malformación vascular congénita hemolinfática mixta con derivación versus síndrome de Parker Weber. Se evidenció trombocitopenia severa y coagulopatía de consumo, además de elevación del dímero D y ferritina.

En junta médica se decidió practicar biopsia diagnóstica. La paciente empeoró, aumentando el volumen del brazo y presentando síndrome compartimental progresivo. Se realizó fasciotomía y revisión de hemostasia del hemangioma más biopsia, cuyos resultados confirmaron la sospecha clínica de HEK. La lactante fue derivada al Instituto Oncológico del Oriente Boliviano para iniciar quimioterapia.

Palabras clave:

Rev Soc Bol Ped 2023; 61 (1): 19-21: Celulitis, becegeítis, hemangioendotelioma kaposiforme.

Introducción:

El Hemangioendotelioma kaposiforme (HEK) es un tumor vascular raro cuya incidencia es de 0,07/100.000 niños por año; por lo general se asocia con el fenómeno de Kasabach Merrit o FKM (tumores vasculares y trombocitopenia severa asocia-

Abstract:

We describe the case of a two-month-old infant who was treated for a persistent purple-red ecchymosis associated with edema in the right arm. Cellulitis was initially diagnosed and suspicion of becegeitis, due to the administration of the BCG vaccine. She underwent 21 days of antibiotic treatment without improvement. CT angiography reported findings suggestive of congenital mixed hemolymphatic vascular malformation with shunt versus Parker Weber syndrome. Severe thrombocytopenia and consumptive coagulopathy were evidenced, in addition to elevated D-dimer and ferritin levels.

In a medical meeting it was decided to perform a diagnostic biopsy. The patient worsened, increasing the volume of the arm and presenting progressive compartment syndrome. Fasciotomy and review of hemostasis of the hemangioma plus biopsy were performed, the results of which confirmed the clinical suspicion of HEK. The infant was referred to the Eastern Bolivian Cancer Institute to start chemotherapy.

Key words:

Rev Soc Bol Ped 2023; 61 (1): 19-21: Cellulitis, Becegeitis, Kaposiform Hemangioendothelioma.

da a coagulopatía de grados variables de consumo de fibrinógeno y aumento de dímero D); la mayoría afecta la piel y la musculatura.

Puede desarrollarse en el parto o en la primera infancia; se han informado casos aislados en adultos. Puede presentarse como una mancha rojiza al nacer,

(1) Unidad de Terapia Intensiva Pediátrica. Hospital Municipal de Niños "Dr. Mario Ortiz Suarez". Santa Cruz de la Sierra.

Conflicto de intereses: Los autores indican que el presente trabajo no tiene conflicto de intereses.
Artículo aceptado el 11/11/22.

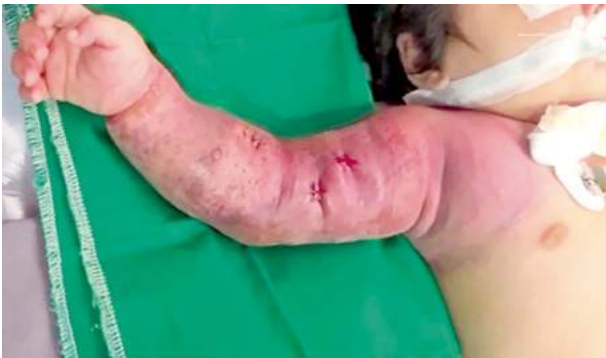que evoluciona a presentar color púrpura y ser más gruesa, o como placa o nódulo similar a un angioma en penacho; puede haber compromiso de los ganglios linfáticos regionales, pero no metástasis a distancia.

La histología del HEK se caracteriza por células fusiformes con atipia mínima y mitosis infrecuentes que revisten vasos similares a ranuras o medialunas que contienen hemosiderina. El aumento de espacios linfáticos sugiere un origen linfático similar al del sarcoma de Kaposi.

Caso clínico:

Lactante menor de dos meses de edad, con historia de eritema, calor, y aumento de volumen en cara antero-interna de brazo y codo derecho, no dependiente de la zona de vacuna (figura 1).

Figura 1: Equimosis rojo-violácea en cara antero-interna de brazo y codo derecho.



Examen físico: mácula eritematosa, después del segundo día de nacimiento se extendió de forma gradual, asociándose a signos de flogosis, hasta alcanzar 15 cm de diámetro. Sin mejoría con el tratamiento antibiótico (cefotaxima, amikacina y cloxacilina, durante 7 días; vancomicina por 14 días). La ecografía de partes blandas reportó celulitis en formación. Traumatología descartó compromiso óseo. Fue remitida a nuestro hospital para continuar tratamiento, con los diagnósticos de celulitis en brazo derecho, becegeítis y tuberculosis cutánea secundaria.

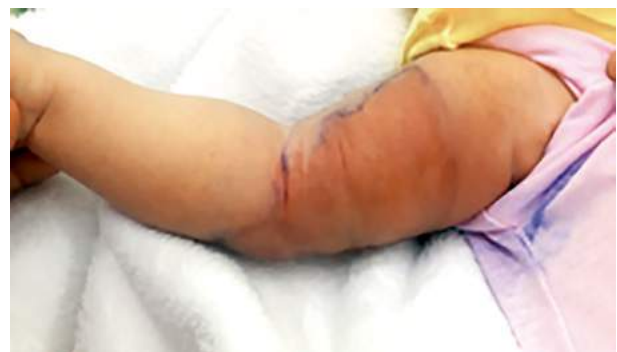En el ecodoppler de miembro superior derecho se observó arteria axilar, vena axilar, arteria humeral, vena humeral, vena basilica y cefálica con adecuada morfología de la onda arterial y venosa, si bien el flujo con el color se encontró incrementado en los planos del tejido celular subcutáneo; no impresionó tener características de hemangioma cavernoso. El ecocardiograma reportó insuficiencia mitral leve sin repercusión hemodinámica, buena función ventricular y foramen oval mínimo. La angiotomografía informó hallazgos sugestivos de malformación vascular congénita hemolinfática mixta, con derivación versus síndrome de Parker Weber.

En la analítica sanguínea se observó tiempo de protrombina alargado, plaquetopenia, dímero D 10.000 ng/ml, ferritina 649.20 ng/dl, extendido de sangre periférica sin alteraciones morfológicas, Coombs directo negativo, detección de anticuerpos TORCH negativo, prueba de VIH negativa, ningún cultivo positivo.

Ingresó a quirófano; se realizó biopsia de tejido comprometido y sano, brazo y antebrazo derecho.

Al quinto día de internación, la lesión aumentó abruptamente de volumen, se tornó de intensidad violácea, con perímetro de brazo derecho de 19 cm y antebrazo de 14 cm, que se expandió a zona pectoral ipsilateral (figura 2), pulso débil y llenado capilar de 2 a 3 segundos, saturación 89-91%. En el ecodoppler y la angiotomografía se observó malformación vascular congénita mixta con hipervascularización. El paciente presentó descompensación hemodinámica.

Figura 2: Lesión violácea extendida hasta zona pectoral.



El cirujano cardiovascular identificó síndrome compartimental por tumor vascular y hemangioma. Por el riesgo de complicaciones inherentes a la patología, ingresó a quirófano para la realización de fasciotomía. Hallazgo transoperatorio: tumor de origen vascular que infiltra tejido celular subcutáneo y tejido muscular. Por hemorragia abundante (aproximadamente 250 cc), requirió transfusión de paquete globular. Se colectó muestra para estudio histopatología. El estudio anatomopatológico confirmó la sospecha clínica de hemangioendotelioma kaposiforme, por lo que se refirió la paciente al Instituto Oncológico del Oriente Boliviano, para iniciar la quimioterapia.

Discusión:

El hemangioendotelioma kaposiforme (HEK) es una neoplasia fusocelular de células de derivación endotelial que ha recibido diferentes denominaciones por la presentación clínica tan discordante. Se define como un tumor con un comportamiento intermedio entre el hemangioma benigno y el angiosarcoma altamente agresivo. Se ha comprobado que se trata de un grupo heterogéneo con diferente potencial maligno por su capacidad de crecimiento local y producción de metástasis.

Presenta un crecimiento local con invasión de estructuras vecinas, pero no se han descrito metástasis a distancia. El pronóstico depende directamente de la localización de la lesión e indirectamente de la extensión y desarrollo de complicaciones, ya que los proximales y retroperitoneales tienden a ser de mayor tamaño, desarrollan

complicaciones más a menudo, son difícilmente accesibles a la cirugía y pueden afectar a órganos vitales. La sobrevida es variada de acuerdo al diagnóstico oportuno.

Casi todos los HEK son diagnosticados retrospectivamente, resulta imprescindible en estos casos establecer el diagnóstico diferencial correcto con la coagulopatía de consumo por estasis venosa que aparece en las malformaciones venosas. Sin embargo, en presencia de coagulopatía, la biopsia puede ser de alto riesgo. En estas circunstancias, se debe evaluar el aspecto violáceo con márgenes equimóticas, el curso clínico característico y los hallazgos radiológicos en la resonancia magnética. En nuestro medio, al no tener resonancia magnética se vuelve difícil establecer el diagnóstico preciso.

Referencias Bibliográficas:

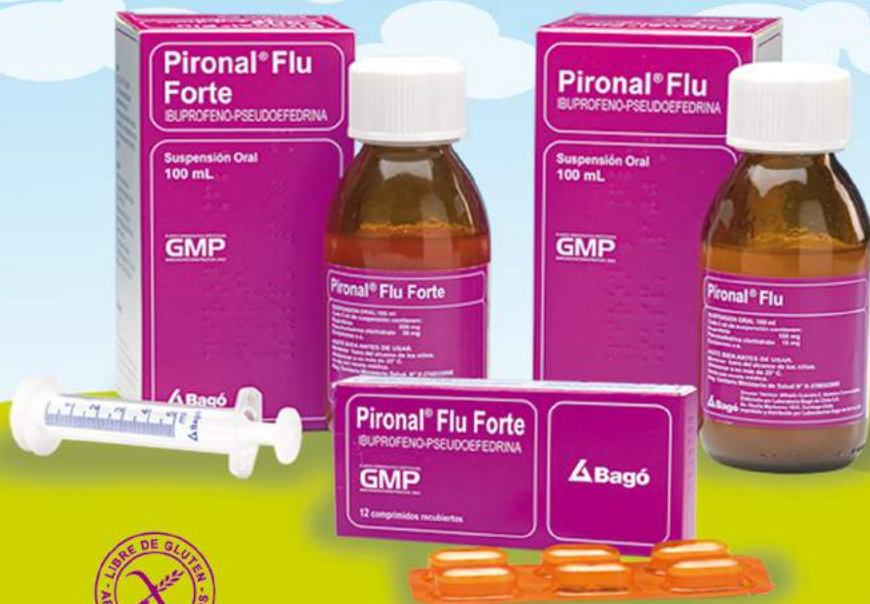- 1) Goldsmith L, Katz S, Gilchrest B, Paller A, Leffell D, Wolff K. Fitzpatrick - Dermatología en Medicina General. Edit Med Panamericana. 8° Edic. 2014.
- 2) Kliegman R, St. Geme J, Blum N, Shah S, Tasker R. Nelson - Tratado de pediatría. Elsevier. 21° Edic. 2020.
- 3) Zamecnik M, Mikleova Z, Michal M. Kaposiform hemangioendothelioma. *Cesk Patol.* 2000; (36): 7-163.
- 4) Sarkar M, Mulliken J, Kozakewich H, Robertson R, Burrows P. Thrombocytopenic coagulopathy (Kasabach-Merritt phenomenon) is associated with Kaposiform hemangioendothelioma. *Plast Reconstr Surg.* 1997; (100): 86-1377.
- 5) Chu C, Hsiao C, Chiu H. Transformation between kaposiform hemangioendothelioma and tufted angioma. *Dermatology.* 2003; (206): 7-334.

***Cuando la congestión y el dolor
no dejan realizar las actividades
con normalidad...***



Pironal Flu[®]

Descongestionante - Antipirético - Analgésico - Antiinflamatorio



PLANTA FARMACÉUTICA CERTIFICADA
GMP
GOOD MANUFACTURING PRACTICES - BOLIVIA

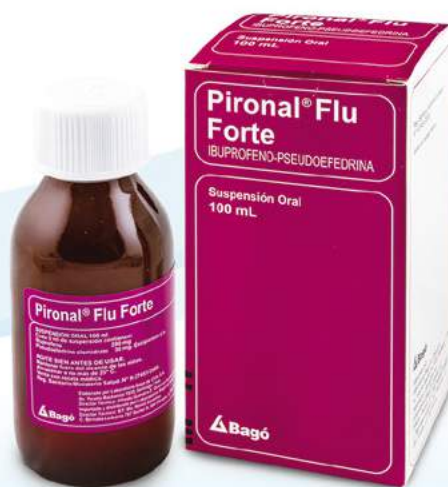

Bagó
Ética al servicio de la salud



Pironal[®] FLU[®] FORTE

ALTA EFECTIVIDAD EN EL ALIVIO DE LA CONGESTIÓN, FIEBRE Y DOLOR.



La administración simultánea de los componentes de PIRONAL FLU Forte produce un sinergismo de potenciación del efecto descongestivo.

PIRONAL FLU Forte asegura así una efectiva remisión de los síntomas nasales y un rápido alivio de la fiebre y el dolor.

CASO CLÍNICO

Miocardopatía hipertrófica neonatal

Neonatal hypertrophic cardiomyopathy

**Dr. Juan Humberto Rojas Noya⁽¹⁾, Dra. Pamela Negron Barrios⁽¹⁾, Dra. Mary Luz Salazar Guzmán⁽¹⁾,
Dr. Límber Vásquez Rivera⁽¹⁾.**

Resumen:

Describimos el caso de un neonato de sexo femenino, macrosómico, cuya madre niega antecedentes familiares patológicos, antecedentes patológicos durante el embarazo y otras complicaciones. Durante las primeras horas de vida presentó signos y síntomas de dificultad respiratoria con requerimiento de oxígeno suplementario que se mantuvo las primeras 48 horas de vida, motivo por el cual se decidió su internación en Neonatología. El monitoreo clínico y de laboratorio al nacimiento, a las 24 horas y a las 72 horas de vida fueron normales, descartándose procesos infecciosos. Durante el examen físico de ingreso se descubrió un soplo cardíaco que añadió a los diagnósticos la probabilidad de una cardiopatía congénita; en la radiografía de tórax se evidenció cardiomegalia. El laboratorio de control reflejó leucocitosis en aumento progresivo, por lo que se inició tratamiento con antibióticos. La paciente se mantuvo asintomática y los resultados de los cultivos fueron negativos. Cardiología pediátrica realizó una ecocardiografía, la cual informó miocardopatía hipertrófica severa.

Palabras Clave:

Rev Soc Bol Ped 2023; 61 (1): 22-5: Miocardopatía hipertrófica, neonato, cardiomegalia.

Introducción:

La miocardopatía hipertrófica es una condición cardiológica poco frecuente en la edad neonatal. La miocardopatía hipertrófica (MCH) es un trastorno heterogéneo del músculo cardíaco. En aproximadamente 50% de los casos se hereda de forma autosómica dominante; se debe a mutaciones en uno de los 11 genes que codifican la síntesis de los com-

Abstract:

We describe the case of a macrosomic female neonate whose mother denies pathological family history, pathological history during pregnancy and other complications. During the first hours of life, he presented signs and symptoms of respiratory distress with a need for supplemental oxygen that lasted the first 48 hours of life, which is why it was decided to hospitalize him in Neonatology. Clinical and laboratory monitoring at birth, 24 hours and 72 hours of life were normal, ruling out infectious processes. During the physical examination on admission, a heart murmur was discovered that added the probability of congenital heart disease to the diagnoses; The chest X-ray showed cardiomegaly. The control laboratory showed progressively increasing leukocytosis, for which treatment with antibiotics was started. The patient remained asymptomatic and culture results were negative. Pediatric cardiology performed an echocardiography, which reported severe hypertrophic cardiomyopathy.

Key words:

Rev Soc Bol Ped 2023; 61 (1): 22-5: Hypertrophic cardiomyopathy, neonate, cardiomegaly.

ponentes proteínicos del sarcómero cardíaco. Estas mutaciones dan lugar a una alteración de la funcionalidad del sarcómero cardíaco, provocando un incremento de la masa muscular y desorganización miofibrilar y, como consecuencia, un importante riesgo de muerte súbita. Los casos restantes se atribuyen a otras causas, entre las más frecuentes se encuentra la diabetes mellitus. Se calcula que cada año

(1) Servicio de Neonatología. Hospital Municipal Francés. Santa Cruz de la Sierra.

Conflicto de intereses: Los autores indican que el presente trabajo no tiene conflicto de intereses.
Artículo aceptado el 08/11/22.

nacen aproximadamente 150.000 neonatos hijos de madres diabéticas. Una complicación frecuente en estos pacientes es la presencia de miocardiopatía hipertrófica; clínicamente puede presentarse con dificultad respiratoria, cianosis, insuficiencia cardíaca y dependiendo del grado de obstrucción al tracto de salida del ventrículo izquierdo, puede presentarse muerte súbita. Está demostrado que a medida que se optimiza el manejo de la diabetes gestacional, disminuye la incidencia y severidad de esta patología.

El diagnóstico se realiza mediante la ecocardiografía, estudio que pone en evidencia la presencia de hipertrofia del músculo cardíaco.

El tratamiento médico se realiza con el objetivo de disminuir la obstrucción del tracto de salida del ventrículo izquierdo; la primera línea de tratamiento son los agentes beta bloqueadores como el propanolol y el atenolol; la segunda línea, los bloqueantes de los canales de calcio como el verapamilo y los antiarrítmicos como la disopiramida.

Caso clínico:

Se presenta el caso de un neonato de sexo femenino, parto por cesárea debido a cesárea anterior y desproporción céfalo pélvica, peso 5.290 g, talla 55 cm, perímetro cefálico 38 cm, perímetro torácico 39 cm, perímetro abdominal 39 cm, Apgar 8-10. Aproximadamente a los 10 minutos de nacido presentó quejido audible, aleteo nasal leve, retracción subcostal leve, requiriendo oxígeno húmedo por cánula nasal e internación en el Servicio de Neonatología.

Antecedentes prenatales: Madre de 29 años, gestas 2, partos 1, abortos 1; refiere haber realizado 6 controles prenatales; niega enfermedades e infecciones durante el embarazo. Laboratorio: Grupo sanguíneo O, Rh (+), VIH (-), Sífilis (-), Chagas (-).

Antecedentes familiares: Abuelos diabéticos, madre y padre con obesidad.

Examen físico: Regular estado general, vigil, activo, reactivo, irritable, ventilando espontáneamente con apoyo de oxígeno suplementario, taquipneico, afe-

bril. Signos vitales: frecuencia cardíaca 150 latidos por minuto, frecuencia respiratoria 70 respiraciones por minuto, temperatura 37,2 grados centígrados, Saturación de oxígeno sin oxígeno suplementario 88%, con oxígeno suplementario 93-94%. Piel y mucosas, rosadas e hidratadas. Cabeza: normocéfalo, fontanelas normotensas, cara simétrica, ojos con pupilas isocóricas y fotorreactivas, fosas nasales permeables con aleteo nasal leve y presencia de cánula nasal con oxígeno suplementario, boca simétrica con mucosa oral húmeda e hidratada. Cardiopulmonar: Tórax simétrico, con presencia de retracción subcostal leve; a la auscultación, quejido respiratorio audible sin estetoscopio, buena entrada de aire en ambos campos pulmonares, en tórax anterior presencia de ruidos cardíacos rítmicos, con soplo sistólico audible.

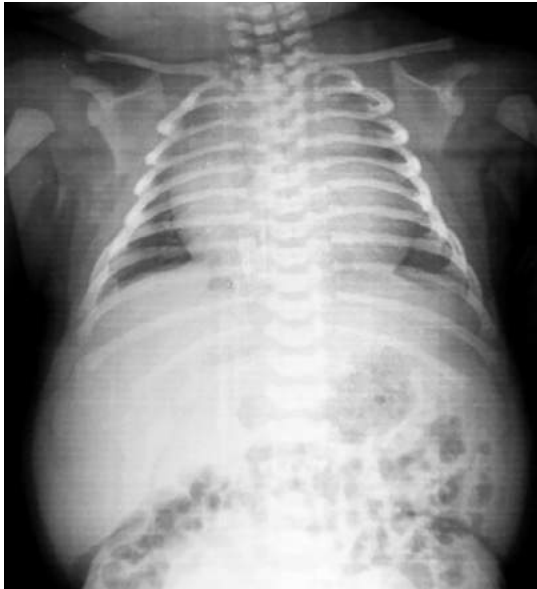Abdomen: globoso por abundante tejido celular subcutáneo, cordón umbilical grueso clampeado, con 2 arterias y 1 vena. A la auscultación, ruidos hidroaéreos normoactivos; a la palpación, blando y depresible. Genitales: sexo femenino, labios mayores que recubren los menores, tamaño y aspecto acorde a la edad gestacional. Extremidades: simétricas, móviles con buen tono muscular, pulsos periféricos presentes, llenado capilar menor a 2 segundos. Neurológico: reflejos arcaicos presentes; activa, reactiva, irritable a su ingreso.

Diagnósticos de ingreso: Recién nacido a término, 38 semanas de edad gestacional; grande para la edad gestacional, macrosomía; distrés respiratorio; cardiopatía congénita.

Manejo inicial: Servocuna, oxígeno por cánula nasal, nada por vía oral más sonda orogástrica abierta, hidratación endovenosa con dextrosa al 10%, gluconato de calcio, monitoreo clínico, solicitud de laboratorios y radiografía de tórax.

Resultados de los exámenes a las 8 horas de vida: Grupo sanguíneo O, Rh (+); VDRL no reactor; micrométodo Chagas no reactor; serie roja normal, leucocitos 18.000; plaquetas 246.000; Rodwel 1; glucemia 47; calcio 7,4; proteína C reactiva negativa. Radiografía de tórax: Índice cardio-torácico 0,7 (figura 1).

Figura 1: Índice cardio-torácico 0,7.



Resultados del laboratorio a las 24 hr de vida: leucocitos 32.200; cayados 2%; segmentados 84%; plaquetas 265.000; proteína C reactiva positiva 6 mg; Rodwell 2.

Entre las 24 y 72 hr de vida la paciente presentó evolución favorable, frecuencia respiratoria de 60 por minuto, saturación de oxígeno de 94% sin requerimiento de oxígeno suplementario, resto de los signos vitales estables, al examen físico tinte icterico en cabeza cuello y tórax (Kramer II), cese de aliento nasal, del quejido respiratorio y de la retracción subcostal, buena entrada de aire en ambos campos pulmonares; se mantuvo audible el soplo cardiaco sistólico; abdomen con ruidos hidroaéreos presen-

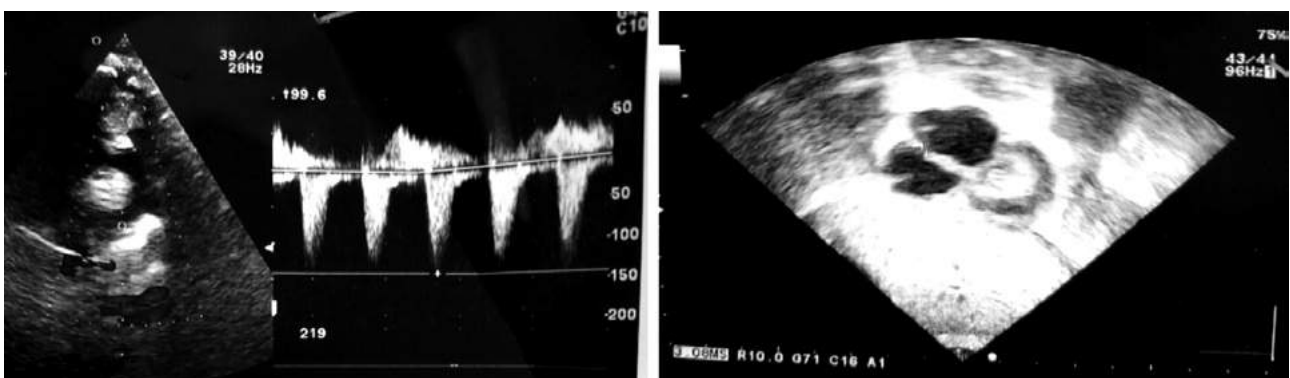
tes normofonéticos, diuresis positiva y aumento de la frecuencia de la catarsis con consistencia semi-líquida. Se inició la vía oral de manera progresiva con buena tolerancia y buen reflejo de succión. Cardiología pediátrica solicitó laboratorio (72 horas de vida): Leucocitos 35.000, cayados 1%, segmentados 75%, plaquetas 331.000, Rodwel 2, bilirrubinas totales 14,8, bilirrubina indirecta 14,33, bilirrubina directa 0,48. Se administraron antibióticos por 7 días, ampicilina y gentamicina, además de lumino-terapia que fue suspendida después de 48 horas. Los cultivos fueron negativos. La ecocardiografía (figura 2) reportó comunicación interatrial tipo fosa oval de 2.0 mm (shunt I-D), septo interventricular con hipertrofia severa (16 mm), ventrículo derecho con hipertrofia severa, ventrículo izquierdo con función sistólica cuantitativa y cualitativamente preservada; conclusión: miocardiopatía hipertrófica de grado severo, comunicación interatrial.

La conducta terapéutica fue la administración de propranolol a dosis de 0,5 mg/kg/dosis por dos días, con monitorización de la presión arterial, para posteriormente subir la dosis a 1 mg/kg/dosis.

Las presiones arteriales se mantuvieron estables dentro de los percentiles 10 y 50, por lo que se ajustó la dosis a 1mg/kg/dosis. Se le dio alta hospitalaria con tratamiento ambulatorio y control pediátrico semanal.

Los diagnósticos de egreso fueron: Recién nacido a término, +/- 38 semanas, grande para la edad gesta-

Figura 2: Miocardiopatía hipertrófica de grado severo, comunicación interatrial.



cional, macrosomía, taquipnea transitoria del recién nacido (resuelta), sospecha de sepsis descartada, ictericia neonatal (resuelta), miocardiopatía hipertrófica severa (en tratamiento).

Discusión:

No se cuenta con pruebas de que la madre de la paciente haya realizado un correcto control prenatal, sólo su carnet de control prenatal que aporta datos incompletos; ella niega diagnóstico de diabetes o de cualquier otra patología antes o durante el embarazo; niega o desconoce la presencia de alguna patología de importancia en la familia; sólo se pudo evidenciar que ambos padres tienen obesidad.

La paciente presentó el cuadro de distrés respiratorio típico que describe la literatura en la miocardiopatía hipertrófica al nacimiento, razón que determinó su internación y el descubrimiento del soplo cardiaco, realizándose por tal motivo, exámenes complementarios con los cuales se diagnosticó la cardiopatía.

La paciente tiene que realizar tratamiento y control cardiológico regularmente, para evitar cualquier complicación propia de la enfermedad, entre las cuales la muerte súbita es la más temida.

Referencias bibliográficas:

- 1) Codazzi A, Ippolito R, Novara C, Tondina E, Cerbo R, Tzialla C. Hypertrophic cardiomyopathy in infant newborns of diabetic mother: the importance of anamnesis, physical examination and follow-up. *Ital J Pediatr.* 2021; 47(1):197.
- 2) Al-Biltagi M, El Razaky O, El Amrousy D. Cardiac changes in infants of diabetic mothers. *World J Diabetes.* 2021; 12(8):1233-1247.
- 3) Bogo M, Pabis J, Bonchoski A, Santos D, Pinto T. Cardiomyopathy and cardiac function in fetuses and newborns of diabetic mothers. *J Pediatr.* 2021; 97(5):520-524.
- 4) Brotons A, Calila D. *Cardiología pediátrica y cardiopatías congénitas del niño y del adolescente.* CTO. 2015.
- 5) Hernández J, Magaña M, Hernández M. Miocardiopatía hipertrófica en el hijo de madre con diabetes. *Revista Médica* 2013; 4: 3.



IBL DUO®

Para ganar comodidad sin perder eficacia



2 Tomas Diarias
Mañana y Tarde

2 Presentaciones
30 y 60 ml

2 Beneficios
Comodidad
y Eficacia



componentes

Amoxicilina

El Antibiótico más
confiable en Pediatría

Sulbactam

El Inhibidor que no
induce las betalactamasas

PLANTA FARMACEUTICA CERTIFICADA

GMP

GOOD MANUFACTURING PRACTICES - BOLIVIA



Bagó

Ética al servicio de la salud



TUSIGENO[®] INFANTIL

EL ANTITUSÍGENO, DESCONGESTIONANTE INFANTIL



Formulación adecuada para niños a partir de los **2** años.

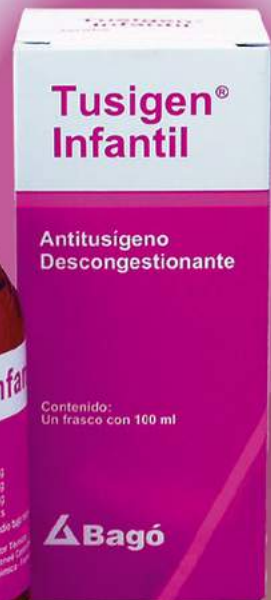
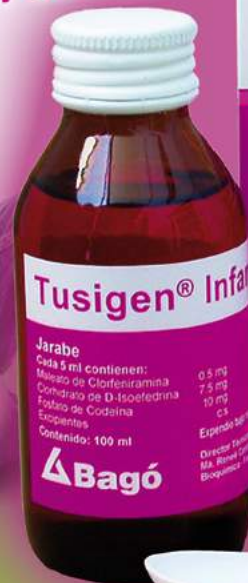
Efectividad garantizada sin efectos adversos.



Libre de componentes innecesarios, garantizando así su efectividad clínica.

Formulación EXACTA Y COMPLETA



PLANTA FARMACÉUTICA CERTIFICADA
GMP
GOOD MANUFACTURING PRACTICES - BOLIVIA



Bagó

Ética al servicio de la salud

CASO CLÍNICO

Hemimelia fibular en paciente neonatal

Fibular hemimelia in a neonatal patient

Dr. Juan Humberto Rojas Noya⁽¹⁾, Dr. Marcelo Américo Aguirre Quispe⁽¹⁾,
Dr. Límber Vásquez Rivera⁽¹⁾, Dra. Pamela J. Negrón Barrios⁽¹⁾.

Resumen:

La hemimelia fibular es un defecto de los huesos largos que cursa con un amplio espectro de manifestaciones clínicas, que van desde una hipoplasia leve de peroné hasta la ausencia total del mismo. Este padecimiento puede acompañarse de otras manifestaciones como ausencia de falanges y curvatura de la tibia ipsilateral; se han reportado casos de asociación con múltiples malformaciones. El diagnóstico es radiológico y puede realizarse en forma prenatal por ultrasonografía y en forma posnatal por radiografías. Existen varias clasificaciones según el grado de afectación, lo que determina el tratamiento de la enfermedad, ya sea con amputación o con alargamiento de la extremidad.

Describimos el caso de un neonato de sexo femenino con el diagnóstico de hemimelia fibular asociada a adactilia; la evaluación fue multidisciplinaria; la conducta, expectante.

Palabras clave:

Rev Soc Bol Ped 2023; 61 (1): 26-9: Hemimelia fibular, anomalía esquelética, peroné.

Introducción:

La hemimelia fibular (HF) es una deficiencia longitudinal congénita de las extremidades caracterizadas por la ausencia parcial o completa del peroné. La prevalencia de la enfermedad se estima en 1/50.000. En algunos estudios se ha descrito un predominio en hombres, pero en otros se describe una distribución equitativa por sexos. Dos tercios de los casos presentan afectación unilateral, con el peroné derecho

Abstract:

Fibular hemimelia is a defect of the long bones that presents with a wide spectrum of clinical manifestations, ranging from mild hypoplasia of the fibula to its total absence. This condition can be accompanied by other manifestations such as absence of phalanges and curvature of the ipsilateral tibia; cases of association with multiple malformations have been reported. Diagnosis is radiological and can be made prenatally by ultrasonography and postnatally by radiography. There are several classifications according to the degree of involvement, which determines the treatment of the disease, either with amputation or lengthening of the limb.

We describe the case of a female neonate with a diagnosis of fibular hemimelia associated with adactyly; the evaluation was multidisciplinary; expectant management.

Key words:

Rev Soc Bol Ped 2023; 61 (1): 26-9: Fibular hemimelia, skeletal anomaly, fibula.

afectado más frecuentemente que el izquierdo. La agenesia de ambos peronés ocurre raramente.

La HF puede variar desde la ausencia parcial de peroné, con apariencia de una extremidad aparentemente normal (10% de los casos), hasta la ausencia total de peroné, con acortamiento grave del fémur, tibia curvada, arqueamiento de las piernas, inestabilidad de la articulación de la rodilla y del tobillo, además un déficit significativo de los tejidos blandos.

(1) Servicio de Neonatología. Hospital Municipal Francés. Santa Cruz de la Sierra.

Conflicto de intereses: Los autores indican que el presente trabajo no tiene conflicto de intereses.
Artículo aceptado el 12/11/22.

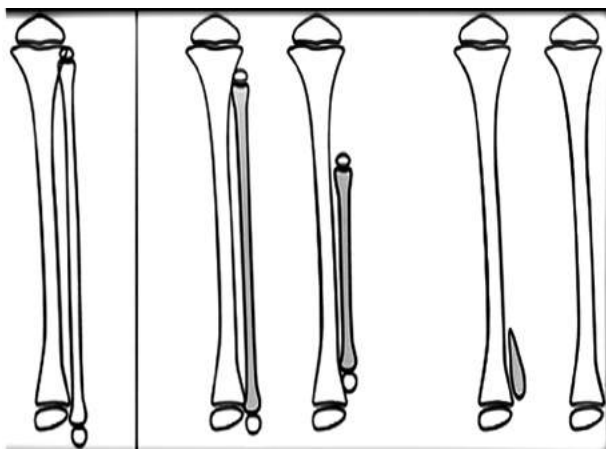
La deficiencia funcional principal está provocada por la diferencia en la longitud de las piernas, en los casos unilaterales, o por enanismo asimétrico en los casos bilaterales. En general, los pacientes presentan pie equino valgo. La magnitud de la deformación tiende a incrementarse con el crecimiento, por una importante limitación de crecimiento dentro del hueso afectado. En ocasiones, la HF se asocia con el acortamiento congénito de fémur. Pueden presentarse otras anomalías esqueléticas.

La HF también puede encontrarse en varias displasias y disostosis esqueléticas generalizadas. En raras ocasiones, la HF se asocia a otras malformaciones: anomalías del ojo como anoftalmia o anomalías de la cámara anterior del ojo, anomalías cardíacas, displasia renal, trombocitopenia, esquisis toracoabdominal, espina bífida y raramente, déficit intelectual. La deficiencia fibular es una de las manifestaciones del síndrome fémur-peroné-cúbito, y puede estar presente en algunos trastornos asociados a anomalías cromosómicas.

Clasificación:

1: Clasificación de Achterman y Kalamchi:

Tipo IA:	Peroné completo pero corto
Tipo IB:	Ausencia parcial del peroné de entre un tercio y la mitad del hueso
Tipo II:	Ausencia completa del peroné o un fragmento distal no funcional
Tipo III:	Ausencia bilateral del peroné



2: Clasificación de Lett:

Tipo A	Discrepancia entre extremidades menor de 6 cm unilateral
Tipo B	Discrepancia entre extremidades entre 6 y 10 cm unilateral
Tipo C	Discrepancia mayor de 10 cm unilateral
Tipo D	Discrepancia de cualquier longitud bilateral

3: Clasificación de Stanitski:

Según la longitud o tamaño del peroné:

- Tipo I: Peroné casi normal.
- Tipo II: Peroné pequeño o miniatura.
- Tipo III: Ausencia completa del peroné.

Según la articulación tibiotalar y la morfología de la epífisis distal de la tibia:

- H: Horizontal.
- V: Valgus (epífisis distal de la tibia triangular).
- S: Esférico.
- C: Si existe afectación del tarso; el número de metatarso afectado, del 1 al 5 de medial a lateral.

Etiología:

La etiología de la enfermedad no está clara. Probablemente, la deformación está provocada por interrupciones durante el periodo crítico del desarrollo embrionario de las extremidades, entre las semanas 4 y 7 del embarazo. Como posibles causas se han sugerido: disgenesia vascular, infecciones virales, traumatismos, así como influencias ambientales. Muchos casos son esporádicos; en un porcentaje muy pequeño de casos se ha descrito un historial familiar con un modo de herencia autosómico dominante y una penetrancia incompleta.

Diagnóstico:

El diagnóstico se puede realizar desde el segundo a tercer mes de gestación por ultrasonido tridimensional, al nacimiento a través del examen clínico y con rayos X.

El diagnóstico diferencial incluye el síndrome de bandas amnióticas, la embriopatía por talidomida y las displasias y disostosis esqueléticas graves con afectación asimétrica de las extremidades inferiores.

Tratamiento:

El manejo requiere un enfoque multidisciplinario. El tratamiento ortopédico ayuda a corregir la diferencia de longitud de las piernas, y en los casos bilaterales corrige el enanismo asimétrico. En los casos menos graves, con hipoplasia mínima del peroné y diferencia leve en la longitud de las piernas, pueden utilizarse zapatos especiales y/o plantillas de acomodación para igualar la longitud de las extremidades. En los casos leves, la epifisiodesis en el lado contralateral (normal) es también una opción de tratamiento. En los casos de desigualdad moderada de piernas, es posible realizar un alargamiento de extremidades, pero esta opción tiene riesgo de complicaciones y puede requerir múltiples procesos reconstructivos.

En raras ocasiones, para casos de discrepancia longitudinal grave de las extremidades o ausencia completa de peroné cuando el pie no es funcional, puede considerarse la amputación con protetización en la infancia temprana.

Habitualmente, la deficiencia fibular es una condición benigna, aunque en casos graves puede ser debilitante. Con la cirugía pueden conseguirse resultados aceptables. En el caso de presentación sindrómica, el pronóstico dependerá de la naturaleza de las anomalías asociadas.

Caso clínico:

Neonato de sexo femenino que ingresó al Hospital Municipal Francés, referido de otro centro médico. Antecedente de nacer por parto abdominal con Apgar de 8/9, peso 2.550 g, talla 47 cm, perímetro cefálico 34 cm, con presencia de malformaciones de extremidades inferiores. Posterior al nacimiento presentó aleteo nasal, quejido y retracciones, se

administró oxígeno por cánula nasal. No existiendo remisión del cuadro, se decidió referirlo a hospital de tercer nivel, donde se mantuvo la conducta. Se realizaron estudios complementarios y valoración multidisciplinaria: cardiología evidenció hipertensión pulmonar leve y foramen oval que no requiere tratamiento; traumatología diagnosticó hemimelia fibular grado III asociado a adactilia.

Antecedentes familiares: Madre de 30 años Gestas 4, Partos 1, Abortos 1, Cesáreas 2; controles prenatales regulares, vulvovaginitis e infección urinaria al inicio de la gestación con tratamiento; Grupo O, Rh +, toxoplasmosis (-), VIH (-), VDRL (-), Chagas (-); padre de 31 años de edad, aparentemente sano; hermanos aparentemente sanos.

Examen físico general: regular estado general, nutrido, facies compuesta, con signos vitales: frecuencia cardíaca 110 lpm, frecuencia respiratoria 55 rpm, temperatura 36,8°C, SpO2 93%.

Examen físico segmentario: piel y mucosas húmedas, con tinte icterico Kramer IV; normocéfalo con perímetro cefálico de 34 cm, fontanelas normotensas; tórax simétrico, eupneico, murmullo vesicular conservado, presencia de soplo cardiaco intensidad I/VI; abdomen semigloboso con ruidos hidroaéreos (+), blando, depresible, no doloroso, sin visceromegalia; extremidades superiores simétricas, inferiores asimétricas, con deformidad bilateral en el tercio medio de las piernas, con arqueamiento e inestabilidad en la articulación de la rodilla y el tobillo; en pies con presencia de adactilia, pie derecho con 3 dedos y pie izquierdo con 4 dedos, llenado capilar menor de 2 segundos, con pulsos periféricos presentes.

Rayos X de extremidades: agenesia bilateral de peroné. Ecocardiografía: Hipertensión pulmonar del recién nacido, comunicación interventricular tipo foramen oval sin repercusión hemodinámica. Ecografías cerebral y abdominal normales. Serología TORCH negativa, a excepción de toxoplasmosis IgG 1/256. Laboratorios: Grupo sanguíneo O, Rh +, VDRL (-), Strout (-), PCR negativa; hemograma: leucocitos 6.300/mm³, segmen-

tados 41%, linfocitos 59%, hemoglobina 11,4 mg/dl, hematocrito 31,9%, plaquetas 296.000/mm³. Bilirrubina total de 12,6 mg/dl, indirecta de 11,22 mg/dl, directa de 1,44 mg/dl; calcio, 8 mg/dl; glucemia, 76 mg/dl.

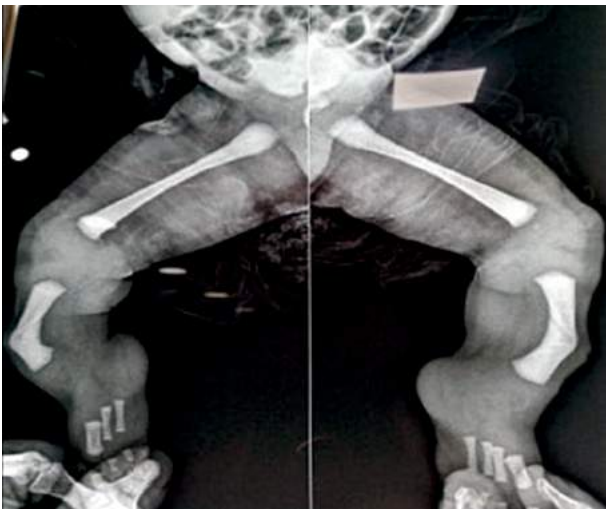
Diagnósticos de ingreso: 1) RNT AEG, +/-37 semanas. 2) Hemimelia fibular grado III. 3) Adactilia bilateral. 4) Ictericia neonatal. 5) Hipertensión pulmonar persistente del RN. 6) Comunicación interventricular tipo foramen oval, sin repercusión hemodinámica. 7) Anemia neonatal.

Tratamientos realizados: Monitorización continua por 72 horas con destete del oxígeno al 2º día, luminoterapia continua con protección ocular por 24 horas. Traumatología decidió conducta expectante. La

Figura 1: Deformidad de extremidades, con angulación de tibia ipsilateral.

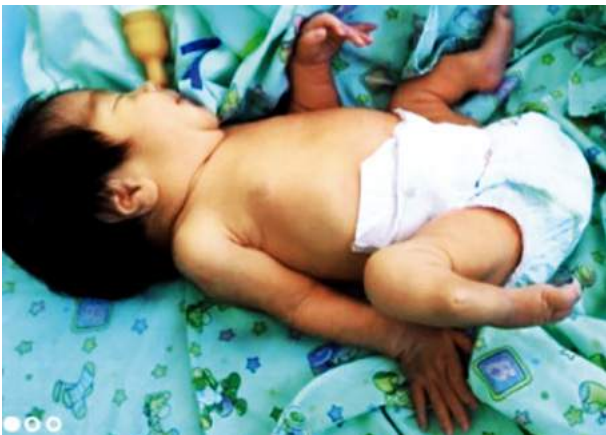

Figura 2: Ausencia bilateral de peroné.



paciente fue dada de alta al 6º día de vida con controles por consulta externa en pediatría y traumatología.

Discusión:

La hemimelia fibular se describe como la falta de desarrollo o ausencia del peroné y es la enfermedad más común de los huesos largos de las extremidades inferiores. El diagnóstico puede realizarse desde la edad prenatal con el ultrasonido de alta resolución, en el segundo a tercer trimestre de gestación; al nacimiento, de forma clínica y radiológica. El tratamiento es variable, desde el alargamiento de la extremidad hasta la amputación del miembro afectado. El pronóstico para la función se determina según la gravedad y la posibilidad que tenga de tratamiento quirúrgico, para la vida es bueno y no se han reportado pacientes con restricción del neurodesarrollo, por lo que pueden llevar una vida productiva.

Referencias bibliográficas:

- 1) Catagni M, Radwan M, Lovisetti L, Guerreschi F, Elmoghazy N. Limb Lengthening and Deformity Correction by the Ilizarov Technique in Type III Fibular Hemimelia. An Alternative to Amputation. *Clin Orthop Relat Res.* 2011; 469 (4):1175-80.
- 2) Alaseirlis D, Korompilias A, Beris A, Soucacos P. Residual malformations and leg length discrepancy after treatment of fibular hemimelia. *J Orthop Surg Res.* 2011; 27: 6-51.
- 3) Woo H, Wan H. The Pediatric Leg and the Knee. En: Weinstein S, Buckwalter J Edit. *Turek's Orthopaedics.* 6th Ed. Lippincott Williams & Wilkins; 2005; 576-86.
- 4) García G, Calderón A, Santillán Y, Zaragoza R. Hemimelia peronea. Revisión de la bibliografía, a propósito de un caso. *Rev Esp Méd-Quir.* 2009; 14(3): 141-4.

Flucomix®

FLUTICASONA

Libera la respiración

Rapidez - Mayor afinidad - Efecto prolongado y Seguridad

- 😊 Mayor potencia antiinflamatoria que otras alternativas terapéuticas.
- 😊 Seguridad en tratamientos prolongados.
- 😊 Reduce con rapidez la congestión nasal en la rinitis.
- 😊 Excelente tolerabilidad.
- 😊 Mínima absorción sistémica.
- 😊 Indicado en niños (a partir de los 4 años) y en adultos



Se aplica

1 VEZ
AL DÍA

Frasco x 60 y 120 dosis

PLANTA FARMACÉUTICA CERTIFICADA

GMP

GOOD MANUFACTURING PRACTICES - BOLIVIA



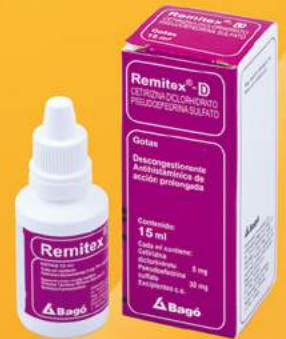Bagó

Ética al servicio de la salud

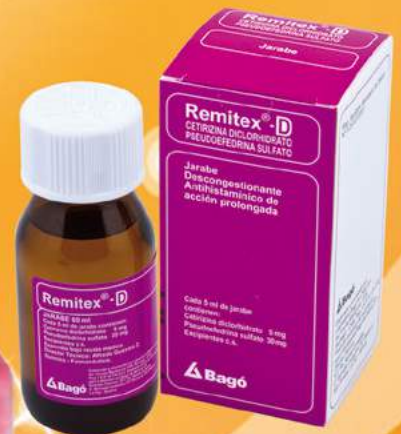REMITEX[®]-D

Liberación total de la congestión

Para respirar plenamente



Gotas x 15 ml



Jarabe x 60 ml

- ✦ *Efectiva acción descongestionante*
- ✦ *Rápido inicio de acción: 10 minutos*
- ✦ *Libre de congestión: 12 horas continuas*
- ✦ *Máxima seguridad: No sedante*
- ✦ *Cómoda posología: 2 veces al día*

CALIDAD CERTIFICADA

GMP

GOOD MANUFACTURING PRACTICES



Bagó

Ética al servicio de la salud

CASO CLÍNICO

Miocardopatía no compactada en pediatría

Non-compactation cardiomyopathy in pediatrics

**Dr. Ricardo Javier Aranibar Céspedes⁽¹⁾, Dra. Carla Ines Simon Pinto⁽²⁾,
Dr. Mario Ronald Pérez Martínez⁽³⁾.**

Resumen:

La miocardopatía no compactada es una miocardopatía congénita muy infrecuente, resultado de la interrupción del desarrollo embrionario endomiocárdico normal, que consiste en la presencia de una capa endocárdica gruesa de aspecto esponjoso, con trabéculas y recesos intertrabeculares prominentes, produciendo la no compactación del miocardio ventricular. Describimos el caso de un paciente escolar masculino de 10 años de edad que fue atendido por presentar shock cardiogénico secundario a insuficiencia cardíaca descompensada, Ross clase IV, NYHA IV/IV; luego de estabilizar su estado crítico, se realizó ecocardiografía y resonancia magnética cardíaca, diagnosticándose miocardopatía no compactada, según criterios de Jenni, Petersen y Jacquier, además de hipoquinesia difusa y severa biventricular, dilatación biventricular y trombo mural apical en ventrículo izquierdo.

Palabras clave:

Rev Soc Bol Ped 2023; 61 (1): 30-5: Miocardopatía no compactada, miocardopatía dilatada, miocardopatía congénita, trombo mural apical, hipoquinesia biventricular, insuficiencia cardíaca congestiva descompensada.

Introducción:

La miocardopatía no compactada denominada también miocardopatía esponjiforme, miocardio esponjoso, hipertrabeculación, entre otros, es una patología congénita infrecuente, cuya prevalencia oscila entre 0,05 y 0,24%; se asocia a la mutación de varios genes, mismos que intervienen en la codificación de proteínas del sarcómero, citoesqueleto,

Abstract:

Non-compactation cardiomyopathy is a very rare congenital cardiomyopathy, resulting from the interruption of normal endomyocardial embryonic development, which consists of the presence of a thick, spongy-looking endocardial layer, with prominent trabeculae and intertrabecular recesses, producing non-compactation of the ventricular myocardium. We describe the case of a 10-year-old male school patient who was treated for cardiogenic shock secondary to decompensated heart failure, Ross class IV, NYHA IV/IV; After stabilizing his critical condition, echocardiography and cardiac magnetic resonance imaging were performed, diagnosing non-compactation cardiomyopathy, according to Jenni, Petersen, and Jacquier criteria, in addition to diffuse and severe biventricular hypokinesia, biventricular dilatation, and apical mural thrombus in the left ventricle.

Key words:

Rev Soc Bol Ped 2023; 61 (1): 30-5: Noncompactation cardiomyopathy, dilated cardiomyopathy, congenital cardiomyopathy, apical mural thrombus, biventricular hypokinesia, decompensated congestive heart failure.

mitocondrias y membrana nuclear, que en general representa la detención del proceso de maduración normal del miocardio, obteniéndose una capa delgada de epicardio compacto y correctamente desarrollado, y otra capa de endocardio grueso con aspecto esponjiforme, con trabéculas y recesos intertrabeculares prominentes. Esta enfermedad puede presentarse a lo largo de la vida con disfunción sistólica

(1) Cardiólogo pediatra. Clínica Angel Foianini. Santa Cruz de la Sierra, Bolivia.

(2) Pediatra. Clínica Angel Foianini. Santa Cruz de la Sierra, Bolivia.

(3) Residente de Pediatría. Clínica Angel Foianini. Santa Cruz de la Sierra, Bolivia.

Conflicto de intereses: Los autores indican que el presente trabajo no tiene conflicto de intereses.
Artículo aceptado el 14/11/22.

progresiva del ventrículo izquierdo ^(1,3). Los pacientes con esta patología pueden llevar una vida normal a medida que funciona el ventrículo izquierdo, por lo que el inicio de las manifestaciones clínicas puede presentarse a cualquier edad, desde la infancia hasta la vejez ⁽⁴⁾. El cuadro clínico podría incluir insuficiencia de la bomba cardíaca, arritmias, fenómeno tromboembólico y muerte súbita, siendo la primera la más común ^(5,6). Su diagnóstico va en aumento gracias al avance tecnológico, el cual se basa en la visualización ecocardiográfica de una capa fina epicárdica compactada, bien desarrollada y otra capa endocárdica gruesa de aspecto esponjoso, con trabéculas y recesos intertrabeculares prominentes ^(7,9). A partir del año 2006, la American Heart Association (AHA) la incluye en la clasificación de las miocardiopatías.

El tratamiento se basa en el manejo de las complicaciones y su éxito determinará el pronóstico del paciente; como en el caso de la insuficiencia cardíaca primará el uso de inhibidores de la enzima convertidora de angiotensina (IECA) y betabloqueantes que mejoran la supervivencia del paciente; además de diuréticos ^(11,12). En aquellos pacientes que tienen alto riesgo de muerte súbita por arritmia, se requiere implantación de un cardiodesfibrilador y trasplante cardíaco con el fin de disminuir el riesgo.

Caso clínico:

Escolar masculino de 10 años de edad, que ingresó al Servicio de Emergencias de la Clínica Ángel Foianini, por presentar consulta dificultad respiratoria, cuadro clínico de +/- 2 semanas de evolución caracterizado por accesos de tos seca persistente, asociados a disnea a moderados esfuerzos, afebril; previamente fue derivado a cardiología pediátrica con el diagnóstico de cardiomegalia, evidenciada en una radiografía de tórax. En las últimas 24 horas el cuadro se exacerbó con la presencia de disnea a leves esfuerzos, dificultad respiratoria, dolor tipo punzante de moderada intensidad a nivel de hipogastrio, hipocondrio derecho y brazo izquierdo, aso-

ciados a mareos, sin vómitos ni oliguria. Entre los antecedentes perinatales madre, con serologías negativas, controles prenatales periódicos, nacimiento por cesárea, embarazo gemelar dicigótico, con óbito fetal de melliza; de 32 semanas de edad gestacional, peso de 2.050 g, talla de 44 cm, Apgar 4-7, con requerimiento de cuidados intensivos neonatales, por prematuridad y síndrome de dificultad respiratoria. Antecedentes patológicos: Infecciones respiratorias altas y diarreas propias de la edad, sin internaciones; sin contactos próximos con pacientes con SARS-CoV2; sin alergias conocidas. Antecedentes familiares: Tía materna falleció a los 7 años por aparente muerte súbita; tíos paternos de la madre fallecieron a temprana edad, por muerte súbita de aparente origen cardiológico, sin seguimiento por cardiología.

Al ingreso, temperatura de 35,5°C, frecuencia cardíaca de 60-70 x minuto, frecuencia respiratoria de 32 x minuto, PAM 25, por debajo del percentil 5 para la edad, saturación de O₂ de 88%. Antropometría: Peso 31 kg, talla 148 cm, peso y talla dentro de percentiles para la edad. Examen físico: piel y mucosas con marcada cianosis generalizada, cuello cilíndrico sin ingurgitación yugular ni adenopatías palpables, tórax sin deformaciones ni distrofias, con ruidos cardíacos arrítmicos, soplo sistólico II/VI en foco mitral y tricúspide, murmullo vesicular conservado en ambos campos pulmonares sin ruidos agregados, abdomen no distendido, blando depresible con hepatomegalia 4 cm por debajo de reborde costal, RHA + normoactivos, extremidades inferiores con frialdad distal, edema Godet ++, con relleno capilar menor a 3 segundos; neurológico activo y reactivo a estímulos externos, con Glasgow 14/15.

Laboratorios de ingreso: Hemoglobina 14,4 g/dl, hematocrito 46 %, plaquetas 285.000 x mm³, glóbulos blancos 11.300 x mm³, neutrófilos 55 % (6.215), linfocitos 40 % (4520), PCR 2,5 mg/l, VSG 1 mm/hora, urea 25 mg/dl, creatinina 0,73 mg/dl, CPK 237 U/L, CK-MB 6 U/L, troponina I 0,26 ng/ml, NT-pro BNP 2.512 pg/ml, GOT 120 mg/dl,

GPT 91 mg/dl, Na 129 mmol/l, K 3,8 mmol/l, Ca 9,1 mg/dl, glicemia 96 mg/dl, TP 20,6 s, ACT 36,8 %, INR 1,83, ferritina 26 ng/ml, dímero D 4.321 ng/ml, fibrinógeno 159 mg/dl, albúmina 3,3 g/dl, proteínas totales 5,85 g/dl, COVID anticuerpos IgG 0,24, COVID anticuerpos IgM 0,27, PCR COVID negativo, panel de patógenos respiratorios negativo; en la radiografía de tórax se observó cardiomegalia grado III, sin afección alveolo intersticial.

Se internó en Terapia Intensiva Pediátrica con los diagnósticos de shock cardiogénico, insuficiencia cardiaca congestiva descompensada y sospecha de miocardiopatía.

El paciente fue estabilizado con soporte de oxígeno por mascarilla con reservorio, apoyo inotrópico con dobutamina, diurético de asa furosemida y diurético ahorrador de potasio espironolactona. El electrocardiograma registró bloqueo aurículo-ventricular de segundo grado irregular, con hipertrofia de cámaras izquierdas y ecocardiograma que impresiona miocardiopatía dilatada con ventrículo izquierdo no compactado, de acuerdo a criterios de Jenni y cols, compromiso severo de la función contráctil del ventrículo izquierdo; se mantuvo conducta e indicó Holter y resonancia cardiaca magnética. El monitoreo con Holter en 24 horas reportó salvas de fibrilación auricular, episodios de ritmo auricular ectópico y extrasístoles ventriculares. La resonancia cardiaca magnética concluyó hipoquinesia difusa y severa de todos los segmentos ventriculares izquierdos en sístole.

La relación entre las trabéculas y el miocardio compacto se basan en los siguientes criterios: a) relación NC/C de trabéculas >2.3 en diástole (Petersen - JACC), b) relación NC/C de trabéculas >2.0 en sístole (Jeni-Heart) y c) masa trabeculada del VI $>20\%$ en diástole (Jaquier-Eur Heart); hipertrabeculación subendocárdica de los segmentos ápico-lateral y antero-lateral medial del ventrículo izquierdo, cumpliendo los criterios para no compactación, por las tres técnicas mencionadas previamente (figura 1-3); después de la infusión endovenosa de gadolinio se

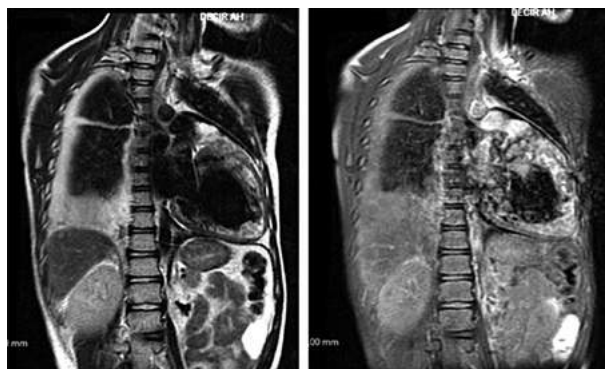


Figura 1.- Resonancia magnética cardiaca: Dilatación biventricular y atrial izquierda con ventrículo izquierdo no compactado.

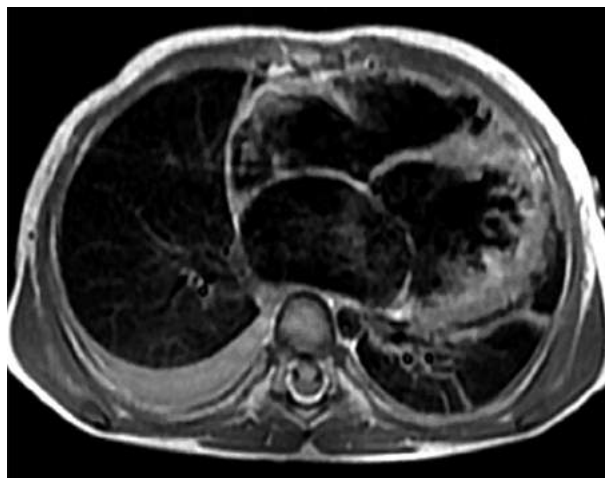

Figura 2.- Resonancia magnética cardiaca: Ventrículo izquierdo con una relación entre la capa no compactada y la compactada $>2,3$.

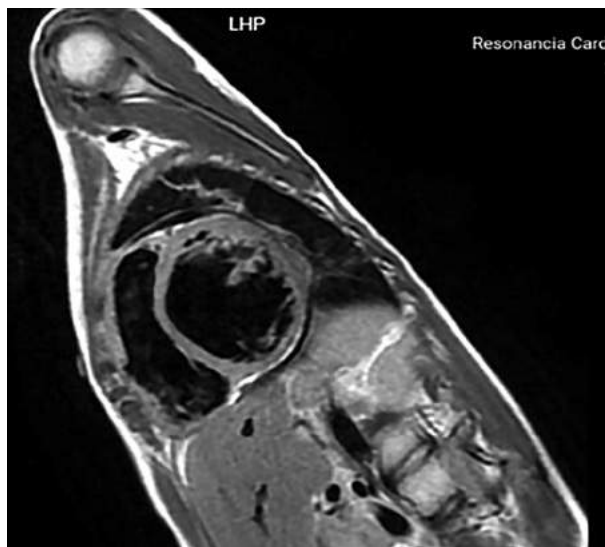


Figura 3.- Resonancia magnética cardiaca: Aumento del miocardio no compactado.

observó una imagen de bordes lisos, no pediculada, adherida al ápex del VI, estimada en 23 mm x 13 mm de diámetros máximos, concordante con trombo intracavitario (figura 4). La perfusión tisular de reposo fue normal, no se puso en evidencia hiperseñal sugestiva de miocarditis. Se inició anticoagulación con enoxaparina y ácido acetilsalicílico.

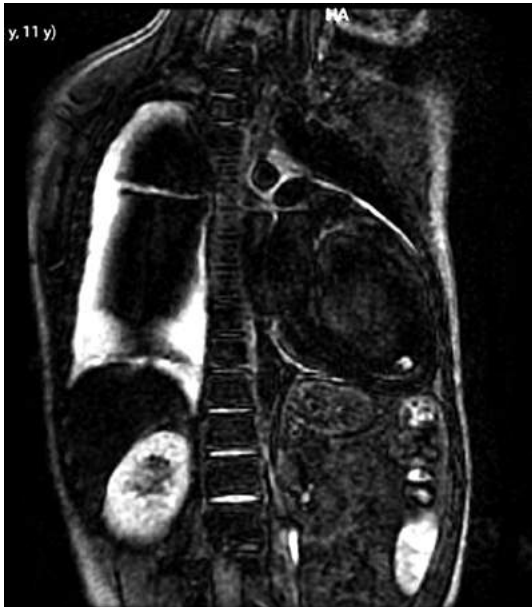

Figura 4.- Resonancia magnética cardíaca: Trombo mural apical en ventrículo izquierdo.

Paciente con evolución clínica y laboratorial favorable, buen estado general, afebril, hidratado, con buena tolerancia y conducta alimentaria, hemodinámicamente estabilizado con presión arterial dentro de percentil 50 para la edad, frecuencia cardíaca estable aun con extrasístoles ventriculares aisladas, sin uso de soporte inotrópico, pulsos presentes, relleno capilar conservado, buena mecánica ventilatoria sin apoyo suplementario de oxígeno ni signos de dificultad respiratoria, hepatomegalia y edemas periféricos en resolución, flujo urinario conservado con buen ritmo diurético, orientado, activo y reactivo a estímulos externos con Glasgow 15/15.

Se decidió alta hospitalaria luego de 13 días de internación, con tratamiento oral específico, control ambulatorio por consulta externa de cardiología y hematología pediátrica y orientación en derivación

a un centro de cardiología pediátrica de alta complejidad, para programar trasplante cardíaco por el pronóstico de su patología.

Discusión:

La miocardiopatía no compactada es una miocardiopatía congénita, caracterizada por el aspecto esponjiforme del miocardio, debido a una hipertrabeculación, con nichos intratrabeculares profundos que comunican con la cavidad del ventrículo izquierdo. Es una enfermedad reconocida recientemente; el primer caso se describió en 1984^(1,2). En 2006 fue clasificada por la American Heart Association (AHA) como una miocardiopatía primaria genética. Su prevalencia varía, según diferentes estudios, entre 0,05%-0,24%, siendo más frecuente en hombres y describiéndose formas familiares (33%) y esporádicas. Los familiares están vinculadas a mutaciones de diferentes genes, como el de la tafazzina (G4.5), así como a alteraciones genómicas a nivel mitocondrial, citoesqueleto (distrobrevina) y proteínas de sarcómero⁽⁷⁻¹²⁾. El acortamiento de la tafazzina ligado al cromosoma X (Xq28) se encuentra asociado con ventrículo izquierdo no compactado, en la población pediátrica, derivando en el síndrome de Barth (cardiomiopatía, miopatía esquelética y neutropenia). La etiopatogenia es controvertida. Se considera una anomalía congénita resultado de la interrupción del proceso de compactación normal intraútero, de una alteración adquirida secundaria a la afección de la microcirculación o de un desorden metabólico que podría inducir isquemia o miocarditis con aumento de la trabeculación⁽⁷⁻¹¹⁾. La forma de presentación clínica es variable; los pacientes pueden permanecer asintomáticos por mucho tiempo, pudiendo comenzar con síntomas en la infancia o en la edad adulta. Es frecuente su diagnóstico durante un cribado familiar o por un hallazgo en el ecocardiograma doppler⁽⁴⁾.

El caso analizado se presenta como insuficiencia cardíaca congestiva descompensada asociada a

trombosis intraventricular izquierda, la forma de presentación más frecuente. Otras manifestaciones clínicas son dolor torácico y arritmias ⁽⁷⁾. Las arritmias ventriculares pueden verse hasta en un 47% y la fibrilación auricular entre 7% a 23% de los pacientes. La muerte súbita es una complicación frecuente debido a arritmias ventriculares, siendo responsable del 50% de las muertes ⁽⁸⁾. El diagnóstico se basa en estudios de imagen. El ecocardiograma doppler es el método de elección inicial, ya que evidencia alteraciones morfológicas del ventrículo izquierdo, hipertrabeculación del miocardio, así como signos de falla sisto-diastólica ⁽⁹⁾. Se ha visto que hasta un 63% de los pacientes se presenta con una FEVI entre 10%-33% y hasta un 86% con una FEVI < 59%.

Existen múltiples criterios diagnósticos. Los criterios de Jenni y colaboradores son los más utilizados en la práctica clínica diaria ⁽⁵⁾. En el caso clínico presentado el ecocardiograma doppler no fue concluyente para el diagnóstico de miocardiopatía no compactada, por lo que se solicitó resonancia magnética cardíaca, obteniendo el diagnóstico correcto. La resonancia magnética cardíaca tiene un poder superior al ecocardiograma para el diagnóstico y la valoración del compromiso anatómico, así como para detectar la presencia de trombos intramurales y apicales ⁽¹⁵⁾. Según los criterios de Peterson y Jacquier, una relación de miocardio no compactado versus compactado >2,3 medido en diástole tiene una sensibilidad de 86% y una especificidad de 99% para el diagnóstico ⁽¹²⁻¹⁵⁾. Recientemente, el Colegio Americano de Cardiología recomendó que para realizar el diagnóstico de miocardiopatía no compactada deben cumplirse los criterios ecocardiográficos de Jenni más los criterios de resonancia magnética cardíaca de Peterson y Jacquier.

En cuanto al manejo terapéutico, los pacientes asintomáticos, que fueron diagnosticados durante cribado familiar o ecocardiograma doppler, y que presentan FEVI normal, no requieren tratamiento, pero se debe realizar seguimiento ⁽¹⁵⁾. El tratamiento de la falla cardíaca en pacientes con miocardiopatía no

compactada no difiere de las pautas de tratamiento habitual para pacientes con insuficiencia cardíaca de otra etiología, al igual que el manejo de las arritmias supraventriculares asociadas a miocardiopatías ⁽¹⁴⁾. Algunos autores proponen anticoagular a todos los pacientes con miocardiopatía no compactada y compromiso de la FEVI, y otros solo a pacientes con fibrilación auricular, fenómenos embólicos previos o trombos documentados intracavitarios ⁽⁵⁻⁷⁾. En los casos de insuficiencia cardíaca severa debe considerarse el trasplante cardíaco. Una serie publicada reunió un total de 113 pacientes en el período 2000-2020, siendo el 71% sometido a trasplante cardíaco. La mayoría ingresó a la lista de trasplante en la infancia-adolescencia, siendo la edad promedio de 10 años, predominando el sexo masculino (55%). Las tasas de supervivencia postrasplante son similares a los trasplantados cardíacos por otras etiologías ⁽¹⁷⁾; se orienta a familia de paciente la necesidad de derivación a centro cardiológico de mayor complejidad para programar trasplante cardíaco. El pronóstico de la enfermedad depende de la clase funcional de la cardiopatía. A los 3,7 años de diagnosticado, el 47% de los pacientes fue trasplantado o falleció ⁽⁷⁾. Son factores de mal pronóstico: bloqueo completo de rama izquierda, mayor grado de compromiso del volumen de fin de sístole/diástole y falla cardíaca en clase funcional III/IV de la New York Heart Association ⁽⁸⁾.

Referencias bibliográficas:

- 1) Engberding R, Bender F. Identification of a rare congenital anomaly of the myocardium by two-dimensional echocardiography. *Am J Cardiol.* 1984; 53(11):1733-4.
- 2) Chin T, Perloff J, Williams R, Jue K, Mohrmann R. Isolated noncompaction of left ventricular myocardium. A study of eight cases. *Circulation* 2004; 82(2):507-13.
- 3) Gati S, Rajani R, Carr G, Chambers J. Adult left ventricular noncompaction. *JACC Cardiovasc Imaging* 2014;7(12):1266-75.
- 4) Sarma C, Chana A, Elkayam U. Left Ventricular Noncompaction. *Progress in cardiovascular Diseases.* 2018; 52: 264-273.

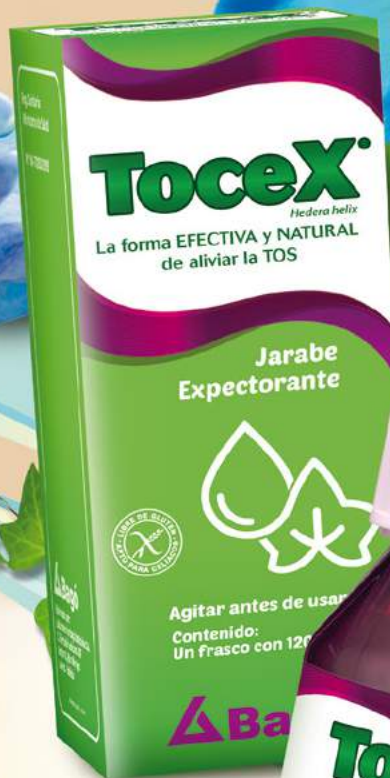- 5) Trespalacios E, Mejía A, Senior JM, Bergmark B. Ventrículo izquierdo no compactado. *Acta Med Colomb* 2020; 36(4): 187-95.
- 6) Maron B, Towbin J, Thiene G, Antzelevitch C, Corrado D, Arnett D. Contemporary definitions and classification of the cardiomyopathies. *Circulation*. 2006; 113(14):1807-16.
- 7) Enríquez A, Baeza R, Gabrielli L, Córdova S, Castro P. Miocardiopatía no compactada: una serie de 15 casos. *Rev Med Chile* 2011; 139 (7): 864-71.
- 8) Correa C, Lescano L, Gallo P, Barreto R, Nuñez F. Ventrículo izquierdo no compactado. *Rev Fed Arg Cardiol*. 2009; 38 (2):86-91.
- 9) Jenni R, Oechslin E, Van Der Loo B. Isolated ventricular non-compactation of the myocardium in adults. *Heart* 2019;93 (1): 11-5.
- 10) Oeschlin E, Jenni R. Left ventricular non-compactation revisited: a distinct phenotype with genetic heterogeneity?. *Eur Heart J*. 2011;32(12): 1446-56.
- 11) Pignatelli R, McMahon C, Dreyer W, Denfield S, Price J. Clinical characterization of left ventricular noncompactation in children. *Circulation* 2003; 108 (21):2672-8.
- 12) Iglesias LM. Miocardiopatía no compactada: una enfermedad en busca de criterios. *Rev Esp Cardiol*. 2008;61(2):112-5.
- 13) Jerez A, Echeverría S, Guevara G, Aleaga E, González A. Miocardiopatía por ventrículo no compactado. *Rev cubana Cardiol Cir Cardiovasc*. 2015; 21(4): 1561-293.
- 14) Garcia-Pavia P, De la Pompa JL. Left ventricular noncompactation. A genetic cardiomyopathy looking for diagnostic criteria. *J Am Coll Cardiol*. 2017; 64(19):1981-3.
- 15) Pallixón O, Gastaldi L, Bonelli J, Catalano A, Tissera G. Trastornos del ritmo cardíaco en ventrículo izquierdo no compactado aislado. *Rev Fed Arg Cardiol*. 2015; 44(1):57-61.
- 17) Calvillo P, Martí L, Chaustre F, Roldán I, Mora V, Peláez A. Cuantificación de la función, perfusión y realce tardío del ventrículo izquierdo no compactado mediante resonancia magnética. *Radiología*. 2009; 51(1):45-56.
- 18) Al-Kindi S, El-Amm C, Ginwalla M. Heart transplant outcomes in patients with left ventricular non-compactation cardiomyopathy. *J Heart Lung Transplant*. 2015;34(6): 761-5.
- 19) Jenni R, Wyss C, Oechslin E, Kaufmann P. Isolated ventricular non compactation is associated with coronary microcirculatory dysfunction. *J Am Coll Cardiol* 2012; 39: 450-4.
- 20) Daimon Y, Watanabe S, Takeda S. Two-layered appearance of non-compactation of the ventricular myocardium on magnetic resonance imaging. *Circ J* 2018; 66: 619-21.
- 21) Jenni R, Oechslin E, Schneider J, Attenhofer Jost C, Kaufmann P. Echocardiographic and pathoanatomical characteristics of isolated left ventricular non-compactation: a step towards classification as a distinct cardiomyopathy. *Heart* 2017; 86:666-71.
- 22) Murphy R, Thaman R, Blanes J, Ward D, Sevdalis E. Natural history and familial characteristics of isolated left ventricular non-compactation. *Eur Heart J* 2019; 26:187-92.

No más
NOCHES DE TERROR
con...

ToceX[®]

Hedera helix

La forma EFECTIVA y NATURAL
de aliviar la TOS



Nueva
presentación



Escanea nuestro QR



Para ver el spot y
seguirnos en nuestras redes.



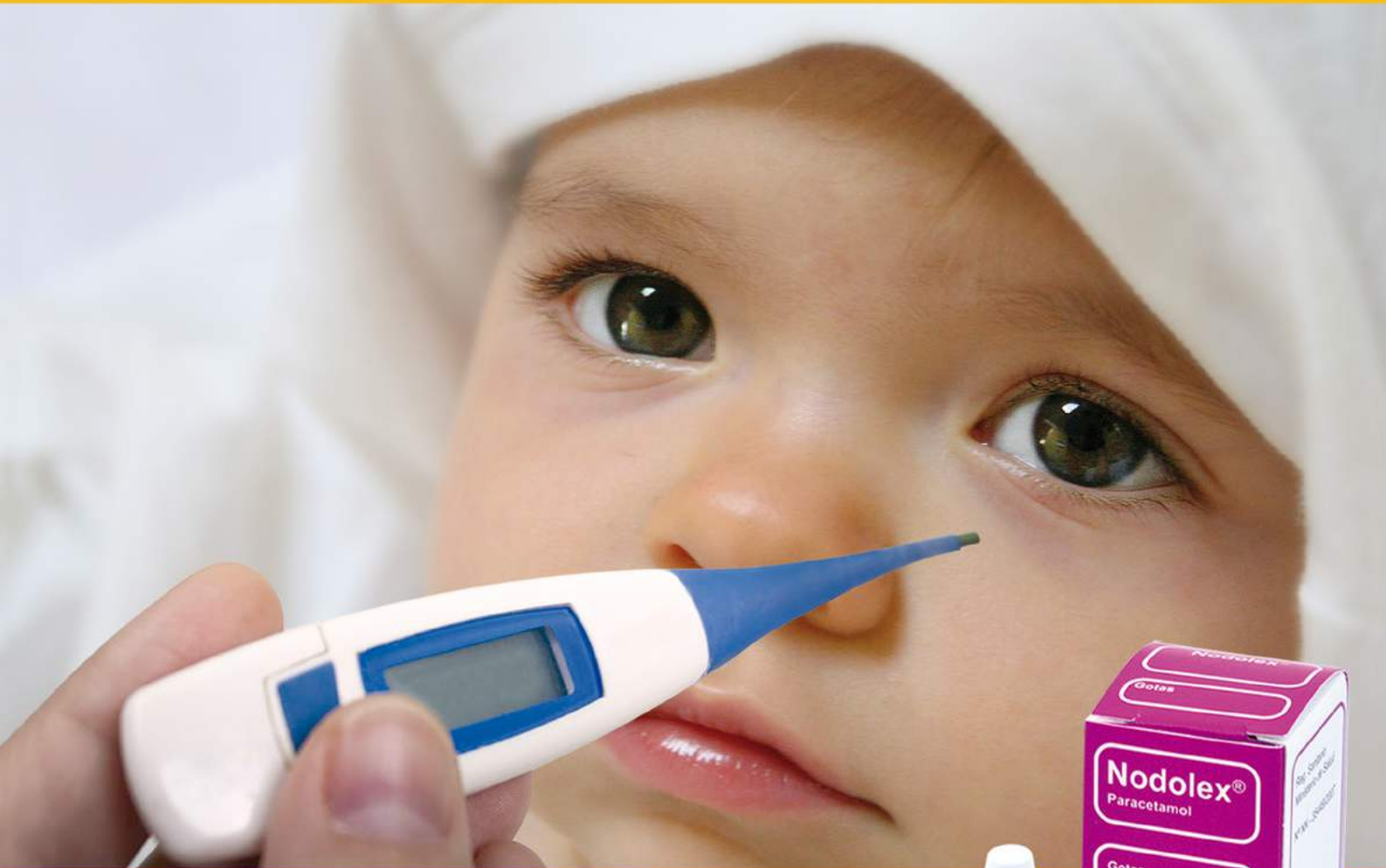Bagó

Ética al servicio de la salud

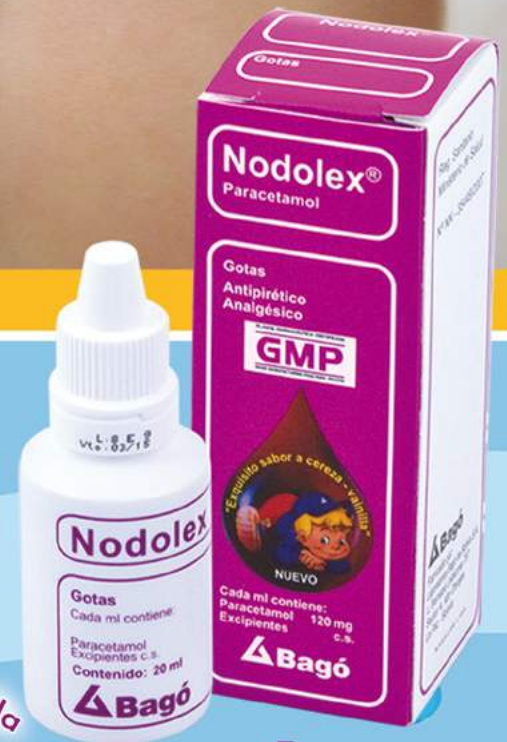

NODOLEX[®]

Paracetamol gotas



Baja la fiebre y calma
el dolor con seguridad



Sabor
Cereza-vainilla



CALIDAD CERTIFICADA
GMP
GOOD MANUFACTURING PRACTICES



Bagó

Ética al servicio de la salud

CASO CLÍNICO

Miopatía de Bethlem

Bethlem myopathy

Dra. Mónica Fabiana Burgos Rosado⁽¹⁾, Dra. Lourdes Nuñez Antelo⁽¹⁾.

Resumen:

La miopatía de Bethlem es una forma benigna, autosómica dominante, de la distrofia muscular de progresión lenta. Hasta la fecha, se han descrito menos de 100 casos en la literatura, demostrando así su rareza. Los rasgos clínicos no difieren marcadamente de los de otras formas de distrofia muscular progresiva, con la excepción de las contracturas de los dedos, que a veces son sugestivas del diagnóstico. Mutaciones en una de las tres subunidades del colágeno VI son responsables de la enfermedad.

Palabras clave:

Rev Soc Bol Ped 2023; 61 (1): 36-9: Miopatía de Bethlem, distrofia muscular, colágeno VI.

Abstract:

Bethlem myopathy is a benign, autosomal dominant form of slowly progressive muscular dystrophy. To date, less than 100 cases have been described in the literature, thus demonstrating its rarity. The clinical features do not differ markedly from those of other forms of progressive muscular dystrophy, with the exception of contractures of the fingers, which are sometimes suggestive of the diagnosis. Mutations in one of the three subunits of collagen VI are responsible for the disease.

Key words:

Rev Soc Bol Ped 2023; 61 (1): 36-9: Bethlem myopathy, muscular dystrophy, collagen VI.

Introducción:

La miopatía de Bethlem es una forma benigna, autosómica dominante, de la distrofia muscular de progresión lenta. Hasta la fecha, se han descrito menos de 100 casos en la literatura, demostrando así su rareza. Los rasgos clínicos no difieren marcadamente de los de otras formas de distrofia muscular progresiva, con la excepción de las contracturas de los dedos, que a veces son sugestivas del diagnóstico. Los niveles de creatina quinasa (CK), y las pruebas histológicas no son concluyentes. Mutaciones en una de las tres subunidades del colágeno VI son responsables de la enfermedad. Sin embargo, los estudios moleculares están obstaculizados por el tamaño y el patrón de expresión de los genes. El tratamiento es puramente de apoyo.

Caso clínico:

Describimos el caso de un paciente de 7 años de edad, sexo masculino, que fue atendido por presentar debilidad en miembros inferiores y caídas frecuentes; cuadro clínico de 4 años de evolución, mismo que se inició con dificultad en la marcha, caídas frecuentes y cansancio al caminar más o menos 2 cuabras; dicho cuadro fue progresando lentamente.

Segundo hijo de una pareja no consanguínea; movimientos fetales desde los 4 meses de gestación; nacimiento por cesárea, por dilatación estacionaria; sin antecedentes familiares de relevancia. Desarrollo psicomotor: sedestación a los 8 meses de edad, caminó a los 15 meses, primera palabra a los 17 meses, fluidez del habla desde los 3 años; siempre presentó problemas con la marcha; muchas caídas

(1) VITAE Medicina y Diagnóstico. Santa Cruz de la Sierra.

Conflicto de intereses: Los autores indican que el presente trabajo no tiene conflicto de intereses.
Artículo aceptado el 14/11/22.

frecuentes, mismas que fueron aumentando con el paso del tiempo.

Examen físico: Paciente activo, orientado, colaborador, facies sin asimetrías, cicatriz con bordes sobreelevados en región frontal (figura 1), pares craneales sin alteraciones. En miembros superiores, hipotrofia de cintura escapular con tendencia a la retracción en hombros y codos, fuerza proximal de 3/5, distal de 4/5; hiperlaxitud de dedos de la mano (figura 2) y retracción de falanges distales (figura

Figura 1: Cicatriz hipertrófica frontal.

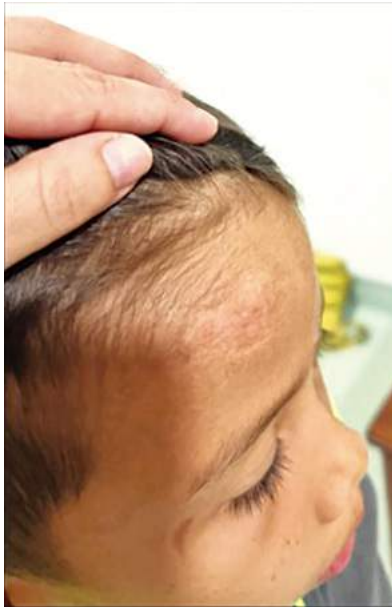
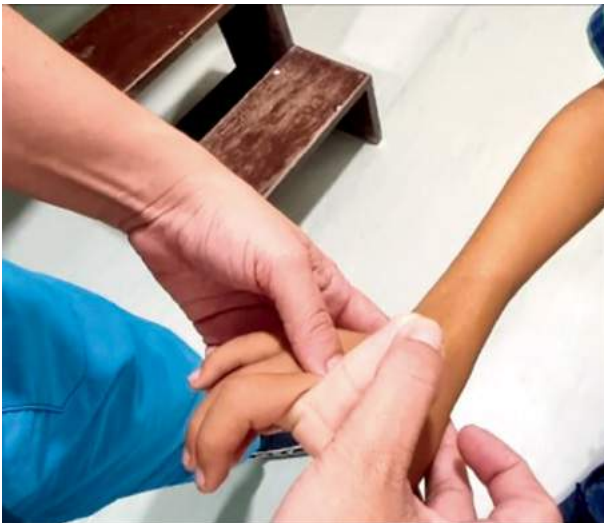
Figura 2: Hiperlaxitud distal.



3); reflejos osteotendinosos $\frac{1}{4}$. En tórax posterior, escápulas aladas (figura 4). Miembros inferiores: retracción isquiotibial bilateral y de tendón de Aquiles (figura 5); fuerza muscular proximal 3/5, distal 4/5. Reflejos osteotendinosos: hiporreflexia, trofismo: hipotrofia de miembros inferiores, tono disminuido de forma global, con tendencia a las retracciones, Gowers positivo.

Figura 3: Retracciones en falanges.



Figura 4: Hipotrofia generalizada, escápulas aladas.

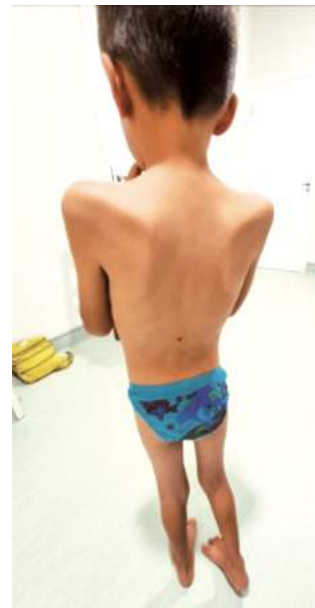
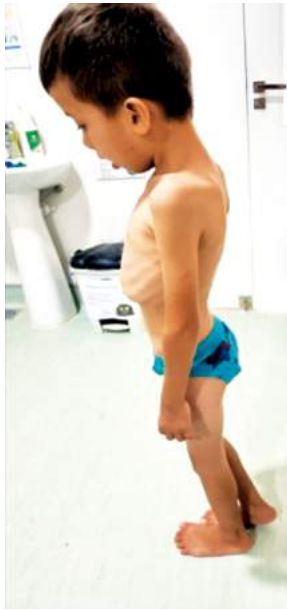
Figura 5: Retracción de codos, isquiotibial y aquilea.



Evaluación cognitiva: Niño que asiste a escuela regular cursando actualmente cuarto de primaria con buen rendimiento, obedece muy bien a todas las órdenes y a las consignas solicitadas, tiene muy buen relacionamiento con otras personas, aunque a veces se siente excluido debido a que no puede hacer las mismas cosas que sus compañeros.

Exámenes de laboratorio: CPK 625 U/L, LDH 22 U/L, TGO 28 UI/L, TGP 38 UI/L.

Panel de distrofias musculares, miopatías y miastenia: Fue identificada, en heterocigosis, en el gen COL6A1, la variante chr21:45.989.121, variación G>A, promueve la sustitución del aminoácido glicina en el codon 281, por glutamato. Variante descrita como “patogénica”.

Discusión:

Las miopatías relacionadas a colágeno VI (M-COL-VI) son causadas por mutaciones en alguno de los tres genes (COL6A1, COL6A2 y COL6A3) que codifican las cadenas alfa principales del colágeno tipo VI. El colágeno VI es uno de los componentes principales de la matriz extracelular, formando una red microfibrilar estrechamente relacionada con la

célula y la membrana basal de múltiples tejidos, incluidos músculos, piel, tendones, cartílagos, discos intervertebrales, lentes, órganos internos y vasos sanguíneos. Fisiopatológicamente, las mutaciones del COL6 generan una disfunción mitocondrial y fenómenos apoptóticos de la fibra muscular, los que se ven amplificados por defectos en los mecanismos de autofagia.

Clínicamente, las M-COLVI son un espectro de enfermedades que comparten en mayor o menor grado una serie de características fenotípicas como la hiperlaxitud y contracturas articulares. Otro órgano comprometido es la piel, con hallazgos que incluyen la hiperqueratosis pilar, presente habitualmente en la superficie extensora de muslos y brazos; cicatrización queloide y en “papel de cigarro”; piel seca o rugosa y piel suave con exceso de pliegues palmares y plantares en pacientes jóvenes con DMCU (Distrofia Muscular Congénita de Ullrich). Ninguna de las M-COLVI se ha asociado a discapacidad intelectual o trastornos del aprendizaje, así como tampoco hay evidencia de compromiso cardíaco, aún en las formas de mayor severidad.

El fenotipo clásico de Distrofia Muscular Congénita de Ullrich (DMCU) se presenta desde el nacimiento, con hipotonía y debilidad muscular generalizada, asociada en forma característica a una marcada hiperlaxitud de las articulaciones distales de las manos y pies. Pueden coexistir contracturas articulares en codos, rodillas, columna (cifoesciosis), cuello (tortícolis congénito), además de presentar trastornos en la alimentación, requiriendo de sonda nasogástrica o gastrostomía en los casos más severos. Puede existir debilidad facial, pero los movimientos oculares se encuentran conservados. Los pacientes con fenotipo severo de inicio precoz nunca logran marcha independiente, pudiendo lograr sólo control sedente y desplazamiento por arrastre. Por el contrario, los pacientes con fenotipo moderado, que es el más frecuente, logran la marcha independiente alrededor de los 2 años de vida, con pérdida posterior de habilidades motoras durante la adolescencia

o adultez temprana. La debilidad muscular es progresiva, sin embargo, son las contracturas de grandes articulaciones, las que más interfieren con la capacidad motora y la deambulaci3n; asociada generalmente a una escoliosis de inicio pre coz (etapa escolar) que con mucha frecuencia requiere cirugía. La debilidad de la musculatura respiratoria asociada a escoliosis progresiva favorece el desarrollo de insuficiencia respiratoria de tipo restrictiva. Esta, si bien se desarrolla una vez que se pierde la marcha, puede manifestarse antes con hipoxemia nocturna, que se acompa1a de somnolencia diurna y cefalea secundaria a la hipercapnia y disminuci3n progresiva de la capacidad vital forzada. En esta etapa es necesario el apoyo ventilatorio no invasivo, lo que debe ser supervisado de manera peri3dica y precoz.

Las miopatías intermedias relacionadas a colágeno VI constituyen un grupo de pacientes con M-COLVI que no son f3cil mente clasificables como DMCU ni como MB. Algunos de estos pacientes han sido clasificados por diversos autores como miopatía relacionada a Colágeno VI, de car3cter leve e inicio precoz, puesto que, si bien se inician en el peri3do neonatal, logran la marcha independiente que mantienen incluso m3s all3 de la adultez temprana, despu3s de los 20 a1os. La característica clínica m3s relevante es el desarrollo de contracturas progresivas desde la ni1ez, especialmente de codos, tobillos y rodillas, adem3s de escoliosis y espina r3gida, pudiendo requerir asistencia y ayudas t3cnicas para mantener la movilidad. Tambi3n pueden presentar insuficiencia respiratoria, con disminuci3n en la capacidad vital forzada en la adolescencia temprana. Dentro de los reportes de series de casos relacionados con fenotipos intermedios se describe una forma de distrofia muscular de cinturas autos3mica dominante¹⁹ y una forma de mioesclerosis-miopatía autos3mica recesiva.

La miopatía de Bethlem (MB) es el fenotipo m3s leve y es extremadamente variable en su presentaci3n clínica. Frecuentemente se presentan otros miembros afectados en la familia junto al caso ín-

dice. Si bien el diagn3stico de MB suele realizarse en adultos, la edad de inicio de los sntomas en la mayoría de los casos es al final de la primera d3cada de la vida, con debilidad leve y alg3n grado de hiperlaxitud distal, que puede evolucionar posteriormente a contracturas aquilianas, de codos, m3sculos pectorales, flexores de los dedos y articulaciones interfal3ngicas, que imposibilitan la extensi3n de los dedos. Destaca tambi3n al interrogar en forma dirigida a adultos, la existencia desde la infancia de signos como hipotonía, laxitud articular con luxaci3n de caderas, luxaciones recidivantes de r3tula o malformaciones del pie. La instauraci3n de la enfermedad tambi3n puede ser cong3nita, pero los ni1os tienen menor compromiso que en DMCU, encontrando deformidad en equinovaro o m3s frecuentemente, tortic3lis y contracturas en dorsiflexi3n de los pies. Los pacientes con MB pueden desarrollar escoliosis con espina r3gida, que comparada con la DMCU es moderada y requerir ayudas t3cnicas para deambular por las contracturas. Otra complicaci3n potencial, asociada a la progresi3n de la enfermedad, es el desarrollo de alg3n grado de insuficiencia respiratoria de tipo restrictivo, secundaria a la combinaci3n de rigidez de la caja tor3cica con debilidad de la musculatura respiratoria.

Referencias bibliogr3ficas:

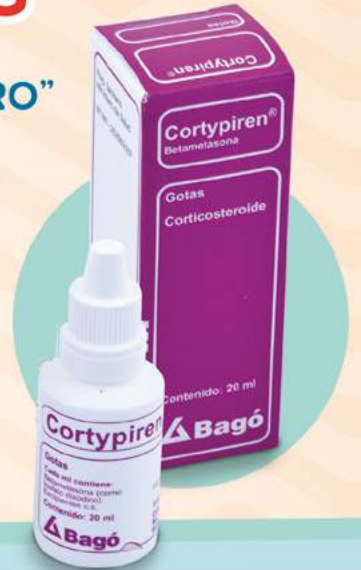- 1) Campistol J, Arroyo H, P3o P, Ruggieri V, Armangué T, Caraballo R et al. Neurología para Pediatras. Enfoque y Manejo Pr3ctico. 2da. edici3n. Edit. Panamericana. 2021.
- 2) Fejerman N, Fern3ndez E. Neurología Pedi3trica. 3ra. edici3n. Edit. Panamericana. 2011.
- 3) Lamand3 S. Collagen VI Muscle Disorders: Mutation Types, Pathogenic Mechanisms and Approaches to Therapy. *Adv Exp Med Biol.* 2021; 1348:311-323.
- 4) Zhong J, Xie Y, Dang Y, Zhang J, Song Y, Lan D. Use of RNA-sequencing to detect abnormal transcription of the collagen α -2 (VI) chain gene that can lead to Bethlem myopathy. *Int J Mol Med.* 2021; 47(3):28.
- 5) Cald3 R, Alfaro J, Rodr3guez A, Capablo J. Miopatía de Bethlem: cuando el fenotipo confunde. *Rev Neurol.* 2020; 71(6):234-235.

CORTYPIREN

Gotas

“EL CORTICOIDE MÁS RÁPIDO Y SEGURO”

CADA 20 GOTAS (1 ML) CONTIENE:
BETAMETASONA 0.6 MG.



INDICACIONES:

VÍAS RESPIRATORIAS / ALERGIAS

- BRONQUITIS
- BRONQUITIS CRÓNICA
- LARINGITIS
- FARINGITIS
- OTITIS EXTERNA
- SINUSITIS CRÓNICA
- RINITIS ALÉRGICA



CORTYPIREN gotas es el corticoide de mayor potencia glucocorticoide y nulos efectos mineralocorticoides. Mayor efectividad terapéutica y mejor tolerabilidad.



CORTYPIREN se absorbe rápidamente, el inicio de acción es inmediato. Asegurando pronto restablecimiento del paciente.



CORTYPIREN es un corticoide de concentración y dosis exactas que asegura efectividad clínica.



SanCor

Bebé
PREMIUM 3

Nutrición de la cabeza a los pies

DHA

CLÍNICAMENTE
COMPROBADA



ZINC

HIERRO

PREBIÓTICOS



La leche materna es el mejor alimento para tu bebé.

Bagó
Ética al servicio de la salud

ACTUALIZACIÓN

Manejo multidisciplinario del síndrome de Turner

Multidisciplinary management of Turner syndrome

Dr. Juan Pablo Hayes Dorado⁽¹⁾.

Resumen:

El síndrome de Turner resulta de la pérdida completa o parcial del segundo cromosoma X en mujeres; el síndrome se asocia casi siempre a talla baja e insuficiencia ovárica; otros hallazgos incluyen anomalías esqueléticas, linfedema, cuello alado y defectos cardíacos congénitos. El tratamiento con hormona de crecimiento durante el período pediátrico está recomendado para aumentar la talla final de las pacientes; la inducción puberal se consigue con dosis bajas de estrógenos, continuando con terapia de reemplazo hormonal, al combinar estrógenos y progesterona / progestágenos, por la insuficiencia ovárica prematura. Es importante considerar que el síndrome de Turner aumenta el riesgo de malformaciones congénitas y condiciones comórbidas (cardíacas, vasculares, renales, óseas, metabólicas, endocrinas, autoinmunes, hepáticas, gastrointestinales, otorrinolaringológicas y psicológicas).

Palabras clave:

Rev Soc Bol Ped 2023; 61 (1): 40-50: Síndrome de Turner, talla baja, insuficiencia ovárica.

Introducción:

El síndrome de Turner resulta de la pérdida completa o parcial del segundo cromosoma X en mujeres. Henry Turner describió los hallazgos físicos del síndrome en 1938. La patogenicidad de la monosomía del cromosoma X se identificó en 1959. La monosomía está presente en el 45% de los casos, mientras que el resto de las pacientes presentan otras anomalías estructurales ⁽¹⁾.

Abstract:

Turner syndrome results from complete or partial loss of the second X chromosome in females; the syndrome is almost always associated with short stature and ovarian failure; other findings include skeletal abnormalities, lymphedema, webbed neck, and congenital heart defects. Growth hormone treatment during the pediatric period is recommended to increase the final height of patients; pubertal induction is achieved with low doses of estrogens, continuing hormone replacement therapy, combining estrogens and progesterone/progestogens, for premature ovarian failure. It is important to consider that Turner syndrome increases the risk of congenital malformations and comorbid conditions (cardiac, vascular, renal, bone, metabolic, endocrine, autoimmune, hepatic, gastrointestinal, otolaryngological, and psychological).

Keywords:

Rev Soc Bol Ped 2023; 61 (1): 40-50: Turner syndrome, short stature, ovarian failure.

Epidemiología:

La prevalencia del síndrome es de 1/2.000 - 1/2.500 nacidos vivos de sexo femenino. La prevalencia real es desconocida ya que muchas pacientes con fenotipo leve permanecen sin diagnóstico o son diagnosticadas en la edad adulta ⁽¹⁾.

(1) Pediatra endocrinólogo. Hospital Santa Cruz. Caja Petrolera de Salud. Santa Cruz de la Sierra.

Conflicto de intereses: El autor indica que el presente trabajo no tiene conflicto de intereses. Artículo aceptado el 30/11/22.

Etiología:

El síndrome de Turner es causado por la delección de uno de los cromosomas X o ser un cromosoma no funcional, en las mujeres. Aproximadamente el 50% de la población con síndrome de Turner tiene monosomía X (45, X0); la otra mitad presenta mosaicismo (45, X con mosaicismo) ⁽¹⁾.

Diversas anomalías en el cromosoma X causan que éste sea no funcional: Isocromosoma Xq (dos copias del brazo largo del cromosoma), cromosoma en anillo (rupturas terminales en ambos brazos del cromosoma), delección Xp o Xq. Algunas pacientes con síndrome de Turner pueden tener mosaicismo, con cromosoma Y ⁽²⁾.

Mecanismo patogénico:

La morfogénesis comprende una serie de eventos que incluyen la división celular, la producción de precursores migratorios, la diferenciación y muerte celular programada, además de su integración en órganos y sistemas. La frecuencia de los ciclos celulares y el número de células que proliferan son esenciales en el crecimiento celular ⁽³⁾.

El ciclo celular es el período entre divisiones celulares sucesivas. El proceso comprende la regulación de una serie de eventos en los cuales la replicación de DNA (fase S) y cada una de las dos copias de DNA son segregadas apropiadamente durante la división celular (mitosis o meiosis; fase M). Los otros dos eventos críticos acontecen entre las fases M y S: G1 que sigue a la fase M y la G2 que sigue a la fase S. La progresión ordenada del ciclo celular está principalmente mediada por proteínas reguladoras transcripcionales ⁽³⁾.

Las células 45,X presentan una falla en el rango normal de la proliferación, disminuyendo el número de células, en los tejidos, durante la organogénesis. Se ha asociado el ciclo celular prolongado y el fenotipo del síndrome de Turner. Los estudios han revelado la diversidad de los hallazgos fenotípicos

del síndrome de Turner, la cual podría ser explicada por la disminución de la proliferación celular ⁽³⁾.

Las células con 45,X tienen un ciclo celular prolongado, el cual provoca la reducción del número de clones celulares por unidad de tiempo, con desventajas selectivas. El ciclo celular prolongado, por la monosomía del cromosoma X, causa hallazgos clínicos diferentes en el síndrome de Turner: Letalidad embrionaria, talla baja, disgenesia gonadal, osteopenia / osteoporosis, cardiopatías congénitas, déficits neurológicos, pérdida auditiva neurosensorial, función alterada de las células beta pancreáticas y otros problemas somáticos. El fenotipo del síndrome de Turner no tiene una etiología aislada; es la compleja interacción de eventos celulares la que impacta a nivel individual ⁽³⁾.

Talla baja e insuficiencia ovárica:

El síndrome de Turner se asocia casi siempre a talla baja e insuficiencia ovárica. Los otros hallazgos se presentan en algunas, no en todas las pacientes: Características morfológicas de diversas intensidades, como malformaciones congénitas y un riesgo elevado de adquirir condiciones comórbidas. El rendimiento cognitivo es generalmente satisfactorio, aunque algunas pacientes tienen dificultades con ciertos tipos de aprendizaje ⁽⁴⁾.

Manifestaciones clínicas más frecuentes:

Talla baja, pérdida precoz de la función ovárica, infertilidad, otros síntomas: Anormalidades esqueléticas, linfedema, cuello alado, defectos cardíacos congénitos ⁽⁵⁾.

Los hallazgos clínicos más frecuentes, presentes en el 90% de las pacientes: Talla baja y falla ovárica precoz ⁽¹⁾.

Hallazgos clínicos ⁽¹⁾:

* Talla baja, insuficiencia ovárica / pubertad retrasada.

- * Anormalidades cardíacas y renales.
- * Pérdida auditiva neurosensorial, problemas oftalmológicos.
- * Alteraciones tiroideas, síndrome metabólico.
- * Enfermedad inflamatoria intestinal, problemas neurocognitivos.
- * El 50% de las pacientes presenta defectos congénitos cardiovasculares:
Mayor riesgo de disección aórtica.
- * Las alteraciones renales están presentes en el 33 a 60% de las pacientes.

Otras características, menos frecuentes: Cuello alado, implantación baja del cabello, tórax ancho, cúbito valgo, acortamiento del 4º metacarpiano, displasia de uñas, hallazgos faciales: ptosis palpebral, implantación baja de las orejas ⁽¹⁾.

Anormalidades cardíacas:

En niñas con síndrome de Turner, se ha reportado una prevalencia de anomalías electrocardiográficas mayores del 2% (anomalías de la onda T) y de anomalías electrocardiográficas menores del 39%. La dilatación de la aorta ascendente se ha descrito en el 16% de los casos. Las anomalías cardíacas se han encontrado con mayor frecuencia en mujeres con cariotipo 45,X en comparación a aquellas que presentan mosaïcismo ⁽⁶⁾.

Anormalidades cardiovasculares:

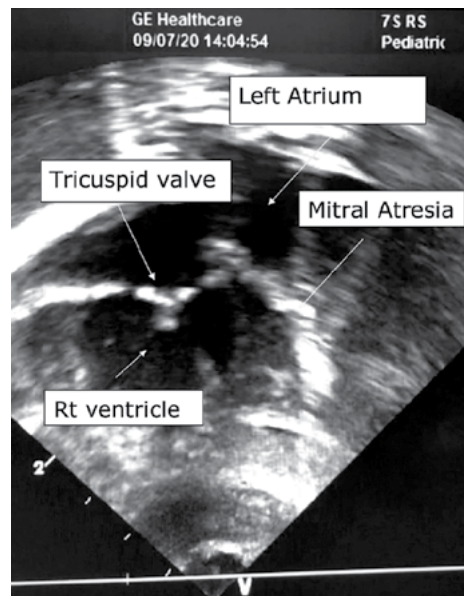
Varios defectos cardíacos son incompatibles con la vida, causando óbito fetal. Las anomalías cardiovasculares más frecuentes en el síndrome de Turner:

Válvula aórtica bicúspide y coartación de la aorta. Las cardiopatías congénitas se diagnostican en 25-50% de las pacientes con el síndrome, siendo la principal causa de mortalidad del síndrome de Turner. El aneurisma aórtico y la disección de la aorta constituyen una importante causa de mortalidad. La incidencia de hipertensión arterial es elevada en este síndrome ⁽⁵⁾.

Síndrome del corazón izquierdo hipoplásico:

El síndrome del corazón izquierdo es un defecto cardíaco congénito. Constituye del 2 al 9% de las cardiopatías congénitas. Este defecto cardíaco estructural incluye diversos grados de un menor desarrollo del ventrículo izquierdo, hipoplasia aórtica y estenosis o atresia valvular mitral y aórtica. Se ha descrito este síndrome en pacientes con síndrome de Turner (fig. 1) ⁽⁷⁾.

Figura 1: Ecocardiograma.- Atresia de válvula mitral; ventrículo izquierdo hipoplásico.



Defecto cardiovascular	Prevalencia en el síndrome de Turner	Prevalencia en población general
Válvula aórtica bicúspide	15-30%	1-2%
Coartación de la aorta	7-18%	0,04%
Comunicación interauricular	1-2%	0.1-0.2%
Defecto septal ventricular	1-4%	0.2-0.6%
Drenaje venoso pulmonar anómalo parcial	13-15%	0.4-0.7%
Vena cava superior izquierda persistente	8-13%	0.3-0.5%
Aneurisma aórtico	23%	1-2%
Disección aórtica	Riesgo 100 veces mayor	5-30 casos por millón de años-persona

Arritmia neonatal:

La anomalía electrocardiográfica más frecuente en mujeres con síndrome de Turner es la prolongación del intervalo QT, pudiendo asociarse con taquiarritmia ventricular. Se han descrito pacientes con taquicardia supraventricular y arritmias auriculares múltiples. Se reportó el caso de una neonato con síndrome de Turner y defectos del lado izquierdo del corazón que presentó flutter auricular seguido de taquicardia supraventricular ⁽⁸⁾.

Trastornos psicológicos:

Las pacientes con síndrome de Turner tienen un mayor riesgo de depresión, ansiedad, trastornos del humor, trastorno del espectro autista, trastorno de déficit de atención e hiperactividad, esquizofrenia y trastornos psicóticos. También se han descrito dificultades sociales y vulnerabilidad en las mujeres con síndrome de Turner. En general, las pacientes con el síndrome presentan una inteligencia promedio; sin embargo se han descrito algunas dificultades con el aprendizaje ⁽⁹⁾.

Complicaciones:

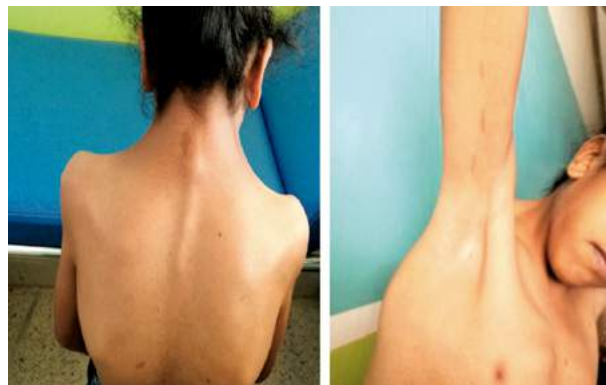Pérdida de la audición, hipotiroidismo, alteraciones de la función hepática, déficits neurocognitivos, mayor riesgo de enfermedades autoinmunes, disección aórtica, mayor riesgo de gonadoblastoma (en mujeres con cromosoma Y), alteraciones metabólicas (obesidad, insulinoresistencia, diabetes mellitus tipo 2, dislipidemia) ⁽²⁾.

Neurofibromatosis tipo 1:

La neurofibromatosis tipo 1 rara vez se observa en pacientes con síndrome de Turner; es un trastorno autosómico dominante; se debe a mutaciones de pérdida de función del gen supresor tumoral NF-1. Las pacientes presentan manchas café con leche y tumores fibromatosos en la piel. La coexistencia de neurofibromatosis tipo 1 y el síndrome de Turner es rara. Es importante el examen físico minucioso de

las pacientes con síndrome de Turner, pesquisando las máculas café con leche (figura 2). En las niñas con el síndrome, el tratamiento con hormona de crecimiento (rhGH), no está consensuado, cuando ellas también presentan neurofibromatosis tipo 1, por su asociación con un mayor riesgo de malignidad ⁽¹⁰⁾.

Figura 2: Síndrome de Turner y neurofibromatosis tipo 1.



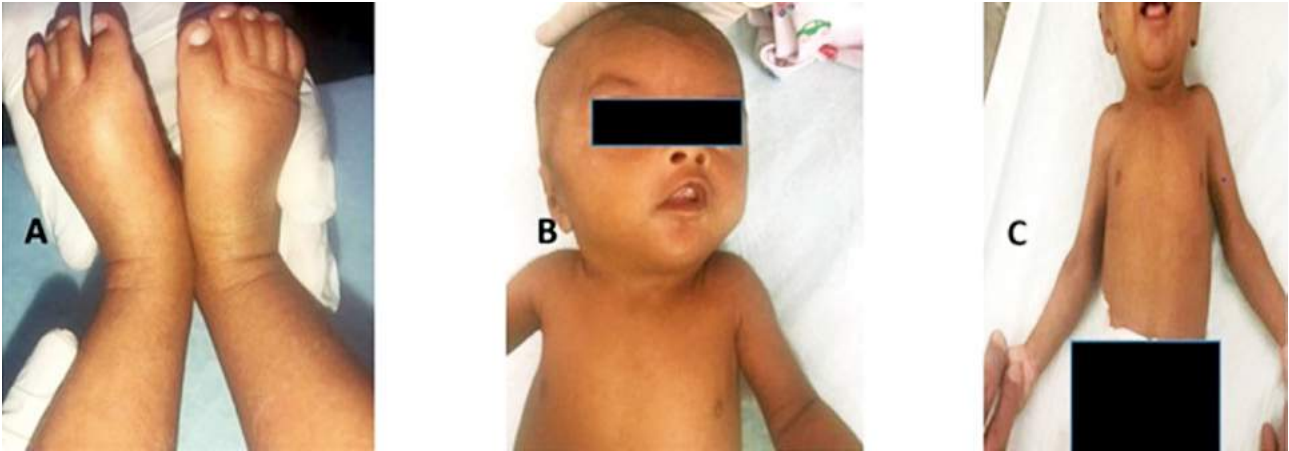Enfermedad de Graves e hiperparatiroidismo primario:

Es rara la asociación entre hiperparatiroidismo primario y enfermedad de Graves. La prevalencia de enfermedad de Graves en las pacientes con síndrome de Turner es de 1.7-3%, la cual es mayor que la evidenciada en la población general. El hiperparatiroidismo primario se caracteriza por hipercalcemia y mayor producción de PTH. Los hallazgos clínicos incluyen la disminución de la densidad mineral ósea, nefrolitiasis y úlcera gástrica ⁽¹¹⁾.

Síndrome de Turner neonatal:

El síndrome de Turner es uno de los trastornos más frecuentes causados por aneuploidia. En el 45% de los casos, la causa es la monosomía 45,X; mientras que el porcentaje restante es causado por mosaicismo o anomalías cromosómicas. En el 98% de las afectadas se asocia a abortos espontáneos. El síndrome se presenta en 1/2.000 a 2.500 nacidos vivos de sexo femenino; sólo el 20% de los casos se diagnostica en el período neonatal (figura 3); el 80% restante se identifica en los siguientes años de vida ⁽¹²⁾.

Figura 3: A: Edema de pies. B: Cuello corto y palmeado. C: Pezones muy separados.



La mayoría de los casos de síndrome de Turner se diagnostican en la pubertad, por la disminución de la velocidad de crecimiento; sin embargo, es importante el diagnóstico durante el período neonatal, para realizar una terapia hormonal adecuada para el crecimiento y desarrollo, además de la posterior inducción puberal. Se debe pesquisar, establecido el diagnóstico de síndrome de Turner, cardiopatías congénitas, riñón en herradura, hipotiroidismo, entre otras alteraciones, minimizando de esa manera las complicaciones del síndrome ⁽¹²⁾.

Hiperplasia adrenal congénita:

El síndrome de Turner es un trastorno genético caracterizado, en las mujeres, por infertilidad, insuficiencia ovárica prematura, baja estatura y otras anomalías. Cuando una paciente con síndrome de Turner presenta virilización, debe descartarse la existencia de un cromosoma Y, de tumores gonadales malignos y de hiperplasia adrenal congénita (HAC).

La HAC por deficiencia de 21 hidroxilasa es una de las causas más frecuentes de virilización en las mujeres ⁽¹³⁾.

Hemofilia A:

La hemofilia y el síndrome de Turner son enfermedades raras. La coincidencia de ambas es extremadamente rara. Los primeros síntomas de hemofilia

en un prematuro generalmente se presentan en sus primeros días de vida, cuando él se encuentra conectado y con varios procedimientos invasivos. Cuando el diagnóstico primario se acompaña de síntomas o hallazgos dismórficos, los cuales no corresponden a la condición, debe tomarse en cuenta una segunda enfermedad coexistente ⁽¹⁴⁾.

Fenotipo y trastornos asociados ⁽⁴⁾:

*** Signos ecográficos en el período prenatal:**

Cuello grueso, higroma quístico, hidropesía fetal, coartación aórtica, anomalías del corazón izquierdo, alteraciones renales, braquicefalia, oligoamnios, restricción del crecimiento intrauterino (RCIU).

*** Neonato:**

Linfedema de manos/pies, cuello grueso, restricción del crecimiento intrauterino (RCIU).

*** Niño / Adulto:**

Baja estatura, insuficiencia ovárica prematura.

*** Ojos:**

Anomalías orbitopalpebrales (pliegues epicanáticos, inclinación antimongoloide, ptosis), estrabismo, anomalías de refracción.

*** Oídos:**

Baja implantación, malformaciones, otitis recurrente, hipoacusia.

* **Boca:**

Micrognatia, paladar ojival, anormalidades dentales.

* **Cuello:**

Implantación baja de cuero cabelludo, cuello alado, cuello corto.

* **Esqueleto:**

Cúbito valgo, acortamiento del 4to. metacarpiano, genu valgum, deformidad de Madelung, escoliosis, cifosis, retraso de la maduración ósea, disminución de la densidad mineral ósea.

* **Aparato cardiovascular:**

Aorta bicúspide, coartación aórtica, estenosis aórtica, insuficiencia aórtica, prolapso mitral, hipoplasia de corazón izquierdo, dilatación aórtica (aneurisma, ruptura).

* **Tórax:**

Tórax en forma de escudo, pezones separados, pezones invertidos.

* **Hígado y aparato gastrointestinal:**

Citólisis hepática, enfermedad celíaca, enfermedad inflamatoria intestinal.

* **Riñones - Vejiga:**

Riñón en herradura, malrotación, ectopia renal, agenesia renal, duplicidad renal, hipodisplasia renal, infecciones del tracto urinario.

* **Glándulas endocrinas:**

Tiroiditis autoinmune, diabetes tipo 1, diabetes tipo 2.

* **Piel y faneras:**

Nevos múltiples, linfedema de manos/pies, vitíligo, alopecia, uñas hipoplásicas.

* **Aspectos neuropsicológicos:**

Problemas de aprendizaje, deficiencias neurocognitivas, inmadurez psicológica.

Asociaciones con el síndrome de Turner:

En las niñas con síndrome de Turner se encuentra un riesgo elevado de: Retardo del crecimiento intraute-

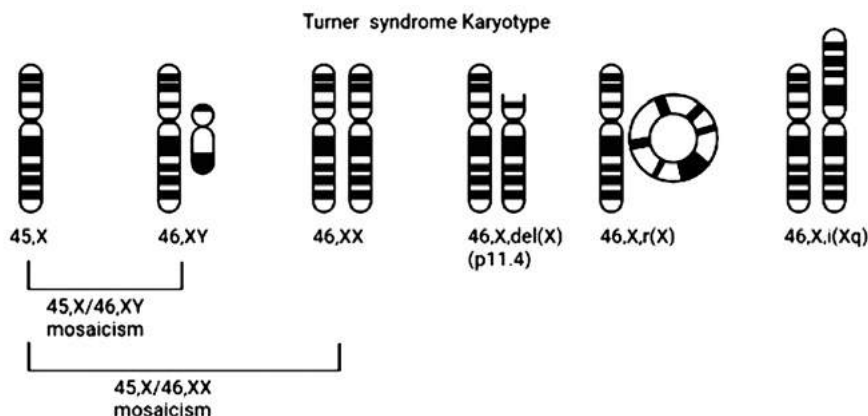
rino, bajo peso de nacimiento, talla baja, cardiopatías congénitas, infertilidad, obesidad, dislipidemia, hipertensión arterial, resistencia a la insulina, diabetes tipo 2, síndrome metabólico y enfermedades cardiovasculares (ACV e infarto del miocardio) ⁽³⁾.

El síndrome de Turner incrementa la frecuencia de morbilidad y mortalidad cardiometabólica, en comparación a la población general. Diversas características multifactoriales influyen en esta morbi-mortalidad: Epigenéticas, genéticas, estilo de vida, hipogonadismo y medicamentos. Las niñas con el síndrome presentan un mayor riesgo de disfunción de las células beta pancreáticas y enfermedades cardiovasculares. El incremento de los niveles de presión arterial sistólica y diastólica, se han evidenciado en mujeres adolescentes y adultas con síndrome de Turner. Se han descrito factores de riesgo (resistencia a la insulina y dislipidemia) en las pacientes con el síndrome, que causan anormalidades metabólicas, como la diabetes mellitus tipo 2 y enfermedades cardiovasculares. Las pacientes con el síndrome presentan valores más elevados de IMC (índice de masa corporal), presión arterial sistólica y presión arterial diastólica, que la población general. Por otro lado, los niveles de colesterol total, colesterol LDL y triglicéridos son más altos en las pacientes con el síndrome. Se ha observado una correlación positiva entre los niveles de LH y FSH, con los valores de IMC, presión arterial sistólica y colesterol total ⁽¹⁵⁾.

Diagnóstico:

El diagnóstico se establece al analizar los cromosomas sexuales, mediante el cariotipo o la técnica de FISH (hibridación fluorescente in situ), que revelan: Monosomía 45,X en aproximadamente el 40-50% de los casos, mosaicos (45,X/46,XX), la presencia del cromosoma Y, alteraciones estructurales del cromosoma X (45,X/46, isoXq o 45,X/46,isoXp), cromosoma X en anillo y delección del cromosoma X ⁽⁴⁾.

Cariotipo del síndrome de Turner ⁽⁵⁾:



Mosaicismo en el síndrome de Turner ⁽¹⁶⁾:

Karyotype	Number of pts*	Percentage
45,X / 46,XX	50	45.04
45,X / 46,XY	12	10.81
45,X / 46,XX / 47, XXX	11	9.90
45,X / 46, X (r)X	6	5.40
46, X, i (Xq)	6	5.40
45,X / 47, XXX	5	4.50
45,X / 46, X, i (Xq)	5	4.50
45, X / 46, XX / 47, XXX / 48, XXXX	3	2.70
45, X / 46, X (r)Y	2	1.80
45, X / 46, X, del (Xq)	1	0.90
45, X / 46, XX / 48, XXXX	1	0.90
45, X / 46, X, del (Xp)	1	0.90
45, X / 46, X, r, i (Xq)	1	0.90
D		
45, XX \overline{G} , t (14q;21q)	1	0.90
45, X, inv (16) (p12.2q11.1) / 46, XX, inv (16) (p12.2q11.1)	1	0.90
45, X, inv (9) (p11q13)	1	0.90
45, X / 46, X, tas (X:X) / (p22.3; p22.3)	1	0.90
46, X, iX	1	0.90
46, XX, del (Xq)	1	0.90
Unspecific karyotype	1	0.90
Total	111	

Información del diagnóstico:

A los padres de la paciente debe proveerse información referente a diversos aspectos del síndrome: Riesgo de talla baja, riesgo de insuficiencia ovárica prematura, riesgo de infertilidad, tratamiento con rhGH (hormona de crecimiento), terapia de reemplazo hormonal (estrógenos y progesterona), donación de óvulos, riesgo de enfermedad cardíaca (válvula aórtica bicúspide), riesgo de enfermedad

vascular (coartación aórtica, dilatación de la aorta ascendente), riesgo de compromiso otorrinolaringológico, riesgo de enfermedades autoinmunes, riesgos metabólicos en la edad adulta (hipertensión arterial, dislipidemias, diabetes, etc.), posible perfil neurocognitivo particular, en ocasiones, dificultades para el aprendizaje, puede requerir manejo específico; en general, la paciente con síndrome de Turner presenta inteligencia normal ⁽⁴⁾.

Estudios ecográficos:

Así como el cariotipo debe solicitarse en todas las pacientes con talla baja, incluso en ausencia de hallazgos fenotípicos del síndrome de Turner, también la ecocardiografía debe realizarse siempre, tan pronto como el diagnóstico se establezca, ya que las alteraciones cardíacas son las más frecuentes en el síndrome, incrementando su mortalidad.

Por otro lado, la evaluación nefrológica / ecografía renal son importantes por la frecuencia elevada de anomalías renales e infecciones urinarias ⁽¹⁾.

En la etapa prenatal, el síndrome de Turner puede identificarse, mediante determinados signos ecográ-

ficos: Translucencia nucal incrementada, higroma quístico nucal, coartación de la aorta, anomalías del lado izquierdo del corazón, braquicefalia, riñón en herradura y polihidramnios u oligohidramnios ⁽²⁾.

Diagnóstico diferencial:

El síndrome de Noonan es una condición muy parecida al síndrome de Turner. Varias características clínicas son similares: Cuello alado (pterygium colli), talla baja, anomalías cardíacas y renales. Sin embargo, en el síndrome de Noonan no hay anomalía cromosómica; por otro lado, este síndrome puede presentarse tanto en hombres como en mujeres ⁽²⁾.

Investigaciones al momento del diagnóstico ⁽⁴⁾:

	Neonatal	< 6 años	6-12 años	12-18 años	Adulto
Detailed clinical examination, BP, screening for strabismus, kyphosis, scoliosis	X	X	X	X	X
Standard and Turner growth curves	X	X	X	X	X
FSH ± LH ± estradiol ± AMH	X FSH, LH	X FSH, LH	X E2, FSH, LH, AMH	X E2, FSH, LH, AMH	X E2, FSH, LH, AMH
TSH, ± FT4		> 4 years	X	X	X
Anti-TPO antibodies		> 4 years	X	X	X
HbA1c ± fasting blood glucose ± fasting insulin (HOMA) ± OGTT		Before rhGH treatment if blood glucose and/or HbA1c levels are high	Before rhGH treatment if blood glucose and/or HbA1c levels are high	Before rhGH treatment if blood glucose and/or HbA1c levels are high	X
AST, ALT, Gamma-GT, alkaline phosphatase			X > 6 years	X	X
IgA antitransglutaminases		X (> 2 years)	X	X	X As a function of symptoms
IgA total					
Pelvic ultrasound				After puberty	X
Bone densitometry				After puberty	X
ENT consultation and hearing assessment (adapted to age)		X	X	X	X
Ophthalmologic consultation	If suspicious signs	12-15 months and 3-4 yrs	If sensory or motor abnormality	If sensory or motor abnormality	If sensory or motor abnormality
Dental consultation ± panoramic X ray of dentition		If there is a clinical abnormality	X	X	X
Consultation with a dietitian		If overweight, carbohydrate intolerance, diabetes, dyslipidemia			
Psychological consultation ± psychometric tests	Parents, if necessary	X	X	X	X
Therapeutic education	Parents, if necessary	X	X	X	X
Detailed clinical examination, BP, screening for strabismus, kyphosis, scoliosis	X	X	X	X	X
Standard and Turner growth curves	X	X	X	X	X
FSH ± LH ± estradiol ± AMH	X FSH, LH	X FSH, LH	X E2, FSH, LH, AMH	X E2, FSH, LH, AMH	X E2, FSH, LH, AMH
TSH, ± FT4		> 4 years	X	X	X
Anti-TPO antibodies		> 4 years	X	X	X
HbA1c ± fasting blood glucose ± fasting insulin (HOMA) ± OGTT		Before rhGH treatment if blood glucose and/or HbA1c levels are high	Before rhGH treatment if blood glucose and/or HbA1c levels are high	Before rhGH treatment if blood glucose and/or HbA1c levels are high	X
AST, ALT, Gamma-GT, alkaline phosphatase			X > 6 years	X	X
IgA antitransglutaminases		X (> 2 years)	X	X	X As a function of symptoms
IgA total					

Seguimiento pediátrico ⁽⁴⁾:

	< 6 años	6-12 años	12-18 años
± OGTT	Before rhGH treatment if glycemia or HbA1c levels moderately high	OGTT before rhGH treatment if risk factors and if glycemia or HbA1c levels moderately high	
AST, ALT, gamma-GT		> 6 years: 6-10 years 1 x every 2 years > 10 years: 1x/year	
IgA antitransglutaminases, total IgA	> 2 years: 1 x every 2 years	1 x every 2 years	1 x every 2 years
Total cholesterol/HDLc/LDLc/Tri-glycerides		> 10 years: 1 x every 3-4 years	1 x every 3-4 years
Creatininemia, Microalbumin/creatinine in urine	If renal malformation or HBP		
25(OH)D	/2-3 years	/2-3 years	/2-3 years
Consultation with (pediatric) cardiologist, with cardiac ultrasound	Depending on heart disease/condition	1x/year if cardiopathy or HBP 1 x every 5 years: systematically if no risk factors Systematically before transition to adult care	
Aortic and cardiac MRI	As advised by the cardiologist	As advised by the cardiologist	
Thyroid ultrasound	If there is dysthyroidism, palpable nodule, and/or goiter		
ENT consultation and hearing evaluation	1x/year if recurrent bouts of otitis	As advised by ENT, with consultation at least once every 5 years provided there are no risk factors	
Pediatric endocrinology consultation	/1-3 years without GH /6 months on rhGH	/1 year without GH /6 months on rhGH	/6 months
Clinical examination	1x/year	/6 months on rhGH (1x/year without rhGH)	/6 months on rhGH (1x/year without rhGH)
Measurement of BP	1x/year	1x/year	1x/year
Screening for kyphosis, scoliosis (starting at 8-10 yrs+)	1x/year	1x/year	1x/year
Standard and Turner growth curves	Every 6 months on GH	Every 6 months on rhGH	Every 6 months on rhGH
Serum IGF-I determination	1x/year	At each visit	At each visit
Serum estradiol, FSH, LH, AMH determinations	Start of GH treatment	Start of GH treatment	Check before inducing puberty or 1x/year if puberty is spontaneous
Anti-TPO Ab	/12 months on rhGH treatment	/12 months on rhGH treatment	
TSH, ± FT4	From the age of 4 years	1x/year	
HbA1c	From the age of 4 years	If treating hypo- or hyperthyroidism: TSH, FT4: every 3-12 months > 10 years: 1x/year HbA1c/3 months if diabetic	
± blood glucose levels			
± fasting insulinemia			

Tratamiento:

El tratamiento con hormona de crecimiento (rhGH) durante el período pediátrico está recomendado para aumentar la talla final de las pacientes. La inducción puberal se consigue con dosis bajas de estrógenos, continuando con terapia de reemplazo hormonal, al combinar estrógenos y progesterona / progestágenos, por la insuficiencia ovárica prematura. Es importante considerar que el síndrome de Turner aumenta el riesgo de malformaciones congénitas y condiciones comórbidas (cardíacas, vasculares, renales, óseas, metabólicas, endocrinas, autoinmunes, hepáticas, gastrointestinales, otorrinolaringológicas y psicológicas) ⁽⁴⁾.

Manejo neonatal:

El manejo neonatal puede ser organizado por el pediatra neonatólogo, el genetista y el pediatra endocrinólogo ⁽⁴⁾:

- * Examen físico detallado, pesquizando los hallazgos morfológicos característicos.
- * Pesquisa de coartación aórtica (pulsos periféricos, presión arterial).
- * Examen de las caderas.
- * Cariotipo o análisis por la técnica FISH de los cromosomas sexuales.
- * Pesquisa de material del cromosoma Y (por FISH o PCR; análisis molecular).
- * Evaluación por cardiología pediátrica.

- * Ecocardiografía (pesquisa de malformaciones).
- * Electrocardiograma (medición del QT).
- * Ecografía renal (pesquisa de malformaciones).
- * Evaluación por endocrinología pediátrica.
- * Determinación de gonadotropinas.
- * Análisis del nivel de creatinina (si hay anomalías renales).

Indicaciones de rhGH (hormona de crecimiento):

Son varias las indicaciones de rhGH: Deficiencia aislada de GH, deficiencia hipofisaria hormonal múltiple, pequeño para la edad gestacional, síndrome de Turner, falla renal crónica, deficiencia del gen SHOX, síndrome de Prader Willi, talla baja idiopática ⁽⁴⁾.

El síndrome de Turner o “síndrome de hipoplasia ovárica”, presenta como hallazgo clínico más frecuente, la talla baja. En 1996, la FDA (Food and Drug Administration) aprobó el uso de hormona de crecimiento en las pacientes con síndrome de Turner. Con la administración de la hormona de crecimiento mejora la talla final de las pacientes ⁽¹⁷⁾.

Es variable el efecto del tratamiento con rhGH en la talla final de las pacientes con el síndrome. Varios factores influyen en el efecto de la terapia con rhGH en la talla final: Polimorfismos asociados con el receptor de GH y/o el gen IGFBP3, la edad de inicio del tratamiento, dosis de rhGH, duración del tratamiento, retardo de la edad ósea, respuesta en el primer año de terapia con rhGH ⁽¹⁸⁾.

La terapia con rhGH puede iniciarse en la etapa de lactantes. Se ha evaluado la eficacia del tratamiento iniciado en pacientes de 9 meses a 4 años de edad, evidenciándose un mayor crecimiento, de 1.6 ± 0.6 desviaciones estándar, al segundo año de tratamiento, en comparación al grupo de pacientes sin rhGH ⁽¹⁹⁾.

Tratamiento de la insuficiencia ovárica ⁽²⁰⁾:

Estrógenos: Desde los 11-12 años, 17 beta estradiol, 0,2 mg/día, vía oral o transcutánea. Después de 12-

24 meses, 17 beta estradiol, 0,5 mg/día, vía oral o transcutánea. Cuando la velocidad de crecimiento es <2 cm/año, 17 beta estradiol, 2 mg/día.

Progesterona / Progestágenos: Se inicia cuando la dosis de estradiol alcanza 0,8-1 mg/día o en caso de metrorragia; mínimo, 12 días por mes.

Además de asegurar el crecimiento uterino, los estrógenos tienen varios efectos beneficiosos en el cuerpo entero, presentando receptores en diversos tejidos: Endometrio, ovarios, cerebro, corazón, riñones, glándulas adrenales, hígado, pulmones, mucosa intestinal, huesos, piel, células endoteliales, tejido adiposo y sistema inmune. Los estrógenos mejoran el funcionamiento hepático, tiroideo, la estructura ósea de los huesos, disminuyendo el riesgo de fracturas e hipertensión arterial.

La menarca espontánea se produce en 4-12% de las mujeres 45,X. En aquellas con mosaicismo, la menarca se evidencia en 28-45% de ellas. En pocos casos las menstruaciones son regulares en la adultez (3-9%, dependiendo del cariotipo). Las pacientes deben ser tratadas con estrógenos desde los 11 a 12 años de edad, adicionando después progesterona para permitir que menstrúen.

El hipogonadismo hipergonadotrópico es una de las principales características del síndrome de Turner, afectando el 95% de las mujeres con este síndrome. La infertilidad representa uno de los principales factores que afecta la calidad de vida de las pacientes con el síndrome. Con nuevas técnicas de reproducción asistida se ha mejorado la fertilidad en estas pacientes.

Las concepciones espontáneas son raras en la mayoría de las mujeres con síndrome de Turner, dependiendo de las tecnologías de reproducción asistida. Se han reportado gestaciones espontáneas tanto en mujeres con cariotipo 45,X como en aquellas con mosaicismo, siendo la incidencia del 2-7%. La donación de ovocitos constituye la opción más frecuentemente utilizada en las mujeres con el síndrome. Los abortos son menos frecuentes en las gestaciones por donación de ovocitos, en comparación a aquellas en las que se usaron ovocitos propios. La gestación se evidencia en el 30-46% de los casos.

Pronóstico:

La mortalidad de las pacientes con síndrome de Turner es tres veces mayor que la registrada en la población general. La enfermedad cardiovascular (coronariopatía y ACV) constituye un factor importante de mortalidad en las mujeres adultas con el síndrome. Entre las enfermedades congénitas cardiovasculares, el aneurisma aórtico es la principal causa de mortalidad. Las pacientes con síndrome de Turner también demuestran un incremento de

la mortalidad, por neumonía, diabetes, epilepsia, hepatopatías y nefropatías ⁽²⁾.

Referencias bibliográficas:

- 1) Akalin A, Ertugrul I, Simsek-Kiper PÖ, Utine GE, Boduroglu K. Main Physical Features, Echocardiographic and Renal Ultrasonographic Findings of Turner Syndrome in 107 Pediatric Patients. *Mol Syndromol*. 2021; 12(6):335-341.
- 2) Shankar Kikkeri N, Nagalli S. Turner Syndrome. In: *StatPearls*. Treasure Island (FL): StatPearls Publishing; 2022.
- 3) Álvarez-Nava F, Soto-Quintana M. The Hypothesis of the Prolonged Cell Cycle in Turner Syndrome. *J Dev Biol*. 2022; 10(2):16.
- 4) Fiot E, Alauze B, Donadille B, Samara D, Houang M, De Filippo G et al. Turner syndrome: French National Diagnosis and Care Protocol (NDCP; National Diagnosis and Care Protocol). *Orphanet J Rare Dis*. 2022; 17(Suppl 1):261.
- 5) Huang A, Olson S, Maslen C. A Review of Recent Developments in Turner Syndrome Research. *J Cardiovasc Dev Dis*. 2021; 8(11):138.
- 6) Noordman I, Fejzic Z, Bos M, Duijnhouwer A, Weijers G, Kempers M et al. Cardiac abnormalities in girls with Turner syndrome. *Am J Med Genet A*. 2021; 185(8):2399-2408.
- 7) Huseynova R, Bin Mahmoud L, Alshenqiti A, Alomran K, Alodaidan N, Huseynov O. A Rare Combination of Chromosomal Abnormalities in an Infant with Turner Syndrome and Hypoplastic Left Heart Syndrome. *Cureus*. 2021; 13(7): e16500.
- 8) Choi Y, Hoffman J, Alarcon L, Pfau J, Bolourchi M. Neonatal arrhythmias in Turner syndrome: a case report and review of the literature. *Eur Heart J Case Rep*. 2021;5(4):160.
- 9) Gupta M, Zubiar F, Gupta N. Turner Syndrome and the Risks of Clinical Depression in Adolescence. *Cureus*. 2021; 13(11): 19204.
- 10) El Qadiry R, Danaoui K, Nassih H, Bourrahout A, Ait Sab I. Rare Association between Two Genetic Conditions: Turner Syndrome and Neurofibromatosis Type 1. *Case Rep Endocrinol*. 2022; 2022:6116603.
- 11) Nagaki S, Tachikawa E, Kodama H, Obara T, Osawa M, Nagata S. A case of Turner's syndrome with Graves' disease and primary hyperparathyroidism. *SAGE Open Med Case Rep*. 2021; 9: 2050313X211059002.
- 12) Hemani F, Niaz S, Kumar V, Khan S, Choudry E, Ali S. A Case of Early Diagnosis of Turner Syndrome in a Neonate. *Cureus*. 2021; 13(7): e16733.
- 13) Inácio I, Serra J, Cardoso R, Dinis I, Mirante A. Rare Coexistence of Congenital Adrenal Hyperplasia due to 21-Hydroxylase Deficiency and Turner Syndrome: A Case Report and Brief Literature Review. *J Clin Res Pediatr Endocrinol*. 2021.
- 14) Berendt A, Wójtowicz M, Wysokińska B, Kwaśniewska A. Severe haemophilia a in a preterm girl with turner syndrome - a case report from the prenatal period to early infancy. *Ital J Pediatr*. 2020; 46(1):125.
- 15) Koohmanae S, Motamed B, Ghorbandoust S, Badeli H, Rad AH, Dalili S. The Cutoff of Gonadotropins for Close Evaluation of Cardiometabolic Risk Factors in Turner Syndrome. *Int J Prev Med*. 2022; 13: 61.
- 16) Farhud D, Asgarian R, Seifalian A, Mostafaeinejad P, Eslami M. Genetic Investigation of 261 Cases of Turner Syndrome Patients Referred to the Genetic Clinic. *Iran J Public Health*. 2021; 50(10):2065-2075.
- 17) Gao X, Chen J, Cao B, Dou X, Peng Y, Su C et al. First Clinical Study on Long-Acting Growth Hormone Therapy in Children with Turner Syndrome. *Horm Metab Res*. 2022; 54(6):389-395.
- 18) Aycan Z, Araslı A, Yel S, Savaş Ş, Çetinkaya S. Evaluation of Growth Hormone Results in Different Diagnosis and Trend Over 10 Year of Follow-up. *J Clin Res Pediatr Endocrinol*. 2021; 13(3):332-341.
- 19) Quigley C, Fechner P, Geffner M, Eugster E, Ross J. Prevention of Growth Failure in Turner Syndrome: Long-Term Results of Early Growth Hormone Treatment in the "Toddler Turner" Cohort. *Horm Res Paediatr*. 2021; 94(1-2):18-35.
- 20) Viuff M, Gravholt C. Turner Syndrome and Fertility. *Ann Endocrinol (Paris)*. 2022; 83(4):244-249.

Instructivo para la publicación de artículos en la Revista de la Sociedad Boliviana de Pediatría

- 1.- Los trabajos considerados para su publicación deberán ser enviados al Editor de la Revista, al correo electrónico juanpablohayes@yahoo.com. Una vez recibidos, los artículos serán propiedad de la Revista de la Sociedad Boliviana de Pediatría.
- 2.- Todos los artículos enviados deberán ser originales e inéditos, no se aceptarán trabajos presentados o enviados a otras revistas científicas. Los trabajos serán sometidos a un proceso de arbitraje, donde se los evaluará desde el punto de vista metodológico. Las opiniones vertidas en los artículos, serán de absoluta responsabilidad de los autores y no expresarán la opinión de la Sociedad Boliviana de Pediatría.
- 3.- Los trabajos enviados deberán ser acompañados de una carta de solicitud de publicación, donde se indicará la siguiente información:
 - a) Si hubo una publicación anterior o envío por duplicado del trabajo o cualquier parte de él a otras revistas o medios de divulgación.
 - b) Se declara que el trabajo no ha sido sometido, antes o simultáneamente, a consideración de otras publicaciones.
 - c) Si es el caso, se declara sobre las relaciones financieras o de otro orden que pudiesen causar conflictos de intereses.
 - d) Se declara que el trabajo ha sido leído y aprobado por todos los autores.
 - e) Todos los autores deberán firmar la carta de solicitud.
 - f) Se indica la dirección, teléfono y correo electrónico del autor principal para permitir una comunicación posterior.
 - g) Si es el caso, se acompañará de los permisos necesarios para reproducción de material publicado previamente o empleo de ilustraciones sobre personas susceptibles de ser identificadas.
- 4.- El orden de publicación de los trabajos queda a criterio de la Revista de la Sociedad Boliviana de Pediatría y nos reservamos el derecho de su aceptación, así como de sugerir cambios, efectuar reducciones, modificaciones del texto o del material gráfico.
- 5.- Los trabajos enviados deberán ajustarse a las siguientes normas generales:
 - a) El trabajo deberá ser escrito en computadora con procesador de palabras Word para Windows de Microsoft, letra "Times New Roman", 12 puntos, texto justificado, interlineado 1.5, sin pestañas, numeración de páginas: secuencial.

La extensión del texto no debe sobrepasar 10 páginas, tamaño carta, para los artículos originales; 5 en los casos clínicos; 3 en las cartas al editor, excepto los artículos de actualización o de revisión que pueden llegar a 15 páginas de texto.
 - b) Los trabajos tienen características que permiten dividirlos en secciones tituladas según el tipo de manuscrito:
 - Artículo original: introducción, material y métodos, resultados y discusión.
 - Casos clínicos: introducción, caso clínico y discusión.
 - Imágenes pediátricas inusuales: caso clínico y discusión.
 - El formato de otros tipos de artículos de gran interés para los lectores, como revisiones de temas, actualización, editoriales, comentarios, cartas al editor, informes técnicos, etc., puede ser diferente según la naturaleza de su contenido y será aprobado por el Comité Editorial de la revista de común acuerdo con el autor.
- 6.- Los trabajos deberán contar con los siguientes apartados:
 - a) **Título:**

El título del trabajo debe ser conciso pero informativo sobre el contenido central de la publicación y se debe realizar su traducción en inglés.
 - b) **Autores:**

Debe indicarse la lista de autores según el orden que figurarán en la publicación. Cada autor debe ser identificado con sus nombres y apellidos, grado académico, cargo que ocupa y lugar de trabajo. Los autores que no tengan el título de médico cirujano se los debe señalar como interno o alumno de la carrera de medicina o indicar si corresponden a otras áreas de la salud.

c) Resumen y palabras clave:

Se debe contar con un resumen en español e inglés, de no más de 250 palabras o aproximadamente 1.625 caracteres (incluyendo espacios), que describa los propósitos del estudio o investigación, material y método básico empleados, resultados principales y conclusiones más importantes (no emplee abreviaturas no estandarizadas).

El resumen debe ser estructurado de acuerdo a las secciones que componen un artículo original (introducción, material y métodos, resultados y discusión).

El resumen de los casos clínicos deberá indicar de manera sintetizada la introducción, el caso clínico y además, una colusión del trabajo.

A continuación de cada resumen en español e inglés, se escriben las palabras clave del estudio, las que no deben exceder más de cinco palabras y con su respectiva traducción en inglés, bajo el título de "key words".

d) Introducción:

Resuma la racionalidad del estudio y exprese en forma clara el propósito del artículo. Cuando sea pertinente en el estudio, explique la hipótesis cuya validez pretenda analizar, pero sin incluir datos o conclusiones del trabajo que se está presentando. No revise extensamente el tema y cite solamente las referencias bibliográficas que sean necesarias.

e) Material y métodos:

Describa claramente la selección de sujetos en observación. Identifique los métodos, instrumentos o aparatos y los procedimientos empleados, con la precisión necesaria para permitir a otros observadores que reproduzcan sus resultados.

Si se trata de métodos establecidos y de uso frecuente, incluso métodos estadísticos, límitese a nombrarlos y cite las referencias respectivas. Si los métodos ya han sido publicados pero no son bien conocidos, proporcione las referencias y agregue una breve descripción. Cuando los métodos son nuevos se aplicaron modificaciones a métodos establecidos, descríbalos con precisión, justifique su empleo y enuncie sus limitaciones.

Si se efectuaron experimentos en seres humanos, estos deberán contar con una autorización por un comité de ética de la institución donde se efectuó el estudio.

Identifique todos los fármacos y compuestos químicos empleados con su nombre genérico, dosis y vías de administración.

En caso de ser necesario identificar a los pacientes hágalo mediante números correlativos y no utilice sus iniciales ni los números de historias clínicas.

Indique el número de sujetos, de observaciones, el o los métodos estadísticos empleados y el nivel de significación estadística establecido previamente para juzgar los resultados.

f) Resultados:

Presente sus resultados con una secuencia lógica según el desarrollo del texto, cuadros y figuras. Los datos se pueden mostrar en cuadros o figuras, pero no simultáneamente en ambos. No repita datos en el texto, que el lector pueda conocer al analizar un cuadro o figura, excepto aquellos resultados más relevantes del trabajo, deben ser siempre descritos en el texto. No incluya en los resultados comentarios de los mismos, ya que esto corresponde a la sección de discusión. El relato a desarrollar en esta sección es solamente de tipo descriptivo.

- Cuadros:

Numere los cuadros en orden consecutivo según el orden de aparición en el texto, seguido de un título breve en cada cuadro. Cuando se requieran notas aclaratorias o indicar el significado de las abreviaciones usadas, agréguelas al pie del cuadro y no en el cuerpo del mismo. Cite cada cuadro en orden consecutivo en el texto del trabajo.

- Figuras:

Denomine figuras a cualquier tipo de ilustración que no corresponda a un cuadro, como ser gráficos, radiografías, electrocardiogramas, ecografías, etc. El diseño debe ser simple y su sola observación debe permitir su comprensión, las figuras complejas no pueden interpretarse salvo lectura en el texto, por lo tanto deben evitarse. Cite cada figura en el texto con un orden consecutivo según corresponda. Si una figura es reproducción de material ya publicado, indique su fuente de origen y obtenga permiso escrito del autor o editor para reproducirla en su trabajo.

g) Discusión:

Se trata de realizar una discusión de los resultados obtenidos en el trabajo y no de una revisión del tema. Discuta y destaque únicamente los aspectos nuevos e importantes que aporta su trabajo y las conclusiones de los datos que ya fueron presentados en la sección de resultados. Compare sus hallazgos con otras observaciones relevantes identificándolos mediante las citas bibliográficas respectivas. Relacione sus conclusiones con los propósitos del estudio que destacó en la introducción; evite proponer conclusiones que no están sólidamente respaldadas por sus hallazgos, así como apoyarse en otros trabajos que aún no están terminados.

h) Referencias:

Las referencias bibliográficas deben ser numeradas consecutivamente por orden de aparición en el texto, incluyendo las que se mencionan en los cuadros y figuras. Limite las referencias a no más de 30. Identifique las referencias en el texto mediante números arábigos, colocados como superíndice al final de la frase o párrafo en que se las alude. Los nombres de las revistas deben abreviarse según el estilo usado en el Index Medicus. Los autores serán responsables de la exactitud de sus referencias, cite solo la bibliografía a la que ha accedido, no es ético citar referencias que aparecen en otros trabajos, no incluya como referencias "observaciones no publicadas" ni "comunicaciones personales". Puede incluir entre referencias a trabajos que están oficialmente aceptados por una revista y en trámite de publicación; en este caso indique la referencia completa, agregando a continuación el nombre abreviado de la revista, entre paréntesis la expresión "en prensa".

i) Agradecimientos:

Expresé su reconocimiento solo a personas e instituciones que hicieron contribuciones sustantivas al trabajo. Los autores son responsables por la mención de personas o instituciones a quienes los lectores podrían asignar responsabilidad o apoyo de los resultados del trabajo y sus conclusiones.

Las contribuciones serán clasificadas de la siguiente forma:

1.- Trabajo original:

Trabajo en el que se trata de encontrar una respuesta a una o varias interrogantes planteadas sobre una determinada patología. El esquema que deberá seguir es el siguiente: introducción, material y métodos, resultados y discusión.

2.- Casos clínicos:

Descripción de uno o más casos clínicos que supongan una contribución importante al conocimiento de la enfermedad y una revisión del tema en cuestión. Cuenta con las siguientes secciones: introducción, caso clínico y discusión.

3.- Actualización:

Revisión de capítulos de interés especial, realizadas por profesionales expertos reconocidos en el tema o invitados por el comité editorial.

4.- Imágenes pediátricas inusuales:

Presentación de uno o más casos clínicos, en forma resumida, que sea de presentación inusual e interesante y que se acompañe de material gráfico ilustrativo sobre el caso. El formato a seguir es el siguiente: caso clínico y discusión.

5.- Cartas al editor:

Comentario o discusión de temas que se estime de interés general relacionados con la pediatría o de trabajos publicados en la revista.

Dr. Juan Pablo Hayes Dorado

EDITOR

REVISTA SOCIEDAD BOLIVIANA DE PEDIATRÍA

Whatsapp 70870500

E-mail: juanpablohayes@yahoo.com

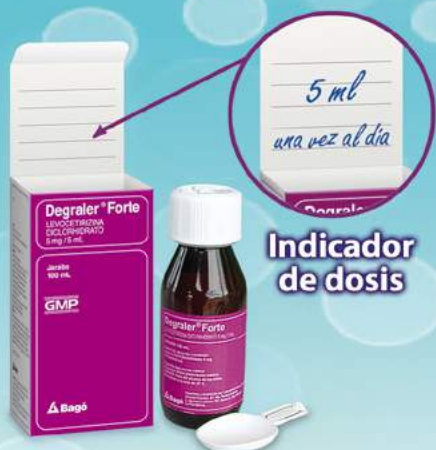

Degraler[®] **FORTE** *jarabe*

Levocetirizina
5mg/5ml

La revolución antialérgica es para todo el año

- **Mayor concentración por ml**
- **Más días de tratamiento**
- **Menor volumen por toma**
- **Comodidad posológica 1 al día**
- **Ahorro para el paciente**



**Indicador
de dosis**

Sabor a plátano

Contiene xilitol
Carioprotector

Tapa de seguridad

Envase irrompible

Código braille

PLANTA FARMACÉUTICA CERTIFICADA
GMP
GOOD MANUFACTURING PRACTICES - BOLNHA



Bagó
Ética al servicio de la salud

Visita la Página Web de la
SOCIEDAD BOLIVIANA DE PEDIATRÍA
www.socbolped.org

