

REVISTA DE LA SOCIEDAD BOLIVIANA DE PEDIATRÍA



**SOCIEDAD BOLIVIANA
DE PEDIATRÍA**
Para la niñez Boliviana

Publicación Oficial de la Sociedad Boliviana de Pediatría

ÚNICA
PRESENTACIÓN EN
JARABE

DIOXADOL[®]

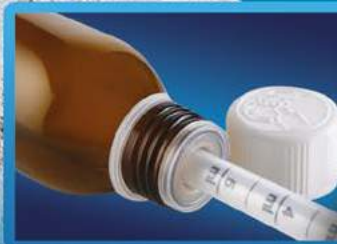JARABE

DIPIRONA 500 mg / 5ml

El Sabor de la Victoria



Agradable sabor a
GUINDA



Única presentación en jarabe con agradable sabor a guinda. Asegura mayor adherencia al tratamiento

No contiene azúcar, con sorbitol edulcorante carioprotector. Permite administrar a pacientes diabéticos o con sobrepeso

Viene con jeringa dosificadora. Garantiza dosificaciones exactas

No contiene gluten, apto para pacientes celíacos

Es el antipirético más rápido y con mayor potencia. Baja la fiebre en un promedio de 15 a 35 minutos

Logra un mejor control del cuadro febril durante más tiempo

PLANTA FARMACÉUTICA CERTIFICADA
GMP
ANEXO MANUFACTURER PRACTICE - 83.014




Bagó
Ética al servicio de la salud

**REVISTA
DE LA
SOCIEDAD BOLIVIANA
DE PEDIATRÍA**

**PUBLICACIÓN OFICIAL DE LA SOCIEDAD BOLIVIANA
DE PEDIATRÍA**

Rev Soc Bol Ped
Vol. 59, Nº 2
2021



REVISTA DE LA SOCIEDAD BOLIVIANA DE PEDIATRÍA



EDITOR

Dr. Juan Pablo Hayes Dorado

COMITÉ EDITORIAL

Dr. Iván Peñaranda Pérez

Dr. Miguel Céspedes Lesczinsky

Dr. Hector Mejía Salas

Dirigir correspondencia:

REVISTA DE LA SOCIEDAD BOLIVIANA DE PEDIATRÍA

Whatsapp 70870500

Email juanpablohayes@yahoo.com

SOCIEDAD BOLIVIANA DE PEDIATRÍA

- Fundada el 7 de abril de 1943.
 - Afiliada a la Asociación Latinoamericana de Pediatría (ALAPE).
 - Afiliada a la Asociación Internacional de Pediatría (AIP).
 - Miembro de las Sociedades de Pediatría del Cono Sur.
 - Condecorada con la “Orden de la Salud Pública”, por el Ministerio de Salud y Deportes.
 - Condecorada con el “Cóndor de los Andes” por el Gobierno Boliviano.
-

DIRECTIVA SOCIEDAD BOLIVIANA DE PEDIATRÍA (GESTIÓN 2019-2021)

PRESIDENTE:	Dra. Mariel Maj Briht Trujillo Mena
VICEPRESIDENTE:	Dr. Pedro Taborga Leiva
SECRETARIA GENERAL:	Dra. María Veroska Isabel Peredo Rodríguez
SECRETARIA DE ACTAS:	Dra. Dayna Miahuchi Nataly
SECRETARIA DE HACIENDA:	Dra. Cynthia Thellaecche Cortez
SECRETARIA DE PRENSA:	Dra. Noemi Hideko Shimokawa Nakashima
EDITOR DE LA REVISTA:	Dr. Juan Pablo Hayes Dorado
VOCAL:	Dr. Boris Egon Arancibia Lamas
PAST PRESIDENTE:	Dr. David Fernando Ortiz Rodriguez

REVISTA DE LA SOCIEDAD BOLIVIANA DE PEDIATRÍA

Volumen 59, N° 2, 2021

EDITORIAL

Editorial..... 60

DRA. MARIEL MAJ BRIHT TRUJILLO MENA

TRABAJOS ORIGINALES:

Ecografía pulmonar para el diagnóstico de neumonía en pacientes pediátricos 61

Lung ultrasound for the diagnosis of pneumonia in pediatric patients

DR. MIGUEL CÉSPEDES LESCZINSKY, DRA. SARA MENDOZA MURILLO

Implementación de dos protocolos para disminuir las infecciones asociadas a la atención en salud en una unidad de terapia intensiva pediátrica..... 68

Implementation of two protocols to reduce health care-associated infections in a pediatric intensive care unit

DRA. ZURAMA VELASCO ABULARACH, DR. MIGUEL CÉSPEDES LESCZINSKY

CASOS CLÍNICOS:

Quilotórax congénito 76

Congenital chylothorax

DRA. CYNTHIA THELLAECHE CORTEZ, DRA. MIDIALA CERVANTES MEDEROS

Granuloma laríngeo postintubación 80

Post-intubation laryngeal granuloma

DR. RAMIRO CABRERA MENESES, DR. MARIO RONALD PÉREZ MARTÍNEZ

Bronquio traqueal 85

Tracheal bronchus

DR. VLADIMIR AGUILERA AVENDAÑO, DRA. MAYRA FLORES ORDOÑEZ,
DR. JAVIER TANCARA LLUSCO, DR. NELSON VILLCA ALÁ

Espondilodiscitis infecciosa 88

Infectious spondylodiscitis

DR. CARLOS EDUARDO ALIAGA VALENZUELA, DRA. ROSEMARY ABASTO VEGA,
DR. RODRIGO ALEXIS ZABALA VELARDE, DR. JOEL ENRIQUE TAPIA JAIMES

Tiroiditis subaguda, complicación de la infección por SARS-CoV-2 93

Subacute thyroiditis, complication of SARS-CoV-2 infection

DR. JUAN PABLO HAYES DORADO, DR. WELFRID MARIO MONTAÑO MARISCAL,
DR. GERBEN JUSTINIANO VARGAS, DRA. ALEXIS DEL CARMEN BELLOT ORTIZ

ACTUALIZACIONES:

Hongo negro.

Una amenaza latente para Bolivia 97

Black fungus.

A latent threat to Bolivia

DR. JHOSSMAR CRISTIANS AUZA-SANTIVÁÑEZ, DR. ADRIAN AVILA HILARI,
DR. CARLOS A. PAZ-ROMÁN, DRA. TITA FERNÁNDEZ DE JIMÉNEZ

Shock cardiogénico en pediatría

Parte I: Definiciones y diagnóstico 101

Cardiogenic shock in pediatrics

Part I: Definitions and diagnoses

DR. JAVIER BURGOA VARGAS, DR. ANTONIO BRAVO SERRANO,
DR. HERVIN DURÁN CONDORI, DRA. MARIEL FOREST YEPEZ

Shock cardiogénico en pediatría

Parte II: Monitorización y tratamiento 109

Cardiogenic shock in pediatrics

Part II: Monitoring and treatment

DR. JAVIER BURGOA VARGAS, DR. HERVIN DURÁN CONDORI,
DRA. MARIEL FOREST YEPEZ, DR. ANTONIO BRAVO SERRANO

APÉNDICE:

Instructivo para la publicación de artículos 118

EDITORIAL

Editorial

Editorial

Dra. Mariel Maj Briht Trujillo Mena^(*)

La pandemia de COVID-19 provocó una crisis sin precedentes en todos los ámbitos.

La crisis tendrá importantes efectos negativos en los distintos sectores sociales, incluidos particularmente la salud y la educación, así como en el empleo y la evolución de la pobreza.

Desde que comenzó la pandemia, los servicios de salud de rutina fueron reorganizados; muchos trabajadores de salud fueron redirigidos a la respuesta de COVID-19.

Tenemos una nueva realidad que el SARS-CoV-2 nos ha cambiado, que estamos haciendo y tendremos que hacer adaptaciones esenciales a nuestro estilo de vida. La humanidad se mueve entre el miedo, la incertidumbre, la readaptación a las interacciones humanas, generando agotamiento mental y diferentes estados emocionales que sin duda han provocado alteraciones biológicas y psicosociales.

Es fundamental priorizar la seguridad de los pacientes; debemos hacer cambios en nuestro estilo de vida habitual, para ajustarnos a una nueva realidad que nos representa el regreso a la actividad médica en el consultorio, siendo muy importantes las medidas necesarias que permitan la prevención de contagio del médico, del equipo de salud, del personal y de los pacientes.

En ese contexto, debemos continuar con nuestra labor asistencial y docente; la Revista de la Sociedad Boliviana de Pediatría tiene como objetivo principal difundir los conocimientos y experiencias de colegas pediatras que atienden a niños en nuestro país.

Felicito a los autores de los artículos publicados en el presente número e invito a todos a enviar sus trabajos originales, casos clínicos y actualizaciones a nuestra Revista.

^(*) Presidente de la Sociedad Boliviana de Pediatría.
Pediatra neonatóloga. Caja Nacional de Salud. Cobija, Bolivia.

TRABAJO ORIGINAL

Ecografía pulmonar para el diagnóstico de neumonía en pacientes pediátricos

Lung ultrasound for the diagnosis of pneumonia in pediatric patients

Dr. Miguel Céspedes Lesczinsky^(*), Dra. Sara Mendoza Murillo^(*)

Resumen:

La ecografía pulmonar ha demostrado ser una herramienta sensible y específica para el diagnóstico de neumonía de la comunidad en niños, siendo sus principales ventajas que se realiza a pie de cama, es reproducible, fácil de realizar, con menor irradiación ionizante, en tiempo real y requiere un corto periodo de entrenamiento para su aprendizaje.

Se realizó un estudio prospectivo y observacional en una sala de internación de pediatría durante el período de marzo de 2018 a enero de 2020. Ingresaron al estudio todos los niños de 1 mes a 15 años de edad con sospecha clínica de neumonía de la comunidad, a todos se realizó ecografía pulmonar y radiografía de tórax y se compararon los hallazgos.

Resultados: 64 pacientes ingresaron al estudio, se logró observar en la ecografía pulmonar patrón de consolidación en el 92.2 % de los pacientes, en 90.6% broncograma aéreo y en el 73.4% línea pleural irregular con consolidación subpleural. En la radiografía de tórax se observó foco de condensación en el 62.5% de los pacientes y presencia de infiltrados intersticiales en el 34.3%. Se logró realizar el diagnóstico de neumonía por ecografía al 92.2% de los pacientes y por radiografía al 68.8% de los pacientes.

La ecografía pulmonar tiene una sensibilidad y especificidad elevadas para el diagnóstico de neumonía y de otras patologías pleurales como neumotórax y derrame pleural, por ello es importante recabar datos que ayuden a colocarla como una herramienta de primera línea para el diagnóstico a pie de cama del paciente.

Palabras clave:

Rev Soc Bol Ped 2021; 59 (2): 61-7: neumonía, radiografía de tórax, ecografía pulmonar.

Abstract:

Lung ultrasound has proven to be a sensitive and specific tool for the diagnosis of community pneumonia in children, its main advantages being that it is performed at the bedside, it is reproducible, easy to perform, with less ionizing radiation, in real time and requires a short training period for learning.

A prospective, observational study was conducted in a pediatric service during the period from March 2018 to January 2020. All children from 1 month to 15 years of age with clinical suspicion of community pneumonia were entered into the study. All of them underwent lung ultrasound and chest radiography and the findings were compared.

Results: 64 patients entered the study, it was possible to observe consolidation pattern in the lung ultrasound in 92.2% of the patients, in 90.6% air bronchogram and in 73.4% irregular pleural line with subpleural consolidation. In the chest x-ray, a condensation focus was observed in 62.5% of the patients and the presence of interstitial infiltrates in 34.3%. The diagnosis of pneumonia was made by ultrasound in 92.2% of the patients and by radiography in 68.8% of the patients.

Pulmonary ultrasound has a high sensitivity and specificity for the diagnosis of pneumonia and other pleural pathologies such as pneumothorax and pleural effusion, for this reason it is important to collect data that help place it as a first-line tool for the diagnosis at the patient's bedside.

Keywords:

Rev Soc Bol Ped 2021; 59 (2): 61-7: pneumonia, chest x-ray, lung ultrasound.

(*) Médico pediatra. Hospital Materno Infantil Boliviano Japonés. Trinidad, Bolivia.

Conflicto de intereses: Los autores indican que el presente trabajo no tiene conflicto de intereses.

Artículo aceptado el 08/02/21.

Introducción:

La neumonía de la comunidad (NAC) es una infección del parénquima pulmonar que afecta a todos los grupos de la edad pediátrica, aunque su mayor incidencia es en menores de 5 años. Se ha demostrado que en más del 80% de los niños con sospecha clínica de neumonía no se puede confirmar con radiología, lo que conlleva una terapia antibiótica innecesaria¹, además es sabido que los cambios en una radiografía de tórax (RT) referente a la consolidación son tardíos respecto de la clínica del paciente, una cosa distinta sucede con la ecografía pulmonar (EP), que permite con una buena técnica de escaneo secuencial demostrar cambios ecográficos pulmonares de manera más precoz². La ecografía pulmonar en principio se creyó no era un método de diagnóstico óptimo para la neumonía, basado en que las costillas, el esternón y el contenido aéreo de los pulmones limitaban la evaluación al crear cambios significativos en la impedancia y acceso difícil a estructuras profundas¹, sin embargo esto ha ido cambiando con el paso del tiempo, demostrándose que la EP es un método específico y sensible para el diagnóstico de esta patología^{3,4}; Lichtenstein es uno de los que más ha estudiado este método de diagnóstico e incluso creó un protocolo para la ecografía pulmonar conocido como protocolo BLUE (Bedside Lung Ultrasound in Emergency por sus siglas en inglés)³.

En pediatría en particular, la EP tiene grandes ventajas como ser: se realiza a pie de cama del paciente, rápido acceso, fácil de realizar, no usa radiación ionizante, se puede realizar varias veces, es reproducible, en tiempo real y accesible con pacientes poco colaboradores, requiere corto entrenamiento para su aprendizaje^{5,6,7,8,9,10}, además necesita poco tiempo para su realización¹¹. Los niños presentan otras ventajas adicionales respecto a los adultos pues la parrilla costal y el esternón son más cartilagosos en niños pequeños y su contenido de tejido graso subcutáneo es menor, lo que permite una mejor ventana acústica al usar este método diagnóstico^{9,10}.

La ecografía pulmonar se centra específicamente en artefactos^{3,11}, en modo bidimensional (modo B) la línea pleural que es hiperecogénica, regular, debe ser buscada entre dos sombras de costillas e indica las capas pleurales, el deslizamiento pleural es un movimiento de esta línea con la respiración e indica el desplazamiento de la pleura parietal sobre la visceral⁴, las líneas A que son horizontales, repetitivas, equidistantes y representan la reverberación de la línea pleural^{3,4} y en modo M el signo de la playa y el mar³. La alteración de las imágenes de estos artefactos por otros distintos o la visualización del parénquima pulmonar como una imagen de órgano sólido (por presencia de fluido, fibrosis donde debería haber gas) es lo que nos lleva a sospechar de la presencia de patología^{1,9,11}, esto debido a procesos que alteran la estructuras de los tejidos y permiten una mejor transmisión acústica y mejor evaluación ecográfica¹. La EP nos va a servir para detectar patrones de aireación normal, acúmulo de líquido alvéolo-intersticial, consolidaciones pulmonares y patología pleural (derrame pleural y neumotórax)^{8,12}.

Tomando en cuenta las ventajas de la ecografía pulmonar se decidió realizar este estudio a fin de evaluar su utilidad a pie de cama para el diagnóstico de la neumonía adquirida en la comunidad en niños con sospecha clínica, que se internaron en el servicio de Pediatría.

Material y métodos:

Estudio no experimental, prospectivo y transversal, en pacientes de 1 mes a 15 años de edad, ingresados con sospecha clínica de neumonía de la comunidad en el servicio de Pediatría del Hospital Materno Infantil Boliviano Japonés de la ciudad de Trinidad, en el período de marzo de 2018 a enero de 2020. A todos los pacientes que ingresaron en el estudio, con diagnóstico de neumonía por sospecha clínica (fiebre, tos, auscultación pulmonar con crépitos, disminución de la entrada de aire), se realizó ecografía pulmonar a pie de cama y radiografía de tórax

PA a fin de comparar hallazgos; se obtuvo consentimiento informado de los padres. Se excluyeron los pacientes con diagnóstico de ingreso de asma bronquial, bronquiolitis, sibilancias recurrentes del lactante y otras patologías pulmonares distintas a neumonía de la comunidad, pacientes a los cuales no se realizó radiografía de tórax o ecografía pulmonar a pie de cama y pacientes en los que no se obtuvo el consentimiento informado de los padres.

Se procedió a la capacitación previa del médico adjunto en el manejo del equipo y diagnóstico de neumonía por ecografía pulmonar; la misma que consistió en clases teóricas y prácticas 3 meses previos al inicio del estudio, capacitación llevada a cabo por el autor principal del estudio quien cuenta con certificación internacional WINFOCUS en el uso de ecografía pulmonar. Se utilizó un equipo portátil G&E LOGIQ BOOK XP modelo 90W y sonda lineal^{3,96-8,4} MHz (G&E Medical System USA). La exploración se realizó dividiendo cada hemitórax en 6 zonas; se establecieron como hallazgos de neumonía por ecografía los siguientes (figuras N° 1 y N° 2): a) ausencia de líneas A, b) presencia de broncograma aéreo/patrón de consolidación, c) línea

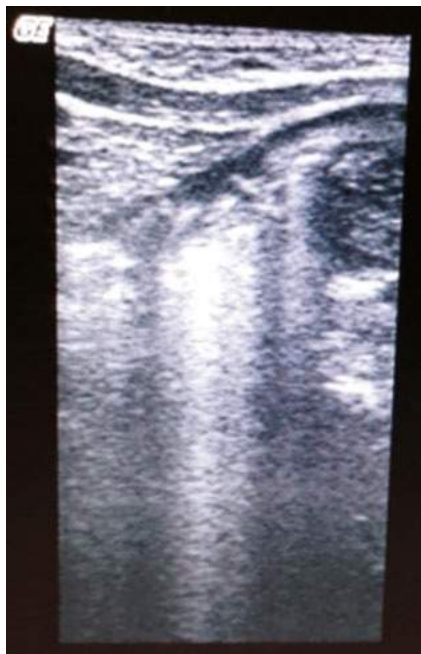


Figura N° 1.- Hepatización pulmonar, broncograma aéreo.

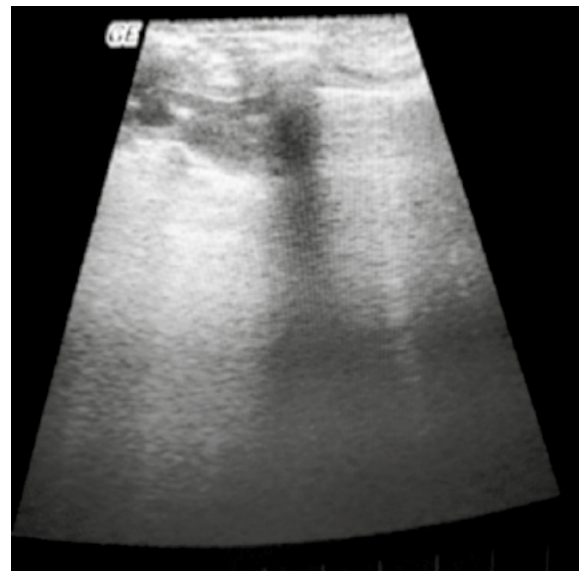


Figura N° 2.- Línea pleural fragmentada, consolidación subpleural.

pleural engrosada e/o irregular con consolidaciones subpleurales^{2,4,5,6,9,11}; se consideró 2 de 3 hallazgos sugerentes del diagnóstico de neumonía.

Para el diagnóstico de neumonía por medio de la radiografía de tórax, se consideró la presencia de consolidaciones con broncograma aéreo y/o infiltrados algodonosos intersticiales, la valoración de la radiografía de tórax estuvo a cargo de los médicos pediatras de guardia, requiriendo que mínimo 2 de ellos estén de acuerdo con los hallazgos, esto debido a que no contamos con la especialidad de imagenología en el hospital.

Otras variables que se tomaron en cuenta fueron edad y sexo. Los datos se registraron en una planilla, fueron tabulados en una hoja Excel y los resultados se presentan en números absolutos y relativos. No se calculó un tamaño de muestra, se utilizó todos los casos disponibles en el periodo de estudio y se compararon los hallazgos de la ecografía y radiografía de tórax en cada paciente.

Resultados:

Un total de 64 pacientes con diagnóstico de neumonía ingresaron al estudio, siendo 54.6% de sexo masculino (35 pacientes); el 59.3% (38 pacientes)

tenían entre 1 mes y 23 meses de edad, 17.7% entre 2 y 5 años, 18.7% entre 6 a 10 años de edad y 4.6% mayores de 10 años.

En cuanto a los hallazgos en las ecografías pulmonares realizadas a pie de cama, se buscaron patrones sugerentes de neumonía, para su mejor comprensión se dividió en presencia o ausencia de dichos patrones: del 100 % (64 pacientes), en el 92.2% de los pacientes se observó patrón de consolidación; en el 90.6%, se evidenció la presencia de broncograma aéreo; en 73.4% se encontró línea pleural irregular con consolidación subpleural o línea pleural engrosada; también observamos en el 21.9%, presencia de líneas B, que nos sugiere edema; y 1.6%, solo un paciente, con presencia de líneas A o patrón ecográfico normal. La ausencia de patrón de consolidación y broncograma aéreo se observó en el 7.8%, y 9.3% de los pacientes respectivamente, no se evidenció línea pleural irregular en el 26.6% ni líneas B en el 78.1% de los pacientes. En el 98.4 % (63 pacientes) el patrón ecográfico pulmonar normal estuvo ausente (tabla N° 1).

En cuanto a los hallazgos en la radiografía PA de tórax en los pacientes, se buscaron patrones sugerentes de neumonía; para su mejor comprensión se dividió en presencia o ausencia de dichos patrones: del 100 % (64 pacientes), el 62.5% presentó foco de condensación; 34.3%, presencia de infiltrados intersticiales; 9.4%, presencia de imágenes en parche; cabe hacer notar que en un paciente pueden observarse dos o más de estos hallazgos. La ausencia de foco de condensación se observó en el 37.5%, de infiltrados intersticiales en el 65.7% y ausencia de imágenes en parche en el 90.6% de los pacientes (tabla N° 2).

Una vez revisados los datos del total de pacientes y tomando en cuenta los criterios establecidos en la metodología del trabajo, se diagnosticó neumonía de la comunidad en 59 pacientes (92.2%) por medio de la ecografía pulmonar en los niños ingresados por sospecha clínica de neumonía; sólo en 44 pacientes (68.8%) de ellos se estableció el diagnóstico radiológico de neumonía de la comunidad (tabla N° 3).

Tabla N° 1.- Hallazgos de la ecografía pulmonar

Ecografía pulmonar	Presente (n)	%	Ausente (n)	%	Total
Consolidación	59	92.2	5	7.8	100%
Broncograma aéreo	58	90.6	6	9.4	100%
Línea pleural irregular/engrosada	47	73.4	17	26.6	100%
Líneas B	14	21.9	50	78.1	100%
Líneas A	1	1.6	63	98.4	100%

Tabla N° 2.- Hallazgos de la radiografía de tórax

Rx. de tórax	Presente (n)	%	Ausente (n)	%	Total %
Condensación	40	62.5	24	37.5	100
Infiltrados intersticiales	22	34.3	42	65.7	100
Imágenes en parche	6	9.4	58	90.6	100

Tabla Nº 3.- Diagnóstico de neumonía

Pacientes con sospecha clínica	n	%
Diagnóstico por ecografía	59	92.2
Diagnóstico por radiografía	44	68.8

Discusión:

Para la realización de la ecografía pulmonar se recomienda que el paciente esté semisentado, la sonda se coloca longitudinal, con la marca de la misma hacia la cabeza del paciente y el escaneo correcto requiere la evaluación secuencial en varios lugares de ambos pulmones y de manera estructurada, parecido a cuando se realiza la auscultación con el estetoscopio². La consolidación del pulmón produce una imagen característica llamada “tissue-like”, que expresa una densidad semejante a la de tejidos como el hígado o el bazo, por ello se usa comúnmente el término de “hepatización ecográfica del pulmón”, significa afectación alveolar de distintas causas (neumonía, atelectasia)^{2,5,6,7,11,12}; si las estructuras bronquiales que airean la zona de pulmón afectada por el patrón alveolar están patentes, puede verse broncograma aéreo, que ecográficamente se representa como zonas hiperecogénicas (focos, líneas o estrías), estos focos pueden ser móviles, expresión del movimiento de aire dentro de los bronquios durante los ciclos respiratorios (broncograma aéreo dinámico, neumonía), o inmóviles (broncograma aéreo estático, atelectasia)^{5, 10,11,12}, la disposición del broncograma aéreo también puede orientar, siendo más arboriforme en la neumonía; la presencia de broncograma aéreo dinámico descarta la posibilidad de que sea una atelectasia, con una especificidad (E) del 94% y un valor predictivo positivo (VPP) del 97% para el diagnóstico de neumonía vs atelectasia⁵. El signo de desflecamiento “shred sign”, surge de la línea pleural, se trata de una imagen con patente de consolidación o simplemente hipoecoica, con línea irregular como en sacabocados, engrosada y fragmentada, siendo un signo bastante específico de consolidación pulmonar^{9,12}. Un hallazgo adicional es el signo de trituración: el borde más profundo

del tejido pulmonar consolidado que hace contacto con el pulmón aireado se tritura o es de aspecto irregular².

En más del 90% de nuestros pacientes se encontraron 2 signos ecográficos compatibles con neumonía, la consolidación que se observa debido a los cambios en el tejido pulmonar, lo que permite visualizar una densidad semejante a órgano sólido, como hígado por ejemplo^{5,6,7} y el broncograma aéreo que se observa como zonas hiperecogénicas y en el caso de la neumonía es dinámico, es decir acompaña el ciclo respiratorio^{11,12,13}.

En 59 pacientes (92.2%) se estableció el diagnóstico de neumonía por ecografía pulmonar, lo que demuestra la superioridad de ésta respecto a la radiografía de tórax; se conoce que la EP es capaz de detectar consolidaciones pulmonares muy pequeñas que en la RT no se logran evidenciar¹. Lichtenstein había referido que, con el protocolo BLUE, la sensibilidad (S) de la ecografía pulmonar para el diagnóstico de neumonía era de 89%, su especificidad de 94%, un VPP de 88% y un valor predictivo negativo (VPN) de 95%³; en un análisis de subgrupos de un metaanálisis se determinó que la S y la E de la EP eran del 95% y 91% respectivamente, para el diagnóstico de neumonía de la comunidad, cuando fue realizada por no radiólogos; la S y E disminuyen a 86% y 89%, en otro estudio, cuando la EP la realizan pediatras de urgencia con mínima formación en la técnica⁵.

Pereda et al, en 2015, llevaron a cabo un metaanálisis cuya búsqueda fue comparar la precisión diagnóstica de la EP frente a RT; 8 estudios entraron en el análisis (765 niños), encontraron una S del 96% y una E del 93%, el cociente de probabilidad positivo fue de 15.3 (IC 95%, 6.6-35.3) y el cocien-

te de probabilidad negativo fue de 0.06 (IC 95%, 0.03-0.11)¹⁴. Luri D et al. realizaron un estudio en 28 pacientes pediátricos el año 2009, pacientes con sospecha clínica de NAC, compararon la EP y la RT como herramientas para el diagnóstico; la EP logró una S del 91.6% y una E del 100%¹⁵. Calulo et al. estudiaron un total de 102 pacientes con sospecha clínica de neumonía, a quienes se realizaron RT y EP el mismo día, pero la EP fue realizada por un ecografista pediátrico con experiencia, a 89 pacientes se les confirmó el diagnóstico de NAC, de los cuales la EP reportó un total de 88 pacientes y la RT un total de 81 pacientes; por otra parte la EP fue capaz de identificar derrame pleural en 16 casos, mientras que la RT solo detectó 3 de éstos¹⁶. Esposito et al. llevaron a cabo un estudio con 103 pacientes pediátricos, la EP fue realizada por médicos residentes de pediatría que recibieron previamente entrenamiento en el uso de esta herramienta diagnóstica, reportaron una S del 97.9% y una E del 94.5% de la EP para el diagnóstico de neumonía de la comunidad¹⁷.

Una ventaja adicional y no muchas veces valorada es la que se refiere al menor gasto económico que representa frente a RT o TAC de tórax, así como menor irradiación o exposición a medios de contraste; Peris et al. al evaluar la eficacia de la EP para diagnóstico y seguimiento en una Unidad de Cuidados Intensivos, demostraron que su aplicación rutinaria logró una disminución del número de RT en un 26% ($p < 0.001$) y de TAC de tórax en un 47% ($p < 0.001$)¹³.

Nuestro estudio tiene como limitaciones el hecho que la ecografía es observador dependiente, lo que puede llevar a un sobrediagnóstico de imágenes que pudieran ser normales en una EP; también al no contar con especialistas en imagenología la interpretación de las radiografías pudiera llevar a un subdiagnóstico de neumonía al no reconocer imágenes radiológicas típicas de neumonía en la infancia.

La ecografía pulmonar tiene una alta sensibilidad y especificidad para el diagnóstico de neumonía, ade-

más de otras patologías pulmonares como neumotórax (lo que en situación de urgencia es muy útil) y derrames pleurales, los reportes de la literatura médica le dan siempre un alto porcentaje, por encima de 90%, para este propósito^{3,4,9,18}. Por ello muchos autores abogan por que la EP pueda ser usada como herramienta de diagnóstico de primera línea, tomando en cuenta que su uso temprano puede ayudar a la toma de decisiones clínicas¹⁸.

Referencias bibliográficas:

- 1) De la Rosa R, Redondo Y, Quintero G, Mendoza L, Salcedo J, Acosta J. Ecografía pulmonar como herramienta diagnóstica de neumonía adquirida en la comunidad en niños. *Rev Salud Uninorte* 2018; 34 (1).
- 2) Ord H, Griksaitis M. 15-minute consultation: Using point of care ultrasound to assess children with respiratory failure. *Arch Dis Child Educ Pract Ed* 2019; 104 (1): 2-10.
- 3) Lichtenstein D. BLUE-Protocol and FALLS-Protocol Two Applications of Lung Ultrasound in the Critically Ill. *Chest* 2015; 147 (6): 1659-1670.
- 4) Lichtenstein D, Meziere G. Relevance of Lung Ultrasound in the Diagnosis of Acute Respiratory Failure. The BLUE Protocol. *Chest* 2008; 134 (1): 117-125.
- 5) Renter L. Utilidad de la ecografía en la patología respiratoria. *Rev Esp Pediatr* 2016; 72(1): 55-61.
- 6) Fuentealba I. Ultrasonido de tórax en niños. *Rev Chil Enf Respir* 2012; 28: 229-235.
- 7) Vollmer I, Gayete A. Ecografía torácica. *Arch Bronconeumol* 2010; 46 (1): 27-34.
- 8) Mayordomo J, González R, Renter L, Conlonk T, Nishisaki A et al. Ecografía a pie de cama: ¿es el momento de incluirla en la formación del pediatra? *An Pediatr* 2019; 91 (3).
- 9) Bilbao Sustacha J, Peix Samola M, Alonso Martín D, Díaz Lázaro J. Aplicación de la ecografía clínica pediátrica en la Atención Primaria. Congreso de Actualización Pediatría. Lúa Edic; Madrid. 2019: 495-506.
- 10) Supakul N, Karmazyn B. Ultrasound of the Pediatric Chest. *Semin Ultrasound CT MR* 2013; 34 (3): 274-285.
- 11) García H, Aristizábal J, Ruíz H. Semiología pulmonar por ultrasonido - monitorización dinámica dis-

- ponible junto al paciente. *Rev Colomb Anesthesiol* 2015; 43 (4): 290-298.
- 12) López J, Coca A, Jaraba S, Frías M, Renter L et al. Ecografía torácica y vía aérea. Grupo de Trabajo de Ecografía. Soc. Española de Cuidados Intensivos Pediátricos 2018.
 - 13) Radzina M, Biederer J. Ultrasonography of the Lung. *Rofo* 2019; 191 (10): 909-923.
 - 14) Pereda M, Chavez M, Hooper C, Gilman R, Steinhoff M et al. Lung ultrasound for the diagnosis of pneumonia in children: a meta-analysis. *Pediatrics* 2015; 135 (4): 714-722.
 - 15) Luri D, De Candia A, Bazzocchi M. Evaluation of the lung in children with suspected pneumonia: usefulness of ultrasonography. *Radiol Med* 2009; 114 (2): 321-330.
 - 16) Calulo V, Gargani L, Caiulo S, Fisicaro A, Moramarco F. Lung ultrasound characteristics of community-acquired pneumonia in hospitalized children. *Pediatr Pulmonol* 2013; 48 (3): 280-287.
 - 17) Esposito S, Sferrazza S, Borzani I, Pinzani R. Performance of lung ultrasonography in children with community-acquired pneumonia. *Ital J Pediatr* 2017; 17: 40.
 - 18) Myslik F, Lim R, Poonai N. The Emerging Role of Point-of-Care Ultrasound in Pediatric Emergency Medicine. *Journal of Radiology Nursing* 2018; 37 (3): 173-180.



DIOXADOL[®]

GOTAS

DIPIRONA SÓDICA

El Antipirético-Analgésico más rápido y confiable

- 🔥 El antipirético con mayor **POTENCIA**, efectiva acción **ANTIPIRÉTICA** y **ANALGÉSICA**.
- 🔥 Logra un **RÁPIDO CONTROL DE LA FIEBRE Y EL DOLOR**. Devuelve la tranquilidad a los padres y al niño.
- 🔥 Posee **MÚLTIPLES** mecanismos de acción. Efectividad en la terapia.
- 🔥 Tiene una acción **ANTIESPASMÓDICA ADICIONAL**. Ideal para dolores tipo cólico.
- 🔥 **NO ES GASTROLESIVO**. Brinda seguridad en la prescripción.
- 🔥 Logra el control de la fiebre por más tiempo.



PIRONAL FORTE®

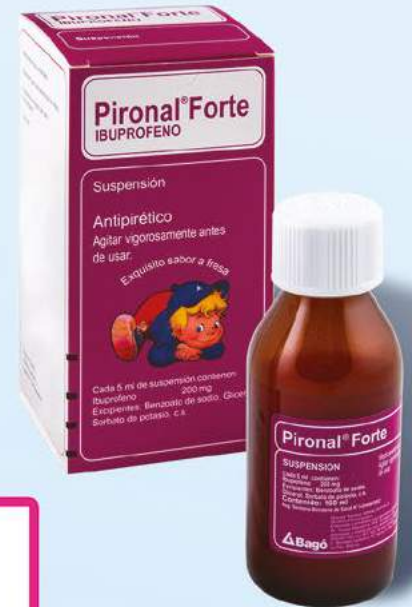El Antipirético, antiinflamatorio de la nueva generación



Tecnología Avanzada

El Ibuprofeno esta tamponado o estabilizado a un pH diferente al de la cavidad bucal.

El Ibuprofeno esta enmascarado por el polímero carboximetilcelulosa.

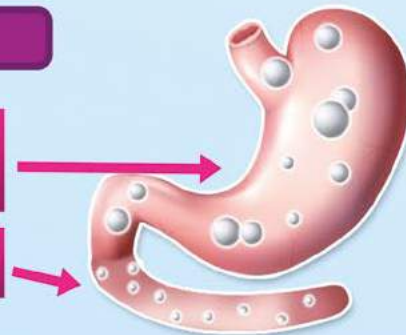


PIRONAL FORTE, es una demostración del avance tecnológico en la fabricación de medicamentos, es una suspensión tamponada, que no se disuelve en el pH de la boca, logra un sabor a fresa incomparablemente delicioso.

Tecnología Avanzada

El Ibuprofeno esta enmascarado por el polímero carboximetilcelulosa.

Disolución en la ultima parte del estómago.



PIRONAL FORTE, inicia su disolución en la última parte del estómago, su absorción se realiza en el intestino delgado, evita la agresión directa al estómago, garantiza de esta forma un tratamiento antipirético, sin la susceptibilidad de producir molestias gástricas a sus pacientes.

Sin azúcar,
contiene Xilitol

TRABAJO ORIGINAL

Implementación de dos protocolos para disminuir las infecciones asociadas a la atención en salud en una unidad de terapia intensiva pediátrica

Implementation of two protocols to reduce health care-associated infections in a pediatric intensive care unit

Dra. Zurama Velasco Abularach^(*), Dr. Miguel Céspedes Lesczinsky^(*).

Resumen:

Las infecciones asociadas a la atención en salud (IAAS) son un importante problema de salud pública, pues conllevan un aumento de la morbilidad y mortalidad de los pacientes en unidades de terapia intensiva. La implementación de medidas preventivas para la disminución de su incidencia tiene por objetivo mejorar la calidad de atención y además disminuir la mortalidad asociada a ellas.

Se realizó un estudio prospectivo analítico y descriptivo en una unidad de terapia intensiva pediátrica (UTIP) desde agosto de 2016 a diciembre de 2017, en el que se implementó 2 protocolos avalados para la prevención de IAAS como son Bacteriemia Zero y Neumonía Zero; se incluyeron pacientes que ingresaron a la UTIP en los que se realizaron procedimientos invasivos como catéter venoso central (CVC) y ventilación mecánica (VM) entre otros.

Resultados: De 116 pacientes que ingresaron en el período de estudio, en 37% de ellos fueron usados procedimientos invasivos, 51.7% era de sexo femenino y 70.7% tenía entre un mes y dos años de edad. Luego de la implementación de los protocolos se logró un descenso en el reporte de los cultivos positivos en los pacientes internados, de 16% a 10% en los cultivos de CVC, de 29.5% a 16.3% en los cultivos procedentes de tubo endotraqueal (TET) y 12.2% en las infecciones de pacientes internados en la unidad.

La implementación de protocolos dirigidos a la prevención de infecciones asociadas a la atención en salud son muy importantes y eficaces en la disminución de la incidencia de este gran problema en las instituciones de salud.

Palabras clave:

Rev Soc Bol Ped 2021; 59 (2): 68-75: protocolos, bacteriemia, neumonía, UTIP.

Abstract:

Health care-associated infections are an important public health problem, as they lead to increased morbidity and mortality in patients in Intensive Care Units. The implementation of preventive measures to reduce its incidence is aimed at improving the quality of care and also reducing the mortality associated with them.

A prospective analytical and descriptive study was carried out in a Pediatric Intensive Care Unit from August 2016 to December 2017, in which 2 protocols endorsed for the prevention of HAIs were implemented, such as Bacteriemia Zero and Pneumonia Zero; Patients who were admitted to the PICU in whom invasive procedures such as central venous catheter and mechanical ventilation (MV) were performed, among others, were included.

Results: Of 116 patients who entered the study period, 37% of them were used invasive procedures, 51.7% were female and 70.7% were between 1 month and 2 years of age. After the implementation of the protocols, a decrease was achieved in the report of positive cultures in hospitalized patients, from 16% to 10% in CVC cultures, from 29.5% to 16.3% in cultures from TET and 12.2% in infections in patients admitted to the unit.

The implementation of protocols aimed at the prevention of Health care-associated infections are very important and effective in reducing the incidence of this great problem in health institutions.

Keywords:

Rev Soc Bol Ped 2021; 59 (2): 68-75: protocols, bacteremia, pneumonia, PICU.

(*) Médico pediatra. Hospital Materno Infantil Boliviano Japonés. Trinidad, Bolivia.

Conflicto de intereses: Los autores indican que el presente trabajo no tiene conflicto de intereses.

Artículo aceptado el 10/02/21.

Introducción:

Las infecciones asociadas a la atención en salud (IAAS), antes conocidas como infecciones nosocomiales, representan un problema importante en las unidades de cuidados intensivos pediátricos (UTIP), pues conllevan un aumento de la morbilidad y mortalidad; la bacteriemia asociada a catéter venoso central (CVC) y la neumonía asociada a la ventilación mecánica (NAV) representan las más frecuentes. Además de ser un problema, las IAAS también se pueden considerar como indicador de calidad asistencial en las unidades¹.

En un trabajo previamente publicado evidenciamos los gérmenes más frecuentes que aislamos en distintos cultivos de los pacientes ingresados en la UTIP de nuestro hospital, así como la sensibilidad antibiótica, siendo los hemocultivos en los que mayor número de reportes positivos se obtuvieron, seguidos de cultivos de punta de CVC y secreción de tubo endotraqueal (TET). Los tres gérmenes más frecuentes fueron *Klebsiella*, *Enterobacter* y *Burkholderia*, en ese orden².

Tomando en cuenta los datos previos vimos por conveniente la aplicación de acciones destinadas a la prevención de las IAAS como ser: lavado de manos, asepsia, antisepsia, esterilización y desinfección, uso de guantes, barbijos, batas estériles durante procedimientos invasivos, entre otros³.

Para este propósito implementamos dos protocolos avalados por la Sociedad Española de Medicina Intensiva, Crítica y Unidades Coronarias (SEMI-CYUC) entre otras y el Ministerio de Salud de ese país, Bacteriemia zero⁴ y Neumonía Zero⁵, con el objetivo de disminuir las infecciones asociadas a los procedimientos invasivos en la unidad de terapia intensiva y secundariamente disminuir la mortalidad asociada a las mismas.

Material y métodos:

Estudio prospectivo, analítico, de tipo descriptivo, de corte transversal, en la Unidad de Cuidados In-

tensivos del Hospital Materno Infantil Boliviano Japonés de la ciudad de Trinidad, desde agosto de 2016, fecha de la implementación de los protocolos, hasta diciembre de 2017.

Las acciones que se realizaron en ambos protocolos fueron:

En el protocolo Bacteriemia Zero (STOP-BRC)⁴:

- 1) Higiene de manos.
- 2) Uso de clorhexidina en la preparación de la piel.
- 3) Uso de medidas de barrera total durante la inserción de los CVC.
- 4) Preferencia de la vena subclavia como lugar de inserción*.
- 5) Retirada de CVC innecesarios.
- 6) Manejo higiénico de catéteres.

En el protocolo Neumonía Zero (STOP-NAV)⁵:

- 1) Formación y entrenamiento apropiado para la manipulación de la vía aérea.
- 2) Higiene de manos antes de la manipular la vía aérea.
- 3) Higiene bucal con clorhexidina (0.12-0.2%).
- 4) Control y mantenimiento de la presión del neumotaponamiento (>20 cmH₂O)*.
- 5) Evitar, siempre que sea posible, la posición de decúbito supino a 0°.
- 6) Favorecer los procedimientos que permitan disminuir de forma segura la intubación y/o su duración de la ventilación mecánica.
- 7) Evitar cambios programados de tubuladuras, humidificadores y TET.

Existen en este último protocolo medidas optativas como aspiración continua de secreciones subglóticas y otras que junto con el punto 4 de STOP-BCR* y punto 4 de STOP-NAV* no se realizaron por la falta de equipos adecuados en la unidad y por decisión consensuada entre los médicos de la unidad en cuanto a lugar de inserción de CVC, que en nuestro caso es yugular preferentemente.

Asimismo se realizaron capacitaciones al personal de enfermería y residencia médica en 3 oportunidades previas a la implementación de los protocolos y 2 durante el proceso. Los cultivos que se tomaron en cuenta fueron muestras de sangre, orina, heces, secreciones bronquiales (TET), CVC (retrocultivos y punta de catéter) y sonda vesical.

Se consideró para el presente estudio a los cultivos positivos luego de 48 horas de ingreso a la unidad.

Para la recolección de datos se elaboró una planilla para tal efecto donde se registraron las acciones implementadas en todos los pacientes que requerían la colocación de catéter venoso central, colocación de TET y uso de ventilación mecánica invasiva, así como toma de muestras de cultivos ya mencionados.

Se establecieron las siguientes variables: edad, sexo, gérmenes más frecuentes, porcentaje de cultivos positivos, antibiograma y mortalidad.

Se procedió a la tabulación de datos y los resultados se expresaron en valores absolutos y porcentuales, comparando los mismos con los resultados del estudio previo.

Resultados:

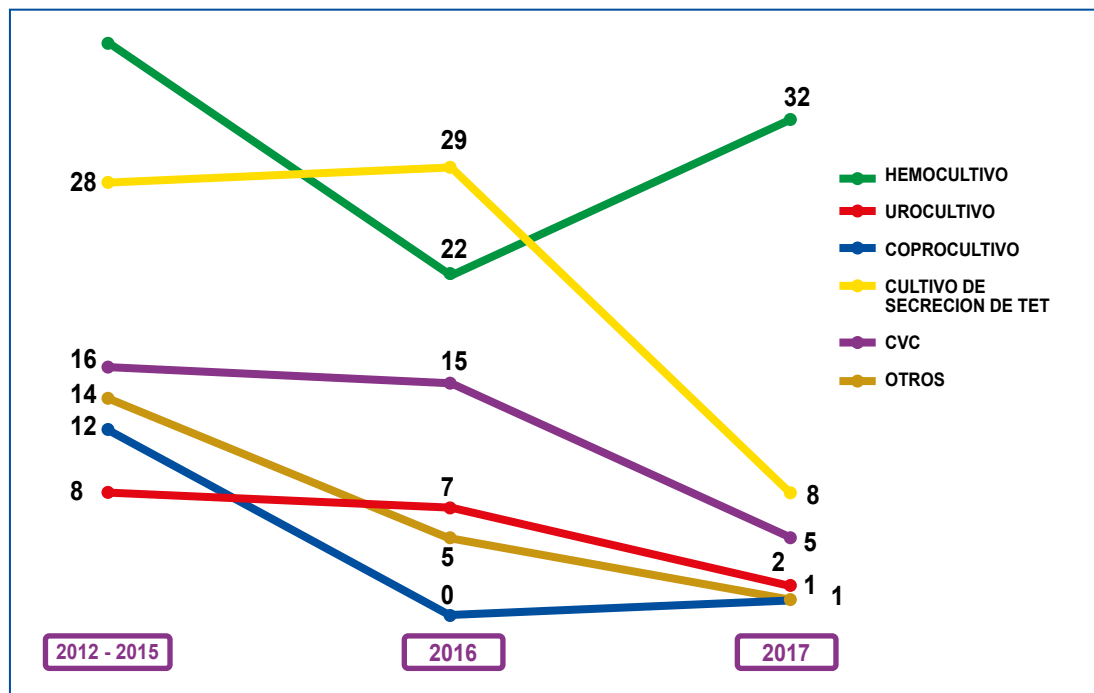
Durante el período de estudio ingresaron 116 pacientes; 37% (43 casos) del total requirió métodos invasivos como TET, VM, CVC y sonda vesical.

El 51.7% (60 pacientes) fueron del sexo femenino; la mayoría en el rango etario de 1 mes a 2 años, representando el 70.7% (82 casos). La mortalidad global fue de 25.7%.

Respecto a los resultados de los cultivos, luego de la implementación de los protocolos, se evidenció una disminución drástica en el número de cultivos positivos en secreción de TET: de 57 positivos en el período 2012-2016, descendieron a 8 en total. Los cultivos positivos de CVC, de 31 descendieron a 5; esa misma tendencia descendente se observó en urocultivos y coprocultivos. Los hemocultivos se mantuvieron sin variación en el tiempo debido a que *Burkholderia cepacia* se mantuvo invariable en los resultados (gráfico 1).

Una disminución similar se observó en los gérmenes aislados; *Klebsiella* fue el germen más frecuente en el período previo a la implementación de los pro-

Gráfico 1.- Métodos de aislamiento de gérmenes nosocomiales:



tolos, para luego de esta acción no ser aislada en ningún cultivo; Enterobacter, el cual era el segundo germen más aislado, redujo su aislamiento a casi ninguno; lo propio se observó en el aislamiento de E. coli, que desapareció en el período posterior a la implementación de las medidas.

Una tendencia similar se observó en gérmenes gram positivos como Staphilococcus y Streptococcus, siendo muy pequeño el número de cultivos donde se aislaron, siendo los gérmenes gram negativos los más importantes en los cultivos.

Candida, el más frecuente en urocultivos de años previos, presentó un descenso importante. Algunos como la Pseudomona aeruginosa, Stenotrophomona maltophyla y el Acinetobacter se mantuvieron con números no significativos, pero permanecieron en la unidad con el paso de los años. La Burkholderia cepacia de ser el 3er. germen más frecuentemente aislado pasó a ser el primero, con un aumento en el número reportado de cultivos positivos, siendo la gran mayoría hemocultivos (gráfico 2).

Sin embargo, a pesar que la Burkholderia cepacia presentó un aumento del número de reportes, se ob-

servó un descenso de la mortalidad por este germen, que de 93% de mortalidad en el período 2012-2015, descendió a 12% (4 de 33 pacientes) en la gestión 2016 y 22% (8 de 37 pacientes) en la gestión 2017 (gráfico 3).

En la gestión 2016 ingresaron 152 pacientes a la unidad de cuidados intensivos y 32.2% de los pacientes se infectó; en la gestión 2017, con la aplicación de los protocolos Bacteriemia Zero y Neumonía Zero, disminuyó un 12.2 % el número de pacientes infectados (gráfico 4).

Discusión:

Previo a la implementación de los protocolos en nuestra UTIP, se registró una alta mortalidad por los tres gérmenes más comunes que producían las IAAS; es así que en los pacientes que presentaban infecciones por Burkholderia la mortalidad ascendía a 93%, los pacientes con infecciones causadas por Enterobacter presentaban una mortalidad del 45% y la Klebsiella era causante del 25% de los pacientes que fallecían²; esto llevó a la toma de decisiones

Gráfico 2.- Gérmenes nosocomiales más frecuentes en la UTIP:

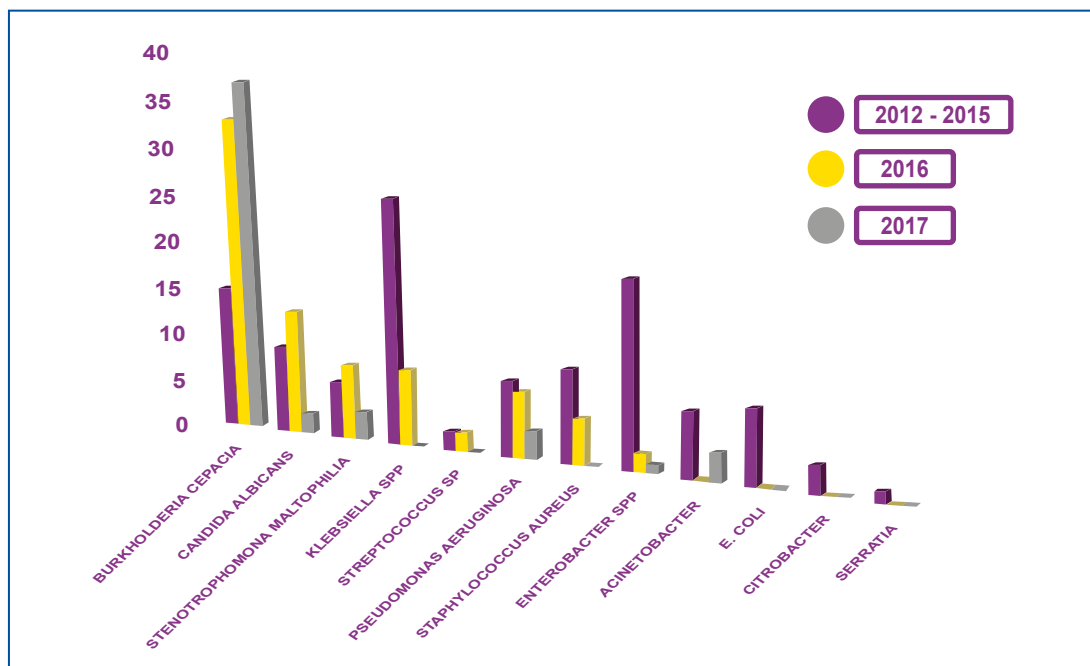


Gráfico 3.- Mortalidad asociada a Burkholderia cepacia:

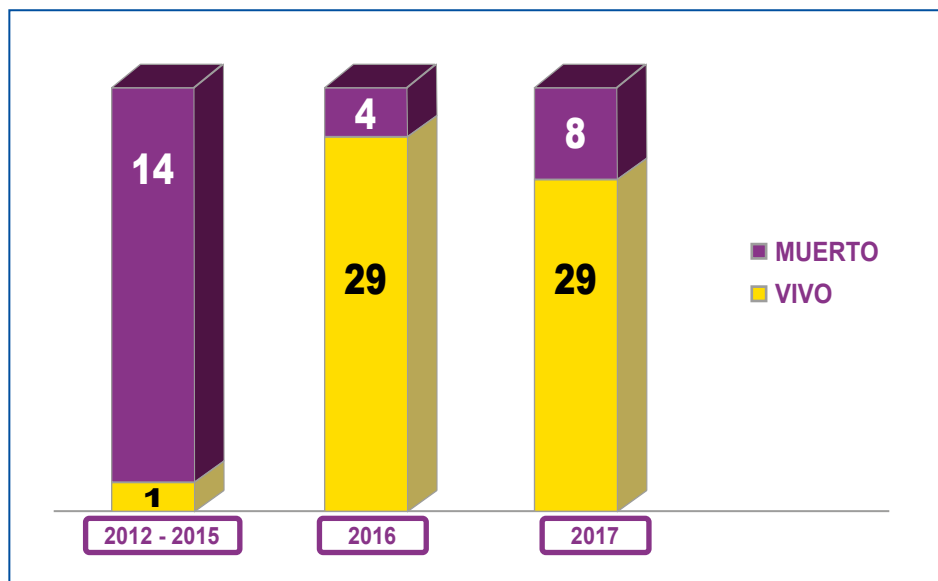
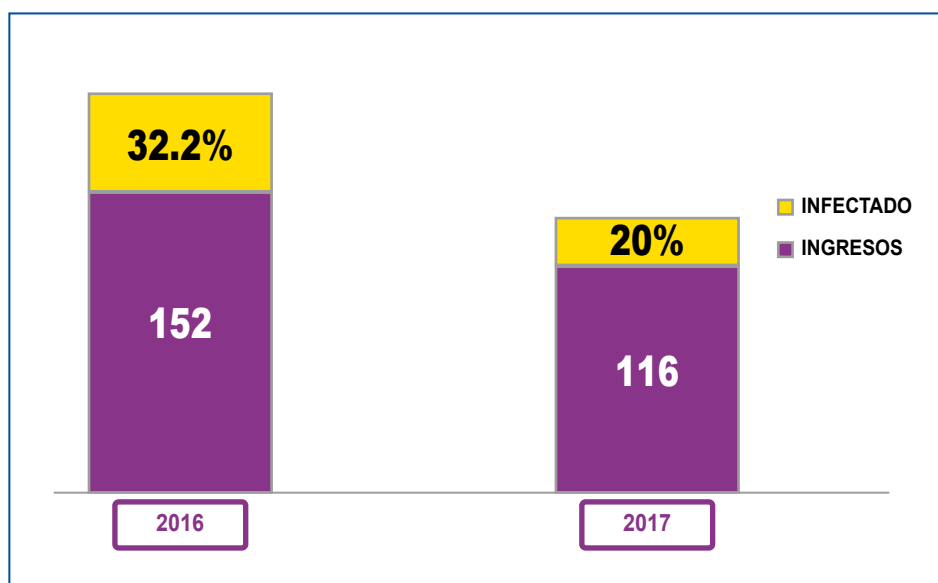


Gráfico 4.- Pacientes infectados en la UTIP:



para disminuir por una parte las IAAS y por otra la mortalidad asociada a las mismas. Bacteriemia zero es un protocolo cuyo objetivo es prevenir las infecciones asociadas a los CVC⁴ y Neumonía Zero es el protocolo para la prevención de NAV⁵. Aun cuando los protocolos son específicos vimos por conveniente y siguiendo la directriz del trabajo previo, medir los resultados en cultivos de otras procedencias, ya que nuestro objetivo desde el primer momento de realizar el trabajo desde el año 2015 era conocer

cuáles los gérmenes más frecuentes en la UTIP y su sensibilidad antibiótica.

Ambos protocolos tienen como acción común el lavado de manos, entrenamiento del personal, uso de guantes y mascarilla³⁻¹⁰; también hay pasos específicos para cada protocolo, por ejemplo en el caso de CVC, asepsia y antisepsia prolija del lugar de inserción, desinfectar conectores cada vez que se administren medicamentos, remover catéteres que no son necesarios lo antes posible^{6,7,11,12}, en este último

punto Gálvez et al., en un estudio en Chile, demostraron en pacientes adultos en UCI la existencia de 10.4% de CVC y 19.2% de sonda vesical permanente, a pesar de no tener indicación médica¹³.

Una estrategia plausible es el uso de ecografía para guiar la inserción de los CVC, lo que permitiría disminuir los intentos de colocación de los mismos¹¹; en nuestra unidad contamos con este recurso y hacemos uso del mismo aunque no de manera permanente. Cuando analizamos nuestros resultados, evidenciamos un descenso de cultivos positivos que procedían de muestras de sangre del CVC y de la punta de catéter de 31 a 5 (de un 16% en el período de 2012-2016, a 10% luego de la aplicación de las medidas).

En el caso del protocolo para la prevención de NAV⁵, existen también pasos referente a la manipulación de la vía aérea, por ejemplo: limitar la aspiración de secreciones faríngeas¹⁴, elevación de la cabecera de la cama entre 30 a 45°^{14,15}; en un metaanálisis de 3 estudios clínicos se demostró la eficacia de esta maniobra en la prevención de la NAV^{14,16}.

El evitar la intubación haciendo uso de la ventilación no invasiva (VNI) es eficaz en la disminución de la NAV; en un metaanálisis de 12 estudios la tasa de neumonía con VNI frente a VM fue de 2% vs. 10%¹⁴. Cuando el uso de TET se hace necesario y por ende la VM, ensayos de respiraciones espontáneas para lograr más rápido la extubación pueden ser medidas que ayuden a disminuir la presencia de infecciones^{15,17}. En nuestro estudio no se pudo aplicar el paso 4 del protocolo Neumonía Zero (control y mantenimiento de la presión del neumo-taponamiento >20 cm H₂O)⁵, debido a la falta del equipo necesario; tampoco se efectuaron otras medidas sugeridas como aspiración de secreciones subglóticas y descontaminación digestiva; la primera porque no contamos con todo el instrumental, la segunda por la falta de acceso a los medicamentos con la que se realiza la misma. Aunque la descontaminación digestiva disminuye la NAV y la mortalidad por esta causa, su uso no se ha generalizado por su aplica-

ción compleja, su costo y el riesgo siempre latente de posible aparición de resistencias^{16,17}. Aun cuando no logramos realizar todos los pasos del protocolo Neumonía Zero se logró un descenso del número de cultivos positivos procedentes de secreciones a través del TET de 57 a 8 (de un 29.5% del total en el período 2012-2016 a 16.3% posterior a la aplicación del protocolo).

La aplicación de ambos protocolos logró que se reduzcan drásticamente los casos de infecciones por *Klebsiella* y *Enterobacter*, que eran los gérmenes más frecuentes, así como gérmenes gram positivos que también producían infecciones en pacientes que tenían algún dispositivo invasivo; sin embargo, en cuanto a los hemocultivos el objetivo de disminuir su porcentaje no se consiguió, habiendo un aumento en el reporte (de 30.5% en las gestiones 2012-2016 a 65% en el período de estudio), siendo la gran mayoría de los cultivos positivos debido al aislamiento de *Burkholderia cepacia*; germen gram negativo resistente a varios antibióticos, de difícil control entre otros aspectos por su capacidad de sobrevivir en ambientes húmedos y en condiciones nutricionales mínimas que favorecen la colonización de sistemas de ventilación y el contacto con las barreras epiteliales; se proponen como vías principales de ingreso de la bacteria a la sangre, el tracto respiratorio y la inoculación directa a través de líneas venosas¹⁸.

La eficacia de ambos protocolos no está en discusión, la literatura médica es amplia en ejemplos de ello; Resar et al., en un estudio multicéntrico, demostraron una reducción media de NAV del 44.5% en las UCI que presentaron adherencia a las medidas¹⁷; Hernández et al. realizaron un estudio piloto en un hospital pediátrico, logrando disminuir la incidencia de NAV de 13.85 por 1.000 días-ventilador a 4.3 por 1.000 días-ventilador¹⁶; Álvarez et al. en un estudio realizado en 181 UCI españolas durante 21 meses y con el protocolo Neumonía Zero, demostraron una reducción de la incidencia de 9.38 episodios a 4.34 por cada 1.000 días de VM; la magnitud de la reducción fue progresiva a lo largo

del tiempo, lo que sugiere que la aplicación sostenida de las medidas aumenta su impacto clínico¹⁹; en otra publicación se reportó una disminución del 59% en aquellas unidades que habían cumplido más del 95% de las medidas propuestas⁵. Lo propio sucede con los reportes de prevención de infecciones de CVC; en España, con la participación del 68% de las UCI del país en el programa Bacteriemia Zero, se logró una reducción del 50% en la tasa de bacteriemia asociada a CVC, en un período de 2 años⁸; en Catalunya, en un período de 18 meses, con la participación de 36 de 39 UCI en la región, se logró reducir la tasa de bacteriemia en más del 40%⁹; Pronovost et al. reportaron una reducción prácticamente total de las infecciones asociadas a CVC en 103 Unidades de Cuidados Intensivos, durante 4 años, en el estado de Michigan con la aplicación de medidas preventivas^{4,20}.

Nuestro estudio demuestra una reducción global de infecciones del 12.2% en pacientes ingresados en UCI, en 2 años consecutivos. Un resultado secundario, pero muy importante de nuestro estudio, es la reducción de la mortalidad en pacientes con IAAS, notoria en aquellos que cursaban con infecciones por Burkholderia, que de 93% de mortalidad disminuyó a una media de 17% en los años 2016-17, debido a que una vez conocida la sensibilidad antibiótica (dato que monitorizamos de forma permanente) el tratamiento se hace dirigido a este germen en aquellos pacientes en los que se sospecha de una IAAS, 48 horas posteriores a su ingreso en la UTIP.

Para concluir es importante recalcar algunos puntos; la participación del personal de enfermería es crucial para la efectividad de los protocolos, siendo necesaria la capacitación de todo el personal de manera permanente y enfatizando la adhesión hacia las medidas^{1,11,21}, implementar listas de verificación para el cumplimiento de los protocolos^{10,11,15}, establecer y reforzar medidas de vigilancia que nos permitan conocer además adecuadamente la estructura con la que contamos, el personal que realiza

las diferentes labores, canales de comunicación y detección de problemas, entre otros^{13,22}.

A pesar de que los resultados con la implementación de los protocolos son inferiores a los reportados en la literatura médica, en nuestro contexto y realidad son muy importantes, pues nos permiten diseñar estrategias de prevención de IAAS en nuestra institución, siempre tomando en cuenta nuestra realidad de ser un hospital público; mantener y mejorar en el tiempo estas medidas, además de conocer los gérmenes más frecuentes y su sensibilidad antibiótica que permite un tratamiento dirigido, evitando el uso de antibióticos que no serían los adecuados de no conocer este dato y sin duda aumentan la morbimortalidad de los pacientes, de tal manera que nos permitimos recomendar que en las instituciones se hagan este tipo de esfuerzos que mejoran la calidad de atención en salud.

Referencias bibliográficas:

- 1) Jordan I, Bustinza A, Concha J, Gil J, de Carlos J, Téllez C. Estudio multicéntrico nacional sobre la infección nosocomial en la UCIP. *An Pediatr (Barc)* 2014; 80 (1): 28-33.
- 2) Céspedes M, Velasco Z. Gérmenes más frecuentes en infecciones asociadas a la atención en salud en la UTI pediátrica. *Rev Cient Cienc Med* 2017; 20 (1): 20-25.
- 3) Salazar V. Infecciones intrahospitalarias. *Rev Soc Bol Ped* 2012; 51 (3): 187-90.
- 4) Protocolo Prevención de las Bacteriemias Relacionadas con Catéteres Venosos Centrales (BRC) en las UCI españolas. *Semicyuc*. 2011.
- 5) Protocolo de prevención de las neumonías relacionadas con ventilación mecánica en las UCI españolas. *Semicyuc*. 2011.
- 6) Timsit J, Baleine J, Bernard L, Calvino S, Darmon M. Expert consensus-based clinical practice guidelines management of intravascular catheters in the intensive care unit. *Ann Intensive Care* 2020; 10 (1): 118.
- 7) Apfelbaum J, Rupp S, Tung A, Connis R, Domino K, Grant M et al. Practice Guidelines for Central Venous Access. American Society of Anesthesiologists Task Force on Central Venous Access. *Anesthesiology* 2020; 132: 8-43.

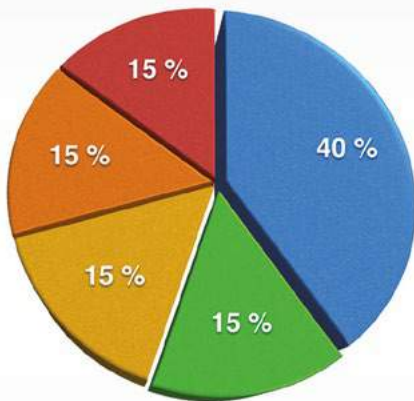
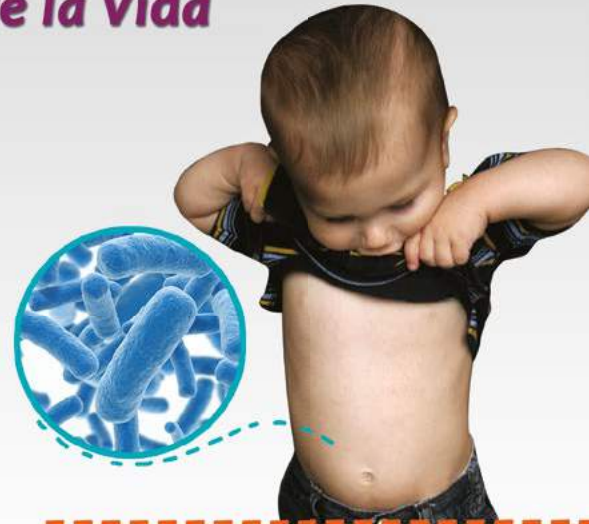- 8) Ferrer C, Almirante B. Formación médica continuada: Infección nosocomial. Fundamentos y actuación clínica Infecciones relacionadas con el uso de los catéteres vasculares. *Enferm Infecc Microbiol Clin* 2014; 32 (2): 115-124.
- 9) Álvarez F, Oliva G, Ferrer J, Riera A, Palomar M et al. Resultados de la aplicación del proyecto Bacteriemia Zero en Catalunya. *Med Clin (Barc)* 2014; 143 (Supl 1): 11-16.
- 10) Sagana R, Hyzy R. Achieving Zero Central Line – associated Bloodstream Infection Rates in Your Intensive Care Unit. *Crit Care Clin* 2013; 29 (1): 1-9.
- 11) Blanco M, Balasini C, Cremona A, Cornistein W, Aguirre L et al. Comité de Infectología Crítica, Sociedad Argentina de Terapia Intensiva. Actualización en infecciones asociadas a catéteres venosos centrales. *Rev Arg Ter Intens* 2019; 36 (3): 26-32.
- 12) Delpiano L. Neumonía asociada a ventilación mecánica en niños. *Neumol Pediatr* 2008; 3 (2): 160-164.
- 13) Gálvez R, Berasain A, Luengo C, Cifuentes M, Tobar E et al. Adherencia médica a las indicaciones de procedimientos invasores en la unidad de pacientes críticos de un hospital universitario. *Rev Chilena Infectol* 2014; 31 (5): 52-53.
- 14) Ortiz G, Dueñas C, Garay M. Neumonía asociada a la ventilación mecánica: prevención, diagnóstico y tratamiento. *Acta Colomb Cuid Intensivo* 2015; 15 (4): 312-321.
- 15) Patchen E. Prevention of Hospital-Acquired Infections. *Surg Infect* 2016; 17: 422-426.
- 16) Hernández H, Castañeda J, Lucas M, Rosas A, Aparicio G et al. Prevención de neumonía asociada a ventilación con paquete de verificación en la Unidad de Cuidados Intensivos. *Acta Pediatr Mex* 2016; 37 (6): 322-327.
- 17) Diaz E, Lorente L, Valles J, Rello J. Puesta al día en Medicina Intensiva. El enfermo crítico con enfermedad grave. Neumonía Asociada a la ventilación mecánica. *Med Intensiva* 2010; 34 (5): 318-324.
- 18) Cardoso G, De Colsa A, Zepeda G, Arzate P, Gonzáles N. Manifestaciones clínicas y factores de riesgo para bacteriemia por *Burkholderia cepacia* en niños. *Enf Infecc Pediatr* 2007; 20-21 (80): 92-98.
- 19) Álvarez F, Palomar M, Sánchez M, Martínez M, Álvarez J et al. Prevention of Ventilator-Associated Pneumonia: The Multimodal Approach of the Spanish ICU “Pneumonia Zero” Program. *Crit Care Med* 2018; 46 (2): 181-188.
- 20) Pronovost P, Needham D, Berenholtz S, Sinopoli D, Chu H et al. An Intervention to Decrease Catheter-Related Bloodstream Infections in the ICU. *N Engl J Med* 2006; 355: 2725-2732.
- 21) Dumont C, Nesselrodt D. Preventing central line-associated bloodstream infections (CLABSI). *Nursing* 2012; 42 (6): 41-46.
- 22) Lombardo E, Hernández H, Orozco H, Soto E, Haro A et al. Vigilancia epidemiológica en el Servicio de Terapia Intensiva de un hospital pediátrico de tercer nivel. *Acta Pediatr Mex* 2011; 32 (4): 209-212.

BagoVital®

Probióticos Digest

El Probiótico que protege la Vida

- ▶ Son Probióticos de origen humano específicamente adaptados a la microbiota intestinal de lactantes y niños.
- ▶ Tiene la mayor concentración de Probióticos (UFC), otorga efectiva y completa colonización de *Bifidobacterias* y *Lactobacillus*, restaura de esta forma el equilibrio de la microbiota intestinal.



1 sobre contiene :

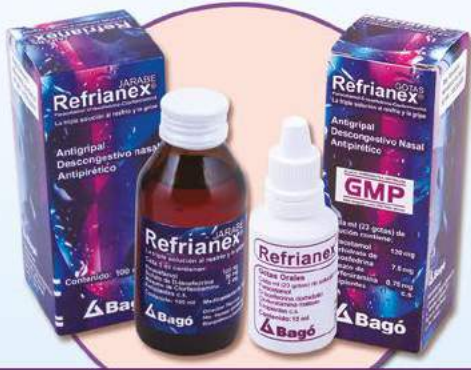<i>Lactobacillum rhamnosus</i>	$1,32 \times 10^9$
<i>Bifidobacterium infantis</i>	$0,5 \times 10^9$
<i>Bifidobacterium lactis</i>	$0,5 \times 10^9$
<i>Bifidobacterium bifidum</i>	$0,5 \times 10^9$
<i>Bifidobacterium longum</i>	$0,5 \times 10^9$

TOTAL (UFC) $3,32 \times 10^9$

DOSIFICACIÓN

- ▶ En niños, se recomienda disolver el contenido de un sobre en papilla, sopa o yogur, 1 o 2 veces/día. En adultos disolver en leche, jugo u otro líquido (mezclar hasta que se disuelva totalmente el producto).
- ▶ Se puede administrar el contenido de un sobre directamente a la boca (a partir de los 4 años).
- ▶ Tomar durante el proceso infeccioso o durante el tratamiento con antibiótico.





RefrianeX®



GOTAS Y JARABE

“La TRIPLE SOLUCIÓN para la gripe y el resfrío”

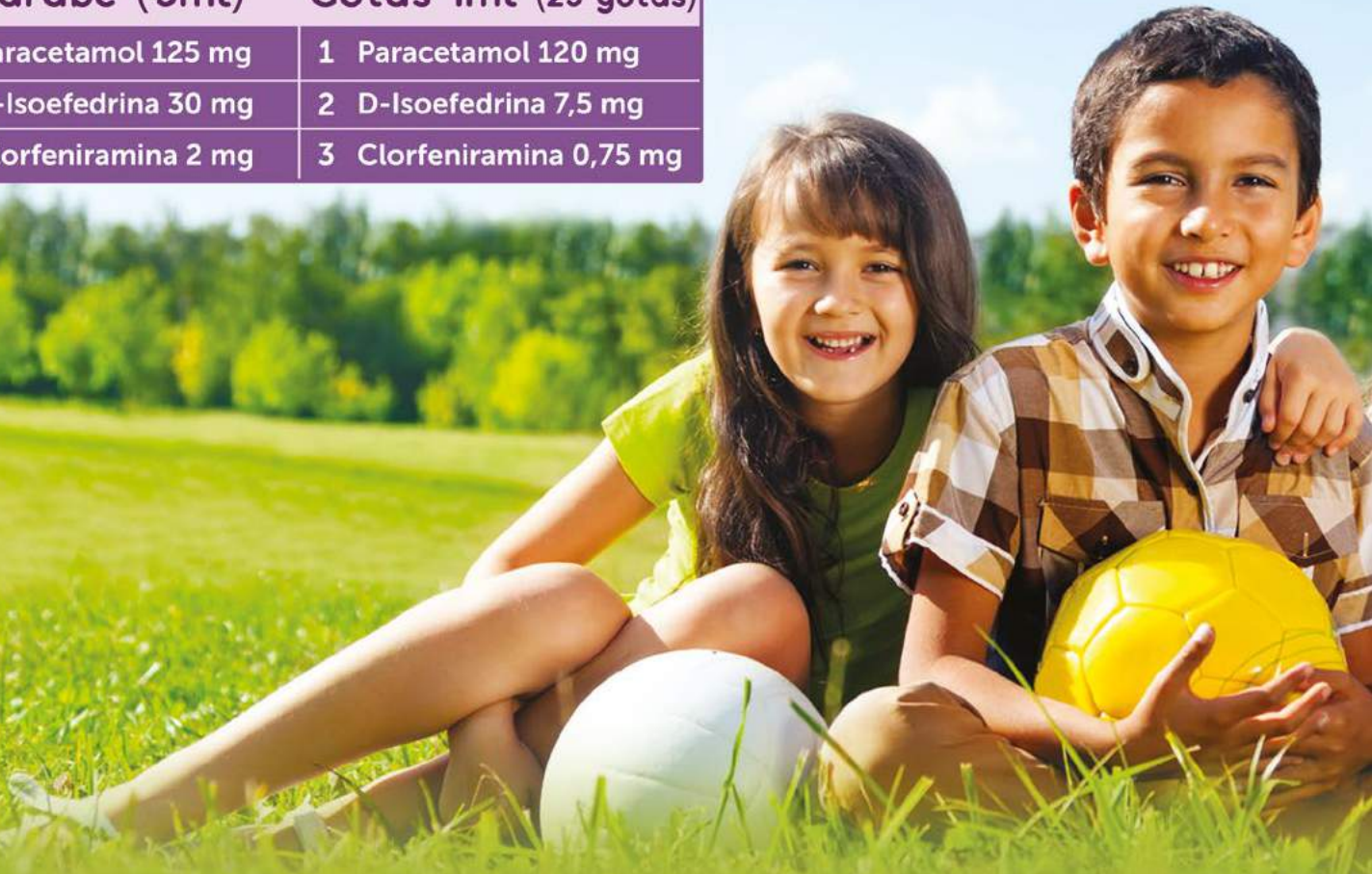**PARA ALIVIAR LA GRIPE Y EL RESFRÍO
TAN SOLO SE REQUIEREN 3 COMPONENTES**

Jarabe (5ml)

Gotas 1ml (23 gotas)

- 1 Paracetamol 125 mg
- 2 D-Isoefedrina 30 mg
- 3 Clorfeniramina 2 mg

- 1 Paracetamol 120 mg
- 2 D-Isoefedrina 7,5 mg
- 3 Clorfeniramina 0,75 mg



RefrianeX cuenta con una óptima concentración de Paracetamol el antipirético, analgésico más selectivo a nivel de la COX-3. Brinda de esta forma eficacia y seguridad en el alivio del dolor y la fiebre infantil.



RefrianeX gracias a la presencia de Clorfeniramina en su formulación, produce un importante bloqueo histamínico que permite controlar las secreciones, estornudos y picazón de nariz, ojos y garganta.



RefrianeX por contener Pseudoefedrina, asegura una efectiva y total descongestión, favoreciendo de esta forma la normal respiración en su pequeño paciente.



CASO CLÍNICO

Quilotórax congénito

Congenital chylothorax

Dra. Cynthia Thellaeche Cortez^(*), Dra. Midiala Cervantes Mederos^(**)

Resumen:

Presentamos el caso clínico de un recién nacido atendido en el Hospital Roberto Galindo Terán de Cobija, con el diagnóstico de quilotórax congénito. Describimos el manejo y la evolución del paciente; al ser una patología muy infrecuente, se siguió una terapia referida en revisiones bibliográficas recientes; nuestro paciente recibió tratamiento médico; no requirió manejo quirúrgico para la resolución del quilotórax congénito.

Palabras clave:

Rev Soc Bol Ped 2021; 59 (2): 76 - 9: Quilotórax congénito, diagnóstico prenatal, síndrome de Down.

Introducción:

El quilotórax congénito es definido como la acumulación de linfa en la cavidad pleural; es una patología poco frecuente; en ocasiones un hallazgo radiológico en el distrés respiratorio del recién nacido^(1,2).

En la actualidad mediante eco doppler, es posible el diagnóstico prenatal^(3,4). La vigilancia ecográfica de la gestante permite su identificación y descarta la hipótesis de traumatismo obstétrico como etiología.

El diagnóstico prenatal ayuda a programar la conducta obstétrica a seguir y la rápida actuación neonatal respecto a reanimación y evacuación del líquido pleural, facilitando la expansión pulmonar neonatal⁽⁵⁾.

Abstract:

We present the clinical case of a newborn treated at the Roberto Galindo Terán Hospital of Cobija, with the diagnosis of congenital chylothorax. We describe the management and evolution of the patient. Being a very infrequent pathology, a therapy referred to in recent bibliographic reviews was followed; our patient received medical treatment; he did not require surgical management to resolve the congenital chylothorax.

Keywords:

Rev Soc Bol Ped 2021; 59 (2): 76 - 9: Congenital chylothorax, prenatal diagnosis, Down syndrome.

Se sabe que en la mayoría de los casos el quilotórax viene asociado a malformaciones congénitas, trisomía 21 y presencia de hidrops^(6,7,8,9).

En el manejo terapéutico postnatal existen conductas conservadoras con el fin de mantener la normalidad hemodinámica y el equilibrio iónico proteico, basadas en drenaje pleural, reposición de volemia, ventilación mecánica, nutrición parenteral total y alimentación con ácidos grasos de cadena media⁽¹⁰⁾. Las conductas intervencionistas comprenden técnicas de ligadura del conducto torácico o derivaciones pleuro-peritoneales^(11,12); éstas son indicadas cuando se evidencia una mala respuesta al tratamiento conservador^(4,5).

(*) Médico pediatra. Hospital Universitario Roberto Galindo Terán. Cobija, Bolivia.

(**) Pediatra neonatóloga. Cobija, Bolivia.

Conflicto de intereses: Los autores indican que el presente trabajo no tiene conflicto de intereses.

Artículo aceptado el 11/02/21.

El pronóstico del niño con quilotórax congénito dependerá de la intensidad y localización uni o bilateral del derrame pleural, del grado de compromiso del desarrollo pulmonar, de la asociación con malformaciones, de la presencia de hidrops y de recidiva del derrame.

Caso clínico:

Presentamos el caso clínico de un recién nacido de sexo masculino; nació por cesárea realizada por ruptura prematura de membranas, más de 24 horas y bradicardia fetal. Neonato pretérmino, hipotónico, bradicárdico, Apgar 3 al minuto, frecuencia cardíaca 60 por minuto, cianótico, llanto ausente. Se inició protocolo RCP neonatal avanzada; intubación endotraqueal, administración de adrenalina y bicarbonato; transferido a la Unidad de Cuidados Intensivos Neonatales.

Antecedentes maternos: primigesta de 20 años de edad, con dos controles prenatales en un centro de salud de su zona; toxoplasmosis en el segundo trimestre de embarazo, la cual no recibió tratamiento.

El examen físico de ingreso evidenció mal estado general, cianosis, hipotonía muscular, frecuencia cardíaca de 120 latidos por minuto, saturación de oxígeno de 92%; se conectó a ventilador mecánico; la auscultación pulmonar evidenció una disminución marcada del murmullo vesicular en hemitórax derecho y ruidos transmitidos. Ruidos cardíacos rítmicos, sin soplos audibles. Leve distensión abdominal, hígado a 3 cm del reborde costal. Por otro lado, estigmas del síndrome de Down. ica R. FERNANDO tia con disminucion del flujo pulmonar.sis en el paciente tratado.

Diagnósticos de ingreso: Recién nacido pretérmino de 35 semanas, bajo peso, depresión moderada al nacer, neumonía congénita, derrame pleural, síndrome de Down.

Se inició tratamiento en base a ventilación mecánica en modo SIMV, ayuno más sonda orogástrica caída libre, antibioticoterapia de primera línea (ampicili-

na y gentamicina), colocación de onfalocclisis, inicio de drogas vasoactivas (dopamina y dobutamina), bicarbonato, solución salina al 0.9%.

Laboratorio: hematocrito, 55%; hemoglobina, 17.7 g/dL, leucocitos de 11.900/mm³, a predominio de segmentados (72%), recuento plaquetario normal, PCR de mg/dl, glucemia normal, gasometría arterial: acidosis metabólica compensada.

Radiografía de tórax: Disminución de la transparencia en todo el campo pulmonar derecho, sin broncograma aéreo, 8 espacios intercostales, con borramiento de ángulo cardiofrénico derecho.

Ecografía abdominal: colección líquida por encima del hemidiafragma derecho, diagnosticándose derrame pleural derecho (figura 1).

Se realizó pleurotomía, obteniendo líquido seroso de color anaranjado, en cantidad de 100 mL aproximadamente, dejando un sello de agua (figura 2).

Reporte del citoquímico del líquido pleural: Color anaranjado, opalescente, pH de 9, densidad 1.1010, glucosa 103 mg/dL, proteínas 2.5 g/dL, leucocitos 1.000 cel/mm³, linfocitos 95%. Cultivo negativo a las 48 horas.

Serología para toxoplasmosis: IgG 33.9 UI/L, IgM 0.77 UI/L.

El paciente se mantuvo en ventilación mecánica por 5 días, después pasó a CPAP nasal y casco cefálico, permaneciendo con el drenaje torácico por 21 días.

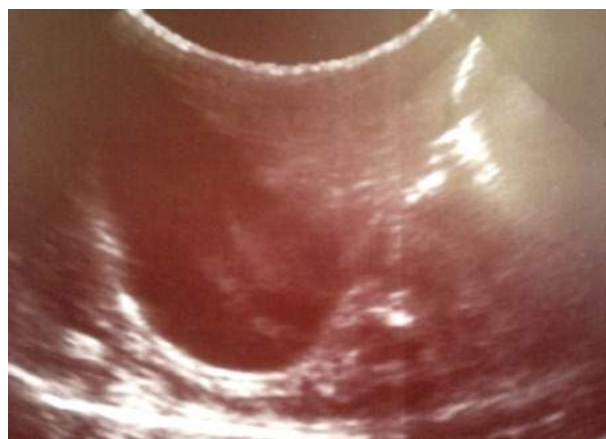

Figura 1.- Ecografía.- Derrame pleural derecho.



Figura 2.- Líquido seroso de color anaranjado.

Una vez colocado el drenaje torácico, confirmando el diagnóstico por las características del líquido seroso anaranjado, se inició alimentación parenteral total; lípidos, 1g/kg/día, incrementándose de manera progresiva hasta 3.5g/ kg/día.

El tercer día de vida se inició alimentación enteral con leche materna, evidenciando el cambio en las características del líquido anaranjado a un líquido de aspecto lechoso -linfa- (figura 3).



Figura 3.- Líquido lechoso - linfa.

Se administraron antibióticos según protocolo, llegando a utilizar imipenem, ceftazidima y fluconazol, permaneciendo internado por 29 días.

En el seguimiento por consulta externa se evidenció un soplo sistólico III/VI, diagnosticándose comunicación interventricular (CIV); se indicó furosemida y digoxina.

El estudio cromosómico confirmó trisomía 21 por translocación.

Discusión:

El quilotórax congénito, patología poco frecuente en el período neonatal, está experimentando modificaciones respecto a su manejo, principalmente desde la puesta en marcha del diagnóstico prenatal⁽⁷⁾.

Si bien los autores están de acuerdo con los criterios de diagnóstico, existen divergencias terapéuticas respecto al momento de actuar y el cómo, tanto prenatalmente como en el período neonatal.

La controversia suscitada entre tratamiento conservador o quirúrgico en el neonato, parece inclinarse por el primero siempre que el volumen de líquido pleural drenado no supere 100 cc/día y se mantenga el equilibrio iónico-proteico mediante nutrición parenteral total, ya que este tipo de alimentación reduce el flujo del conducto torácico, contribuyendo al cierre de la fistula.

En los casos en los que el tratamiento conservador no es eficaz, las últimas tendencias quirúrgicas son las derivaciones pleuro-peritoneales⁽¹⁾.

El control ecográfico de la gestante permite la detección de quilotórax fetal, descartando la hipótesis de traumatismo obstétrico en su etiología.

El hallazgo de hidrotórax fetal debe conducir a un estrecho control de bienestar fetal, a la programación de la conducta obstétrica y la actuación perinatal inmediata en sala de partos, respecto a reanimación neonatal y evacuación del líquido pleural^(9,10).

En nuestro paciente el diagnóstico prenatal fue derrame pleural unilateral; al no existir bienestar fetal se interrumpió el embarazo prematuramente, precisando maniobras de reanimación neonatal; la punción pleural diagnóstico-terapéutica se efectuó en la unidad de hospitalización.

La nutrición parenteral contribuyó a la evolución favorable del niño, permitiendo prolongar el período de dieta, reponiendo los componentes perdidos por la evacuación del líquido pleural.

Deberemos tener presente que la ingesta de agua puede aumentar un 20% el flujo basal del conducto torácico (1.3 cc/kg/h); una comida grasa aumenta 10 veces dicho flujo⁽¹²⁾.

La mortalidad elevada descrita en algunas series de quilotórax, puede disminuirse con el diagnóstico prenatal, valorando las ventajas y desventajas de un parto prematuro o intervención fetal para evitar o paliar la hipoplasia pulmonar; la decisión deberá ser multidisciplinaria entre los equipos obstétrico, neonatal y de cirugía pediátrica.

Es llamativa la alta incidencia (60%) de trisomía 21 asociada a quilotórax congénito^(2,3). Sólo este tipo de cromosopatía ha sido detectada, no otro tipo de alteración cromosómica o malformaciones linfáticas descritas en la literatura^(4,5).

En nuestro paciente, contribuyó mucho a la evolución favorable, el que no haya manifestado descompensación hemodinámica, por la cardiopatía durante el manejo del quilotórax, sino después del cierre del conducto torácico, quizás como un juego de las presiones pulmonares y cardíacas.

Referencias bibliográficas:

- 1) Pallas C, Bustos G, Barrio M, Martín M, Medina M, Salcedo A. Spontaneous chylothorax: seven cases of prenatal diagnosis. *An Esp Pediatr* 1989; 30 (1):19-22.
- 2) Arena J, Rey A, Albisu J. Spontaneous neonatal chylothorax. Apropos of 5 cases. *An Esp Pediatr* 1984; 20 (1): 49-54.
- 3) Echeverría J, Benito A, Arena J, Collado V, Rey A. Quilotórax congénito. *An Esp Pediatr* 1998; 49: 161-164.
- 4) Harrison M, Adzick N. The fetus as a patient. Surgical considerations. *Ann Surg* 1991; 213: 279-91.
- 5) Jernite M, Donato L, Favre R, Haddad J, Esposito M, Messer J. Medical treatment of chylous effusions in newborn infants. *Arch Fr Pediatr* 1992; 49 (9): 811-4.
- 6) González J, García B, Burgueros M, García L. Quilotórax congénito y quilotórax postoperatorio en el período neonatal. *An Esp Pediatr* 1992; 36: 109-114.
- 7) González N, Arribas E, Alvarez E, Alvarado F. Quilotórax en el postoperatorio de cirugía cardíaca. *Pediatrka* 1996; 16: 17-20.
- 8) Puntis J, Roberts K, Handy D. How should chylothorax be managed? *Arch Dis Child* 1987; 62: 593-596.
- 9) Hagay Z, Reece A, Roberts A, Hobinns J. Isolated fetal pleural effusion. A prenatal management dilemma. *Obstet Gynecol* 1993; 81: 147-152.
- 10) Ngan H, Fok M, Wong J. The role of lymphography in chylothorax following thoracic surgery. *Br J Radiol* 1988; 61 (731): 1032-6.
- 11) Hamada H, Fujita K, Kubo T, Iwasaki H. Congenital chylothorax in a trisomy 21 newborn. *Arch Gynecol Obstet* 1992; 252: 55-58.
- 12) Masson P, Fayon M, Lamireau T, Llanas B, Lacombe D, Taïeb A et al. Unusual form of Noonan syndrome. *Pediatric* 1993; 48:59-62.

CASO CLÍNICO

Granuloma laríngeo postintubación

Post-intubation laryngeal granuloma

Dr. Ramiro Cabrera Meneses^(*), Dr. Mario Ronald Pérez Martínez^(**)

Resumen:

Los granulomas laríngeos son lesiones benignas localizadas en el tercio posterior de la glotis, sobre todo, a nivel de la apófisis vocal del cartílago aritenoides. Típicamente se asocian a tres factores etiológicos: intubación endotraqueal, uso inapropiado de la voz y/o reflujo gastroesofágico. La formación de un granuloma laríngeo post intubación es una complicación tardía relacionada con lesión por intubación. Es poco frecuente en el niño, en especial, si el período de intubación es corto. Generalmente, es unilateral y produce disfonía, sensación de cuerpo extraño faríngeo y tos. El tratamiento consiste en la escisión quirúrgica cuando la lesión es pediculada o causa compromiso respiratorio. Se describe el caso clínico de un lactante menor atendido con el diagnóstico de laringotraqueitis moderada, sin respuesta a la medicación de rescate, con evolución desfavorable; el paciente ingresó a terapia intensiva pediátrica, se aisló vía aérea con dificultad; durante su internación, se extubó inadvertidamente en tres oportunidades, con dificultad respiratoria persistente. En la videobroncoscopia se evidenció granuloma laríngeo y se procedió a la exéresis del mismo. El paciente se recuperó lentamente, con evolución clínica favorable.

Palabras clave:

Rev Soc Bol Ped 2021; 59 (2): 80 - 4: granuloma laríngeo, laringotraqueitis, intubación endotraqueal.

Introducción:

Granuloma, úlcera o paquidermia de contacto, son términos usados para referirse a una lesión inflamatoria localizada en el tercio posterior de la cuerda

Abstract:

Laryngeal granulomas are benign lesions located in the posterior third of the glottis, especially at the level of the vocal process of the arytenoid cartilage. They are typically associated with three etiological factors: endotracheal intubation, inappropriate use of the voice and / or gastroesophageal reflux. Post-intubation laryngeal granuloma formation is a late complication related to intubation injury. It is rare in the child, especially if the intubation period is short. Generally, it is unilateral and produces dysphonia, pharyngeal foreign body sensation, and cough. Treatment consists of surgical excision when the lesion is pedunculated or causes respiratory compromise. The clinical case of a minor infant treated with a diagnosis of moderate laryngotracheitis, without response to rescue medication, with unfavorable evolution is described; the patient was admitted to pediatric intensive care, the airway was isolated with difficulty; During his hospitalization, he inadvertently extubated himself three times, with persistent respiratory distress. Videobronchoscopy revealed laryngeal granuloma and it was excised. The patient recovered slowly, with a favorable clinical evolution.

Keywords:

Rev Soc Bol Ped 2021; 59 (2): 80 - 4: laryngeal granuloma, laryngotracheitis, endotracheal intubation.

vocal, específicamente en la zona de la apófisis vocal del cartílago aritenoides. Se han descrito como sus causas: uso inadecuado y abuso de la voz, intubación endotraqueal y reflujo gastroesofágico

(*) Neumólogo infantil. Hospital de Niños Mario Ortiz Suárez. Santa Cruz, Bolivia.

(**) Médico Residente de Pediatría. Clínica Ángel Foianini. Santa Cruz, Bolivia.

Conflicto de intereses: Los autores indican que el presente trabajo no tiene conflicto de intereses.

Artículo aceptado el 15/02/21.

(RGE). Los síntomas más frecuentes son: disfonía, sensación de cuerpo extraño, tos, carraspera y antecedentes de infecciones de vía aérea superior.

Los granulomas por intubación son raros en pediatría. Su incidencia se estima en 1 cada 800-1000 intubaciones traqueales. Son más comunes en la cuarta a quinta década de vida y en el sexo femenino. Se relacionan, con frecuencia, con la intubación prolongada, pero pueden ocurrir después de un período corto de intubación (menos de 48 horas), por lo que la duración de la intubación no es el único factor determinante para la aparición de la lesión. Típicamente, son unilaterales y se localizan en la apófisis vocal del cartílago aritenoides.

El diagnóstico se confirma mediante el examen endoscópico. Cuando la apariencia es típica, la biopsia no es obligatoria. La mayoría no son diagnosticados específicamente y se resuelven sin tratamiento.

El tratamiento quirúrgico está indicado cuando fracasa el manejo conservador, la lesión es voluminosa y causa obstrucción de la vía aérea o cuando la biopsia es necesaria para establecer el diagnóstico.

Caso clínico:

Lactante de 9 meses de edad, sexo masculino, que ingresó al Servicio de Reanimación del Hospital de Niños Mario Ortiz Suarez, presentando un cuadro clínico de aproximadamente 12 horas de evolución, caracterizado por alzas térmicas no cuantificadas, tos seca, disfonía y dificultad respiratoria. La madre lo nebulizó con salbutamol en dos oportunidades, con leve mejoría. El cuadro se exacerbó en horas de la madrugada, con dificultad respiratoria persistente, motivo por el cual la madre acudió a consulta.

Antecedentes: Recién nacido obtenido por cesárea, 38 semanas de edad gestacional, peso de 2.900 g, talla de 51 cm, perímetro cefálico de 35 cm, Apgar 8-9.

Al ingreso: Temperatura, 37.2°C; frecuencia cardíaca, 160/min; frecuencia respiratoria, 70/min; saturación de O₂, 80%.

Antropometría: Peso de 8.700 g, talla de 66 cm, perímetro cefálico de 38 cm.

Examen físico: Piel y mucosas rosadas, húmedas, aleteo nasal, orofaringe eritematosa, cuello cilíndrico simétrico, sin adenopatías palpables, tórax con presencia de retracción xifoidea, intercostal, subcostal, con uso de músculos accesorios, ruidos cardíacos rítmicos, regulares, normofonéticos, taquicárdicos, con entrada de aire disminuido, estridor inspiratorio en ambos campos pulmonares; abdomen semigloboso, blando, depresible, no doloroso a la palpación profunda, ruidos hidroaéreos normoactivos, sin visceromegalias palpables; activo y reactivo a estímulos externos.

Se decidió su internación con el diagnóstico de laringotraqueitis moderada.

Se realizó tratamiento de rescate con adrenalina nebulizada y corticosteroide sistémico en dosis de ataque; durante sus 3 horas de observación el paciente evolucionó desfavorablemente sin mejoría clínica; ingresó al servicio de terapia intensiva pediátrica, donde se decidió aislar vía aérea por laringotraqueitis grave (Taussig 9), dificultad respiratoria marcada, presencia de cianosis, alteración de la conciencia, que no respondió a tratamiento convencional. El paciente presentó una extubación inadvertida, se aisló nuevamente vía aérea por equipo de anestesiología, con videolaringoscopia; el procedimiento se tornó dificultoso, el paciente fue acoplado a asistencia respiratoria mecánica; después de dos días sufre otra extubación inadvertida, por lo cual recurre con dificultad respiratoria marcada, se decidió nuevamente aislar vía aérea con mucha dificultad; se decidió realizar video-broncoscopia, donde se evidenció granuloma laríngeo (figura 1). Se realizó exéresis en misma fecha, con muestra para estudio de anatomía patológica.

El paciente durante su internación presentó neumonía complicada con atelectasia de lóbulo superior derecho, por lo cual recibió tratamiento antibiótico con ceftriaxona cumpliendo 14 días y claritromicina

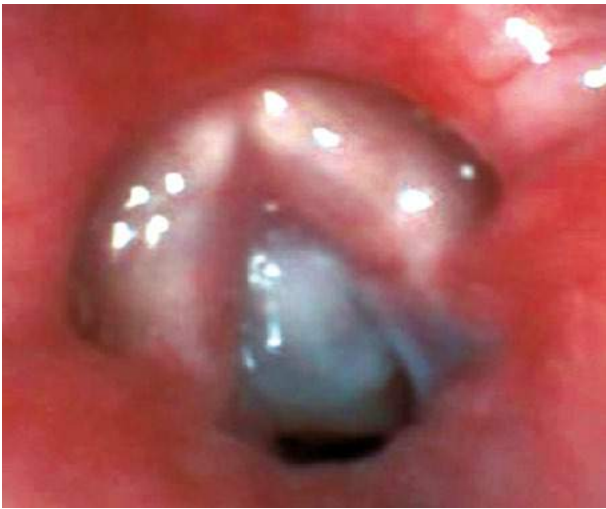

Figura 1.- Granuloma laríngeo.

5 días. Se realizó control endoscópico con broncoscopia, donde se evidenció lesión cicatricial en resolución, sin disminución de la vía aérea e hipersecreción de moco (figura 2).

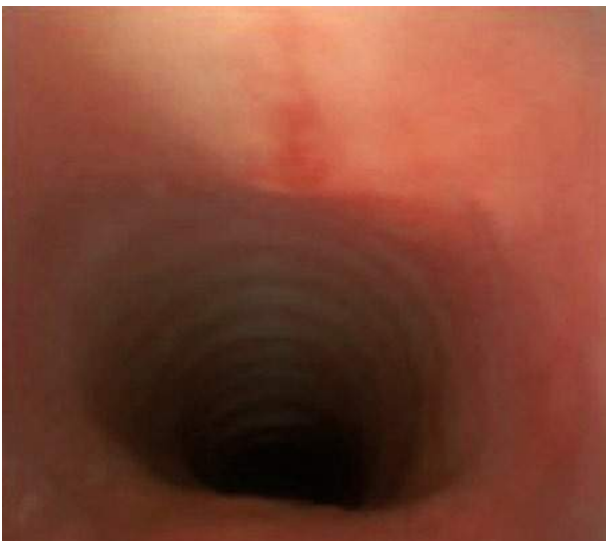

Figura 2.- Lesión cicatricial en resolución.

Por evolución clínica favorable y controles de laboratorio dentro de parámetros normales, se decidió alta hospitalaria con tratamiento ambulatorio y control por consulta externa de neumología.

Discusión:

En el 63% de las intubaciones se producen lesiones laríngeas, entre las cuales se incluyen el eritema, el

edema, la úlcera, el hematoma, la subluxación aritenoides, el laringoespasma, la alteración de la movilidad cordal, la estenosis adquirida y el granuloma. Los sitios más afectados por el tubo endotraqueal son la apófisis vocal de los aritenoides y la región posterior y lateral del cartílago cricoides.

Los factores predisponentes de las lesiones por intubación pueden ser propios del paciente (anomalía congénita de la vía aérea, cuello corto, obesidad, reflujo gastroesofágico, factores sistémicos que ocasionan hipoperfusión de la mucosa, como anemia, sepsis e hipotensión) o extrínsecos, del tubo endotraqueal (gran tamaño, dureza excesiva), de la intubación (traumática, prolongada) y de enfermería (sedación insuficiente, excesiva movilización del tubo).

El granuloma laríngeo representa del 2.5 al 44% de las lesiones por intubación. El contacto del tubo durante la intubación causa un trauma mecánico en la laringe posterior, lo que produce inflamación, erosión y ulceración de la mucosa. En un intento de cicatrización secundaria, se promueve la formación de tejido de granulación; inicialmente, se forma un granuloma sésil y después pediculado. La lesión pedunculada puede actuar como una masa que bascula dentro y fuera de la vía aérea y ocasiona compromiso respiratorio.

Los factores principales que contribuyen a la formación del granuloma son la intubación traumática, la presión inducida por el tubo y las características de la laringe femenina, que presenta menor dimensión y mayor contacto de la mucosa con el tubo endotraqueal. De estos factores, la intubación traumática acompañada de la presión inducida por el tubo secundario a vía aérea difícil por laringotraqueitis severa, fueron los factores asociados a nuestro paciente.

El inicio de los síntomas puede ser insidioso, aparece semanas o meses después de la extubación. Los granulomas pequeños pueden ser asintomáticos y observarse de forma accidental en la broncoscopia.

A medida que crecen, pueden dar síntomas de prurito y dolor de garganta, carraspera, tos seca, sensación de cuerpo extraño, cambios en la voz y/o dificultad respiratoria. Con el examen endoscópico, se observa tejido de granulación exuberante que forma, generalmente, una masa redondeada, pediculada y unilateral, de color blanco, rosado o rojizo, de superficie suave o irregular, localizada a nivel de la apófisis vocal. Se puede asociar con signos de reflujo faringolaríngeo.

La histología muestra inflamación aguda y crónica con proliferación vascular en el corion. Puede haber hiperplasia y metaplasia del epitelio. No hay células gigantes, por lo cual el término correcto es tejido de granulación y no granuloma. Esta lesión no tiene potencial maligno.

El diagnóstico diferencial de granuloma por intubación incluye el granuloma de la apófisis vocal debido a reflujo faringolaríngeo, a mala utilización de la voz y/o, con menor frecuencia, a esclerosis del cartílago aritenoides o a malrotación del aritenoides secundario a parálisis de la cuerda vocal. La presentación clínica, el patrón de afección en la endoscopia y la respuesta al tratamiento definen los factores de riesgo principales en la génesis del granuloma. También se debe diferenciar de la queratosis benigna, el papiloma y otras neoplasias.

Ante un granuloma de la apófisis vocal, es importante detectar la causa y definir los factores de riesgo. El tratamiento de los factores causales es necesario para evitar la recurrencia.

En el granuloma por intubación, el factor causal no se perpetúa, por lo que, se observa regresión espontánea en un período de 3 meses. La cirugía se indica cuando hay duda diagnóstica y cuando la lesión es voluminosa y pediculada. Cuando el granuloma es sésil, está contraindicada la cirugía debido a la alta tasa de recurrencia. En nuestro caso, la remoción quirúrgica fue necesaria para establecer el diagnóstico y aliviar los síntomas. El tratamiento usual consiste en la remoción cuidadosa del granuloma bajo

anestesia general utilizando un tubo endotraqueal pequeño que permita visualizar el área quirúrgica lo más claramente posible. Se debe evitar el trauma quirúrgico para no exacerbar la formación del tejido de granulación.

La tasa de recurrencia de los granulomas de la apófisis vocal después de la cirugía varía del 21% al 92%, principalmente, cuando la causa persiste, por lo que el seguimiento es importante.

Como terapias alternativas, se han descrito la inyección local de corticoides y de toxina botulínica y el sulfato de zinc oral. Se debe controlar el reflujo faringolaríngeo, si está presente, y realizar un tratamiento foniatrico si hay patrones de abuso vocal.

Es fundamental la prevención, evitando los factores etiológicos, elegir el tamaño ideal de tubo endotraqueal, evitar la excesiva flexión o extensión cervical, la inmovilización adecuada del paciente y la habilidad y el cuidado en la introducción del tubo son medidas que deben aplicarse para reducir la incidencia de esta y otras complicaciones asociadas a la intubación endotraqueal.

Se debe tener en cuenta que el granuloma laríngeo puede desarrollarse después de la intubación traqueal, aunque sea de corta duración, y que la manipulación cuidadosa de la vía aérea es necesaria para evitar esta potencial complicación.

La presencia de disfonía u otros generalmente, síntomas respiratorios persistentes o recurrentes cuando hay historia de intubación requiere la evaluación endoscópica de la vía aérea para descartar granulomas u otras complicaciones de la intubación.

Referencias bibliográficas:

- 1) Kelly S, April M, Tunkel D. Obstructing laryngeal granuloma after brief endotracheal intubation in neonates. *Otolaryngol Head Neck Surg* 1996; 115: 138-40.
- 2) Drosnes D, Zwillenberg D. Laryngeal granulomatous polyp after short-term intubation of a child. *Ann Otol Rhinol Laryngol* 1990; 99 (3 Pt 1): 183-6.

- 3) Woo P. Granulation and contact granuloma. Plural Publishing; 2010: 203-9.
- 4) Keiser G, Bozentka N, Gold B. Laryngeal granuloma: A complication of prolonged endotracheal intubation. *Anesth Prog* 1991; 38 (6): 232-4.
- 5) Altun D, Yılmaz E, Başaran B et al. Surgical excision of postintubation granuloma under jet ventilation. *Turk J Anaesthesiol Reanim* 2014; 42 (4): 220-2.
- 6) Mota L, de Cavalho G, Brito V. Laryngeal complications by orotracheal intubation: Literature review. *Int Arch Otorhinolaryngol* 2012; 16 (2): 236-45.
- 7) Lanas A. Manejo y tratamiento de la disfonía en niños y adultos: Cuándo y cómo. *Rev Med Clin Condes* 2009; 20 (4): 477-85.
- 8) Karkos P, George M, Van Der Veen J et al. Vocal process granulomas: a systematic review of treatment. *Ann Otol Rhinol Laryngol* 2014; 123 (5): 314-20.
- 9) Hoffman H, Overholt E, Karnell M et al. Vocal process granuloma. *Head Neck* 2001; 23 (12): 1061-74.
- 10) Monnier P. Acquired post-intubation and tracheostomy related stenoses. En: *Pediatric Airway Surgery*. Berlin/Heidelberg: Springer; 2011: 183-98.
- 11) Devaney K, Rinaldo A, Ferlito A. Vocal process granuloma of the larynx-recognition, differential diagnosis and treatment. *Oral Oncol* 2005; 41 (7): 666-9.
- 12) Martins R, Dias N, Santos D et al. Clinical, histological and electron microscopic aspects of vocal fold granulomas. *Braz J Otorhinolaryngol* 2009; 75 (1): 116-22.
- 13) Carroll T, Gartner J, Statham M et al. Vocal process granuloma and glottal insufficiency: an overlooked etiology? *Laryngoscope* 2010; 120 (1): 114-20.
- 14) Sun G, Sun N, Tang H et al. Zinc sulfate therapy of vocal process granuloma. *Eur Arch Otorhinolaryngol* 2012; 269 (9): 2087-90.
- 15) Emami A, Morrison M, Rammage L et al. Treatment of laryngeal contact ulcers and granulomas: a 12-year retrospective analysis. *J Voice* 1999; 13 (4): 612-7.

CASO CLÍNICO

Bronquio traqueal

Tracheal bronchus

Dr. Vladimir Aguilera Avendaño^(*), Dra. Mayra Flores Ordoñez^(), Dr. Javier Tancara Llusco^(***),
Dr. Nelson Villca Alá^(****)**

Resumen:

El bronquio traqueal es un defecto congénito de ramificación inusual, se describe como un bronquio que nace en la porción derecha del extremo inferior de la tráquea, a uno o dos centímetros por arriba de la carina principal, en lugar de la parte distal de la carina.

Presentamos el caso de una lactante de 6 meses de edad con diagnósticos de interrupción del arco aórtico tipo A, con ductus arterioso mediano, septum interventricular íntegro, foramen oval permeable pequeño e hipertensión pulmonar moderada. Fue sometida a cirugía correctiva; en el postoperatorio presentó episodios repetidos de atelectasia apical derecha que retrasaron el retiro del soporte ventilatorio invasivo, en los estudios de imagen tomográfica se identificó presencia de bronquio traqueal derecho que justificaría los episodios de atelectasia provocados por la misma oclusión de esta vía por el tubo endotraqueal.

Palabras clave:

Rev Soc Bol Ped 2021; 59 (2): 85-7: bronquio traqueal, atelectasia, tomografía de tórax.

Introducción:

El bronquio traqueal es un defecto congénito de ramificación inusual, se describe como un bronquio que nace en la porción derecha del extremo inferior de la tráquea, a uno o dos centímetros por arriba de la carina principal, en lugar de la parte distal de la carina⁽¹⁾.

Es una anomalía menor, diagnosticada en el 2% de la población; en pacientes pediátricos sometidos a

Abstract:

The tracheal bronchus is an unusual branching congenital defect, it is described as a bronchus that arises in the right portion of the lower end of the trachea, one or two centimeters above the main carina, instead of the distal part of the carina.

We present the case of a 6-month-old infant with type A aortic arch interruption diagnoses, with median ductus arteriosus, intact interventricular septum, small patent foramen ovale, and moderate pulmonary hypertension. She underwent corrective surgery; in the postoperative period, he presented repeated episodes of right apical atelectasis that delayed the removal of invasive ventilatory support; tomographic imaging studies identified the presence of a right tracheal bronchus that would justify the episodes of atelectasis caused by the same occlusion of this pathway by the endotracheal tube.

Keywords:

Rev Soc Bol Ped 2021; 59 (2): 85-7: tracheal bronchus, atelectasis, chest tomography.

broncoscopia oscila entre el 0,2% al 3%⁽²⁾ y representaría alrededor del 80% de las variaciones anatómicas de la vía aérea⁽³⁾.

Caso clínico:

Lactante menor de 5 meses, sexo femenino, procedente de la ciudad de Oruro. Ingresó al Hospital del

(*) Intensivista pediatra. Hospital del Niño "Dr. Ovidio Aliaga Uriá". La Paz, Bolivia.

(**) Residente de Pediatría. Hospital del Niño "Dr. Ovidio Aliaga Uriá". La Paz, Bolivia.

(***) Residente de Terapia Intensiva Pediátrica. Hospital del Niño "Dr. Ovidio Aliaga Uriá". La Paz, Bolivia.

(****) Neumólogo Pediatra. Hospital de Especialidades Materno Infantil C.N.S. La Paz, Bolivia.

Conflicto de intereses: Los autores indican que el presente trabajo no tiene conflicto de intereses.

Artículo aceptado el 17/02/21.

Niño “Dr. Ovidio Aliaga Uría”, con historia de llanto débil, dificultad respiratoria intermitente y cianosis en extremidades inferiores identificada desde las primeras semanas de vida. Entre sus antecedentes perinatales, fue producto del tercer embarazo, madre de 34 años de edad, quien realizó 5 controles prenatales, sin identificación de alguna malformación congénita.

Después de la evaluación clínica y estudios de imagen, se llegó a los diagnósticos de: Interrupción del arco aórtico tipo A, con ductus arterioso mediano, septum interventricular íntegro, foramen oval permeable pequeño e hipertensión pulmonar moderada.

A los 6 meses y medio fue sometida a cirugía correctiva consistente en cierre de ductus y anastomosis término-lateral de aorta torácica descendente, ascendente y arco aórtico, con plastía de segmento anterior con parche de pericardio.

El tiempo postoperatorio en UCIP fue de difícil manejo en cuanto al sistema hemodinámico; presentó episodios repetidos de atelectasia apical derecha que retrasaron el retiro del soporte ventilatorio invasivo, que incluyó fracaso en la extubación en una oportunidad, intercurrió con un episodio de neumonía intrahospitalaria, en los estudios de imagen tomográfica se identificó presencia de bronquio traqueal derecho que justificaría los episodios de atelectasia provocados por la misma oclusión de esta vía por el tubo endotraqueal (figura 1).

Discusión:

El bronquio traqueal es una anomalía que se produce embriológicamente después de la separación del intestino primitivo, durante la segmentación bronquial, hasta la generación 23^(3,4).

Existen diferentes clasificaciones para el bronquio traqueal; cuando este bronquio ventila la totalidad del lóbulo superior o alguno de sus tres segmentos se denomina bronquio lobar, cuando es independiente del lóbulo superior se llama bronquio supernumerario y cuando termina en fondo de saco se denomina divertículo traqueal⁽⁵⁾.

Al tratarse de una anomalía embriológica del desarrollo, se asocia con otro tipo de malformaciones como las cardiopatías congénitas en un 40%⁽³⁾ o enfermedades cromosómicas como el síndrome de Down, donde el bronquio traqueal es 10 veces más frecuente que en la población general⁽⁶⁾.

Su diagnóstico muchas veces es incidental, a través de un estudio de broncoscopia o TAC de tórax; su importancia radica en que esta condición, puede ser causante de episodios de neumonía a repetición, bronquitis y/o atelectasias en la edad infantil; en estos casos, el tratamiento amerita una decisión individualizada para cada caso y el beneficio que se desea lograr, en algunas oportunidades, la resección del bronquio aberrante y el lóbulo o segmento pulmonar afectado puede ser la solución final⁽³⁾.

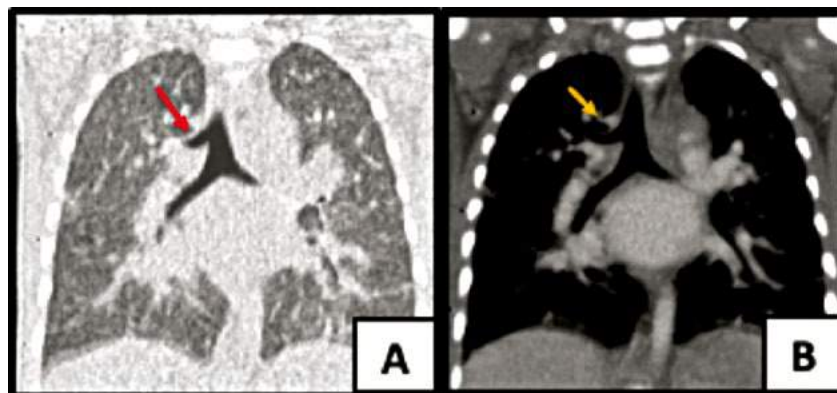


Figura 1: (A) TAC de tórax en fase pulmonar (corte coronal); (B) Angio-TAC de tórax (corte coronal); en ambas imágenes identificamos el nacimiento de una rama bronquial directamente de la tráquea, además del nacimiento de ambos bronquios principales de carinas.

El bronquio traqueal asintomático, casualmente descubierto, no es susceptible de tratamiento. Los casos sintomáticos se tratan con resección quirúrgica^(1,4,7).

Existen reportes relacionados con la asociación de bronquio traqueal y el desarrollo de enfermedades neoplásicas en algunos casos en la vida adulta⁽⁸⁾.

Referencias bibliográficas:

- 1) Dhorje N, Patekar S, Deshmukh S, Shah K. Tracheal bronchus : An unusual cause of recurrent lower respiratory tract infection. *J Indian Assoc Pediatr Surg* 2020; 25 (5): 314-5.
- 2) Moreno M, Castillo S, Pérez E, Luna M, Antón J, Mondejar P et al. Spanish multicentre study on morbidity and pathogenicity of tracheal bronchus in children. *Pediatr Pulmonol* 2019; 54 (10):1610-1616.
- 3) Pérez E, Caro P, Valdivielso A, Sanchís S, Martínez Y. Tracheal bronchus diagnosed in children undergoing flexible bronchoscopy. *Paediatr Respir Rev* 2018; 28: 26-30.
- 4) Gonzales F, Padilla L, Miller J, Grosfeld J. Brindring Bronchus. A Previously Undescribed Airway Anomaly. *Am J Dis Child* 1976; 130: 1015-8.
- 5) Ruchonnet I, Abou R, Blic J. Presence of tracheal bronchus in children undergoing flexible bronchoscopy. *Respir Med* 2015; 109 (7): 846-50.
- 6) Bertrand P, Navarro H, Caussade S, Holmgren N. Airway Anomalies in Children With Down Syndrome : Endoscopic Findings 2003; 141: 137-41.
- 7) Pérez L, Cuevas F. Neumología y cirugía de tórax pediátrica. Toma de decisiones para diagnóstico y tratamiento. 1ra. Edic. MERK-SHARP 2013; 453-4.
- 8) Levin E, Bowling M. Malignancy in the tracheal bronchus: A case series and review of the literature. *Clin Respir J* 2018; 12 (9):2441-5

BagoVital[®]

Prebióticos + Probióticos

El Simbiótico que protege la Vida

- ▶ Ayudan a mantener y estimular el sistema inmunológico.
- ▶ Contribuyen a fortalecer las defensas naturales del organismo.
- ▶ Efectiva y completa colonización de *Bifidobacterias* y *Lactobacillus*, restaura de esta forma el equilibrio de la microbiota intestinal.



1 sobre contiene:

Probióticos (Predominantes en la microbiota de lactantes y niños)

- ▶ *Lactobacillus Acidophilus* Rossell-52
- ▶ *Bifidobacterium Infantis* Rossell-33
- ▶ *Bifidobacterium Bifidum* Rossell-71

TOTAL (UFC) 5 x 10⁹

*UFC (Unidades Formadoras de Colonias)

Prebióticos FOS (Fructo oligosacáridos 0,75g)

Vitamina C (12mg)

DOSIFICACIÓN

- ▶ Disolver un sobre en agua, leche o yogur, 1 o 2 veces/día.
- ▶ Se recomienda tomar durante 10 días seguidos al mes y repetir durante 3 meses consecutivos.



Bagó
Ética al servicio de la salud

PironalFlu® PironalFLU® FORTE

Suspensión Ibuprofeno 100mg + Pseudoefedrina 15mg

Suspensión Ibuprofeno 200mg + Pseudoefedrina 30mg

Descongestionante - Antipirético - Analgésico - Antiinflamatorio

ALTA EFECTIVIDAD EN EL ALIVIO DE LA CONGESTIÓN, FIEBRE, DOLOR e INFLAMACIÓN

PIRONAL FLU está indicado en el alivio de la congestión nasal, el dolor de cabeza, fiebre, malestar general asociados a la gripe y resfrío común.

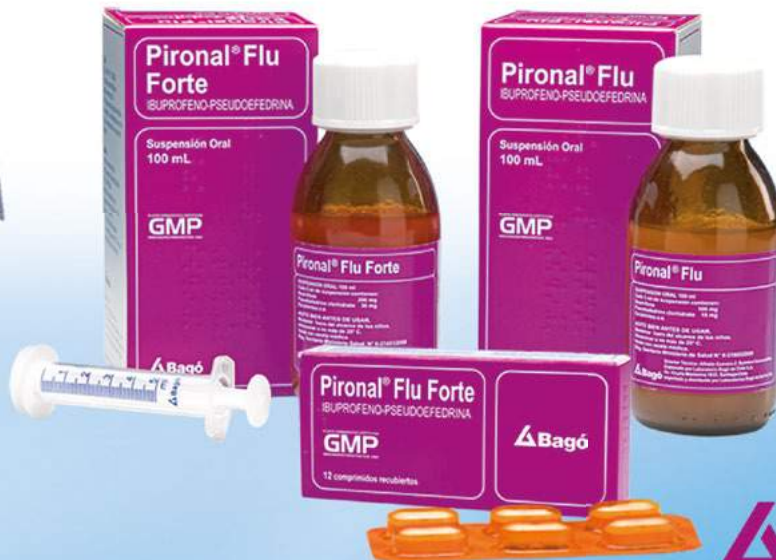Efectivo en la congestión de causa inflamatoria como en: Sinusitis, otitis, rinofaringitis aguda, faringoamigdalitis aguda y laringitis aguda.

PIRONAL FLU brinda acción antipirética de máxima rapidez, el control se inicia a los 15 minutos con un prolongado efecto antipirético y antiinflamatorio de 6 a 8 horas.

PIRONAL FLU actúa contra la congestión nasal, permitiendo respirar con libertad a través de su efecto descongestivo rápido y prolongado.

PIRONAL FLU SUSPENSIÓN, sin azúcar. Con Xilitol, edulcorante carioprotector, ideal para pacientes diabéticos o niños con sobrepeso.

PIRONAL FLU FORTE, efectivo en niños de mayor peso, permite administrar menor volumen por dosis.



APROBADO
FDA

Bagó

Ética al servicio de la salud

CASO CLÍNICO

Espondilodiscitis infecciosa

Infectious spondylodiscitis

Dr. Carlos Eduardo Aliaga Valenzuela^(*), Dra. Rosemary Abasto Vega^(),
Dr. Rodrigo Alexis Zabala Velarde^(**), Dr. Joel Enrique Tapia Jaimes^(***)**

Resumen:

La discitis o espondilodiscitis es un proceso inflamatorio que afecta al disco intervertebral y a la superficie de los cuerpos vertebrales; se presenta habitualmente en niños menores de 6 años con afectación predominante de la región lumbar.

Describimos el caso de un preescolar de sexo masculino, con antecedente de haber cursado dos meses antes una sinovitis transitoria de cadera, la cual mejoró con la administración de antiinflamatorios no esteroideos.

Cuadro clínico de inicio súbito, caracterizado por dolor en la región lumbosacra que produjo dificultad para la deambulación y claudicación de la marcha, de tipo intermitente, el cual cedió con ibuprofeno. Con radiografías normales de columna lumbar y pelvis, evidenciándose sólo gran cantidad de heces, consideradas como causa del dolor. A pesar del enema evacuante y administración de analgésicos, continuaron los episodios de dolor intermitente. Laboratorio: Elevación de los reactantes de fase aguda. Resonancia magnética nuclear: Reportó lesión de tipo espondilodiscitis a nivel de T12 y L1, por lo que se inició tratamiento multidisciplinario. En niños con alteraciones agudas en la deambulación debe pensarse en la espondilodiscitis. Se enfatiza la importancia del diagnóstico y tratamiento oportunos, que involucra a un equipo médico multidisciplinario, para mejorar el pronóstico de los pacientes.

Palabras clave:

Rev Soc Bol Ped 2021; 59 (2): 88-92: Discitis, espondilodiscitis, vértebra.

Abstract:

Discitis or spondylodiscitis is an inflammatory process that affects the intervertebral disc and the surface of the vertebral bodies. It usually occurs in children under 6 years of age with predominantly lumbar region involvement.

We describe the case of a male preschooler with a history of having undergone transient synovitis of the hip two months earlier, which he improved with the administration of non-steroidal anti-inflammatory drugs.

Clinical picture of sudden onset, characterized by pain in the lumbosacral region that produced difficulty in ambulation and intermittent claudication, which resolved with ibuprofen. With normal X-rays of the lumbar spine and pelvis, showing only a large amount of stool, considered as a cause of pain. Despite the evacuating enema and administration of analgesics, the episodes of intermittent pain continued. Laboratory: Elevation of acute phase reactants. Nuclear magnetic resonance: A spondylodiscitis type lesion was reported at the T12 and L1 levels, for which multidisciplinary treatment was started.

In children with acute walking disorders, spondylodiscitis should be considered. The importance of timely diagnosis and treatment, which involves a multidisciplinary medical team, is emphasized to improve the prognosis of patients.

Keywords:

Rev Soc Bol Ped 2021; 59 (2): 88-92: Discitis, spondylodiscitis, vertebra.

(*) Traumatólogo infantil. Clínica Foianini. Santa Cruz de la Sierra, Bolivia.

(**) Médico pediatra. Clínica Foianini. Santa Cruz de la Sierra, Bolivia.

(***) Residente de Pediatría. Clínica Foianini. Santa Cruz de la Sierra, Bolivia.

Conflicto de intereses: Los autores indican que el presente trabajo no tiene conflicto de intereses.
Artículo aceptado el 19/02/21.

Introducción:

La espondilodiscitis (discitis más osteomielitis) es la infección de la columna que compromete el disco intervertebral y el cuerpo vertebral; se presenta habitualmente en niños menores de 6 años, con afectación predominante de la región lumbar. Su detección precoz es importante, ya que si no se trata adecuadamente puede conllevar secuelas ortopédicas serias. Las espondilodiscitis ocupan el 2-7% de todas las infecciones músculo-esqueléticas; presenta una incidencia de 0.2-2 casos/100.000/año. Esta entidad cursa con sintomatología típica, aunque poco específica y requiere un alto índice de sospecha para su diagnóstico. La mayoría de los casos se resuelven con manejo farmacológico, siendo los antibióticos el pilar en el tratamiento.

Caso clínico:

Presentamos el caso de un preescolar de dos años de edad, sexo masculino, con cuadro clínico de una semana de evolución caracterizado por dolor intenso lumbo-sacro intermitente que cede con ibuprofeno, asociado a dificultad para la deambulación y claudicación de la marcha; por otro lado la madre refería constipación del niño, tres días previos a la consul-

ta. Antecedente de presentar sinovitis inflamatoria asociada a rinofaringitis viral, dos meses atrás, tratada con antiinflamatorios.

Al examen físico, paciente en regular estado general, afebril, hidratado, eupneico, álgido, con dolor lumbosacro importante y claudicación de la marcha, maniobras de Ortolani y Lasegue negativas, de difícil realización, sin signos de flogosis a nivel coxofemoral, ni edema.

Resto sin particularidad

Traumatología pediátrica no encontró alteraciones al examen físico, al momento del ingreso; laboratorio con valores elevados de los reactantes de fase aguda (velocidad de sedimentación globular, 21 mm/h; PCR, 34.6 mg/dL). Radiografías normales de pelvis y lumbar, evidenciando solamente gran cantidad de heces asociadas al antecedente de constipación, considerada como la causa del dolor, por lo que se colocó enema evacuante con resultados positivos.

Después de las doce horas de internación se retiraron los analgésicos y el paciente continuó con dolor y limitación funcional, por lo que se realizó resonancia magnética (RNM), en la que se evidenció una imagen sugestiva de espondilodiscitis T12-L1 (figura 1).

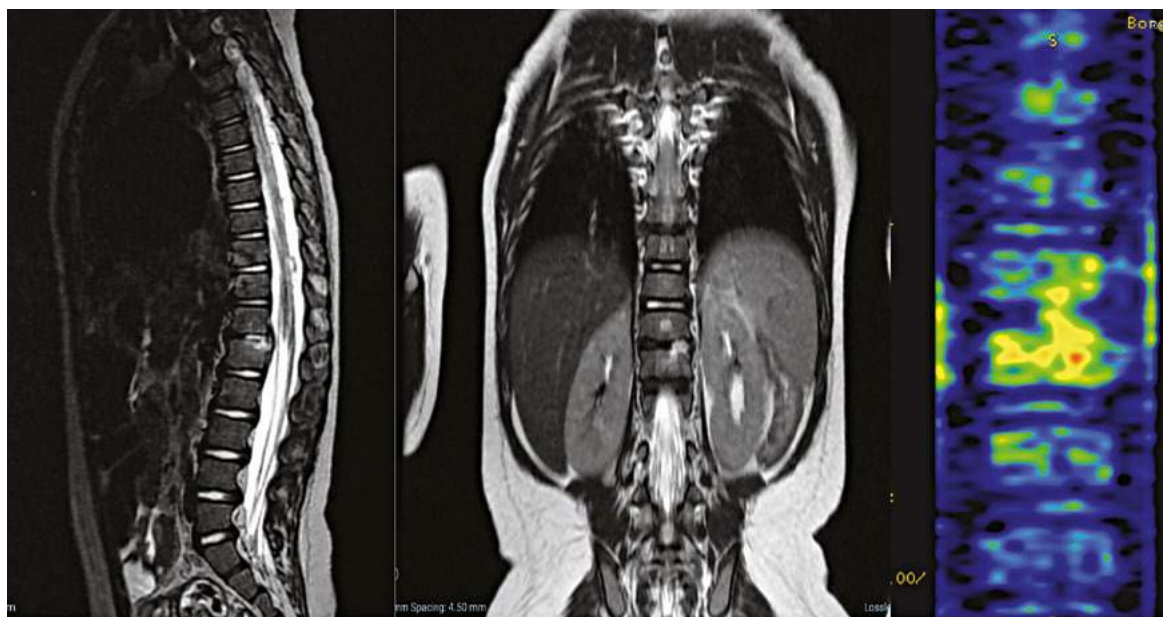


Figura 1.- RNM: Imagen sugestiva de espondilodiscitis T12-L1 con predominio izquierdo, asociada a disminución en la altura del disco intervertebral correspondiente, sin datos de compresión radicular.

Se solicitó gammagrafía con complemento de fusión SPECT TAC 3D (figura 2), la cual informó espondilodiscitis activa nivel L1.

Con el diagnóstico de espondilodiscitis T12 - L1 probablemente infecciosa, debido a los antecedentes del paciente, se inició antibioticoterapia de amplio espectro, clindamicina con amikacina, durante 15 días.

La evolución fue favorable, con controles normales de laboratorio. El niño fue dado de alta luego de quince días de internación.

A los treinta días se realizó control imagenológico (RNM), observándose mejoría de la lesión y laboratorio en parámetros normales.

Discusión:

El curso clínico de la discitis es frecuentemente insidioso y de comienzo gradual en la primera infancia. La presentación es típicamente tardía, con escasos hallazgos clínicos patognomónicos. El diagnóstico es con frecuencia retardado, con poca utilidad por

parte del laboratorio. Las radiografías simples pueden ser normales o mostrar sutiles anomalías. La utilización precoz de la RNM puede reducir significativamente este retraso diagnóstico.

La literatura contiene grandes series de niños con discitis a diferentes edades, lo cual agrega confusión respecto a la etiología de la patología. Las diferencias clínicas pueden ser explicadas por la anatomía del disco del joven, en el que se encuentran arteriolas en los canales condrales de las placas vertebrales en desarrollo. El aporte sanguíneo vertebral tiende a involucionar a partir de la rica anastomosis arterial intraósea en comunicación con el disco en el feto, en el lactante y el niño preescolar, hasta casi desaparecer en el adolescente y el adulto. Esta copiosa irrigación podría predisponer el asentamiento discal de los agentes infecciosos y asimismo explicar la razón de la habitualmente buena recuperación y la ausencia de secuelas alejadas en la primera infancia.

La lumbalgia es la queja más frecuente en todos los grupos, sin embargo, en una recopilación realizada por Crawford y col., en un período de diez años, se

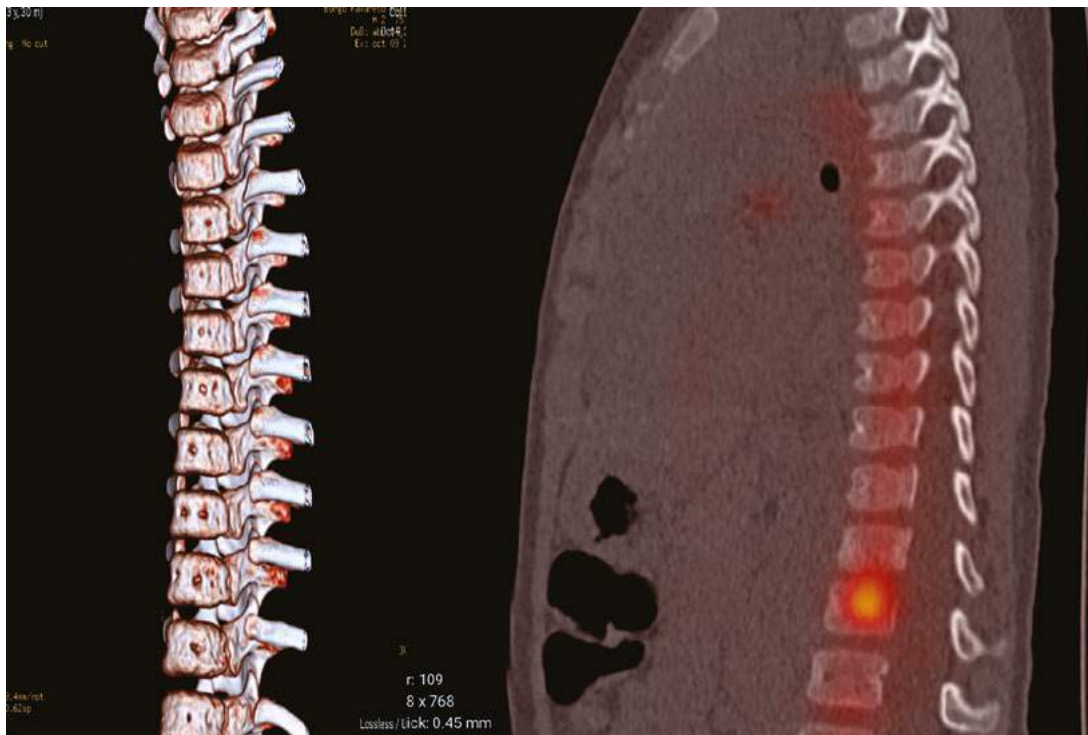


Figura 2.- Gammagrafía ósea + SPECT 3D + TAC dorso lumbar.

comprobó una frecuencia similar con el rechazo de la marcha (70%). Ninguno de los niños de la serie presentada presentó fiebre ni dolor abdominal, síntomas que son patrimonio del adolescente. El signo más frecuente estuvo dado por la imposibilidad de flexión lumbar y la pérdida de la correspondiente lordosis.

El recurso de control más importante es, sin duda, la valorización de la respuesta al tratamiento. En este paciente en particular, los hemocultivos fueron negativos, pero se ha sugerido que tales cultivos son más útiles en pacientes con sintomatología aguda, especialmente en niños mayores de ocho años, febriles y con una eritrosedimentación superior a los 50 mm/h.

Los gérmenes aislados más frecuentemente, tanto en la sangre como en los discos, corresponden a los cocos Gram positivos, especialmente el *Staphylococcus aureus*; se registran índices positivos que varían entre 0 y 67%.

La etiología precisa de la discitis permanece sin aclarar. Si bien muchos autores le adjudican una causa infecciosa, hay también evidencias causales de procesos asépticos y traumáticos. Otras razones de la negatividad de los cultivos pueden ser atribuidas a la eficaz defensa del huésped, la baja patogenicidad bacteriana, un artefacto de la muestra inadecuada o una toma incorrecta de la misma.

Los autores desaconsejan las biopsias discales en la primera infancia en razón del bajo índice de cultivo, de la escasa influencia que ejercen sobre la elección del régimen antibiótico y de los desconocidos efectos a largo plazo del procedimiento.

Si la RNM confirma los cambios del espacio discal, la biopsia no es necesaria; la misma cabe reservarla para aquellos casos que no responden al tratamiento endovenoso, con sospecha de tuberculosis, micosis o que se encuentren inmunocomprometidos.

En algunos centros no se indican antibióticos en forma rutinaria, reduciendo el tratamiento a analgesia y sostén raquídeo en aquellos niños sin signos sépti-

cos y con una baja eritrosedimentación. No obstante, los estudios multicéntricos de Ring y col. demostraron una reducción estadísticamente significativa en la duración de los síntomas de los niños tratados con antibioticoterapia endovenosa en relación con los que sólo la recibieron en forma oral o no fueron medicados.

La duración de la terapia oral es variable; los autores la aplican entre las dos semanas y los seis meses, con un promedio de tres meses e indicando la mayor duración en aquellos casos de comienzo lento, diagnóstico tardío o con una extensa masa inflamatoria paravertebral.

Es esencial una imagenología adecuada para arribar al diagnóstico de discitis en los niños preescolares. Las radiografías de la columna lumbar pueden evidenciar una reducción del espacio discal e irregularidades en las placas vertebrales; no obstante, pueden ser normales hasta tres a ocho semanas luego de la aparición de los síntomas.

La centelleografía ósea es útil dentro de la primera semana del inicio sintomático y puede constituirse en un método diagnóstico seguro de la infección discal; sin embargo, su inespecificidad obliga a realizar estudios complementarios.

El primer caso de diagnóstico de discitis mediante RNM se registró en 1986 y desde entonces el recurso fue ganando una creciente popularidad. La RNM no solo resulta ser diagnóstica sino que ayuda a diferenciar la discitis de una osteomielitis vertebral y de una patología medular. La capacidad discriminativa de la RNM contrapesa los escasos riesgos que pueden derivar de la anestesia necesaria en este grupo etario. Asimismo, el diagnóstico precoz por este medio ayuda a una recuperación más rápida, acortando el período de hospitalización. Complementariamente, permite la visualización de posibles complicaciones locales que puedan requerir intervención quirúrgica, tales como una protrusión discal importante con compromiso radicular o la extensión de un absceso paravertebral. La detección de este

tipo de masas no necesariamente implica realizar su avenamiento, pero constituye un elemento de valoración de la intensidad inflamatoria del proceso y un parámetro respecto a la duración del período de antibioticoterapia oral.

Referencias bibliográficas:

- 1) Blázquez D, González M, Rojo P, González I, López V, Ruiz J. Discitis o Espondilodiscitis. Protocolos Diagnóstico-Terapéuticos de la AEP: Infectología Pediátrica. Asociación Española de Pediatría. 2012.
- 2) Silva M, Scrimizzi S, Tempra A, Valdivia H: Espondilodiscitis en pediatría. Revista del Hospital Privado de Comunidad 2005; 8 (2): 21-5.
- 3) Tyrrel P, Cassar V, McCall I. Spinal infection. Eur Radiol 1999; 9: 1066-77.
- 4) Stabler A, Reiser M. Imaging of spinal infection. Radiol Clin North Am 2001; 39: 115-35.
- 5) Danner R, Hartmann B. Update of spinal epidural abscess. Rev Infect Dis 1987; 9: 265-74.
- 6) Sapico F, Montgomerie J. Pyogenic vertebral osteomyelitis. Rev Infect Dis 1979; 754-76.
- 7) Kapeller P, Fazekas F, Krametter D et al: Pyogenic infectious spondylitis: clinical, laboratory and MRI features. Eur Neurol 1997; 38: 94-8.
- 8) Hopkinson N, Stevenson J, Benjamin S: A case ascertainment study of septic discitis: clinical, microbiological and radiological features. QJM 2001; 94: 465-70.
- 9) Early S, Kay R, Tolo V. Childhood discitis. J Am Acad Orthop Surg 2003; 11 (6): 413-20.
- 10) Garron E, Viehweger E, Launay F, Guillaume J, Jouve J, Bollini G. Non tuberculous spondylodiscitis in children. J Pediatr Orthop 2002; 22 (3): 321-8.

CASO CLÍNICO

Tiroiditis subaguda, complicación de la infección por SARS-CoV-2

Subacute thyroiditis, complication of SARS-CoV-2 infection

**Dr. Juan Pablo Hayes Dorado^(*), Dr. Welfrid Mario Montaña Mariscal^(*),
Dr. Gerben Justiniano Vargas^(*), Dra. Alexis del Carmen Bellot Ortiz^(**)**

Resumen:

La tiroiditis subaguda es una enfermedad tiroidea inflamatoria autolimitada, caracterizada por dolor cervical, síntomas generales y disfunción tiroidea; generalmente está precedida por una infección respiratoria.

Describimos el caso de una adolescente con tiroiditis subaguda, después de presentar infección por SARS-CoV-2 (COVID-19).

En la tiroiditis subaguda, la tiroides es dolorosa a la palpación; los síntomas incluyen fiebre, fatiga, mialgia y anorexia; la disfunción tiroidea generalmente sigue un curso trifásico: En un inicio tirotoxicosis, después hipotiroidismo y finalmente eutiroidismo.

Palabras clave:

Rev Soc Bol Ped 2021; 59 (2): 93-6: Tiroiditis subaguda, COVID-19, tirotoxicosis.

Introducción:

Son escasos los datos referentes al compromiso tiroideo por coronavirus.

En la epidemia de SARS en 2003 se reportaron niveles bajos de T3 y T4 en los afectados, en comparación a los no infectados, tanto en la fase aguda como en la de convalecencia: Estos hallazgos son compatibles con la enfermedad no tiroidea o síndrome del enfermo eutiroides⁽¹⁾.

La OMS no recomienda la determinación rutinaria de hormonas tiroideas en pacientes hospitalizados

Abstract:

Subacute thyroiditis is a self-limited inflammatory thyroid disease characterized by neck pain, general symptoms, and thyroid dysfunction; it is usually preceded by a respiratory infection.

We describe the case of an adolescent girl with subacute thyroiditis, after presenting an infection by SARS-CoV-2 (COVID-19).

In subacute thyroiditis, the thyroid is tender; symptoms include fever, fatigue, myalgia, and anorexia; thyroid dysfunction generally follows a triphasic course: initially thyrotoxicosis, then hypothyroidism, and finally euthyroidism.

Keywords:

Rev Soc Bol Ped 2021; 59 (2): 93-6: Subacute thyroiditis, COVID-19, thyrotoxicosis.

con COVID-19; sin embargo, no debe olvidarse que puede empeorar una disfunción tiroidea preexistente o presentarse una enfermedad tiroidea, posiblemente causada por la infección por SARS-CoV-2⁽²⁾.

La tiroiditis subaguda es una enfermedad tiroidea inflamatoria autolimitada, caracterizada por dolor cervical, síntomas generales y disfunción tiroidea; generalmente está precedida por una infección respiratoria. Existen evidencias directas e indirectas de un origen viral o postviral de la enfermedad⁽³⁾.

(*) Médico pediatra. Hospital Santa Cruz. CPS. Santa Cruz de la Sierra, Bolivia.

(**) Residente de Pediatría. Hospital Santa Cruz. CPS. Santa Cruz de la Sierra, Bolivia.

Conflicto de intereses: Los autores indican que el presente trabajo no tiene conflicto de intereses.
Artículo aceptado el 19/02/21.



IBL DUO®

Para ganar comodidad sin perder eficacia



2 Tomas Diarias
Mañana y Tarde

2 Presentaciones
30 y 60 ml

2 Beneficios
Comodidad
y Eficacia



componentes

Amoxicilina

El Antibiótico más
confiable en Pediatría

Sulbactam

El Inhibidor que no
induce las betalactamasas



Bagó
Ética al servicio de la salud



TUSIGENO[®] INFANTIL

EL ANTITUSÍGENO, DESCONGESTIONANTE INFANTIL



Formulación adecuada para niños a partir de los **2** años.



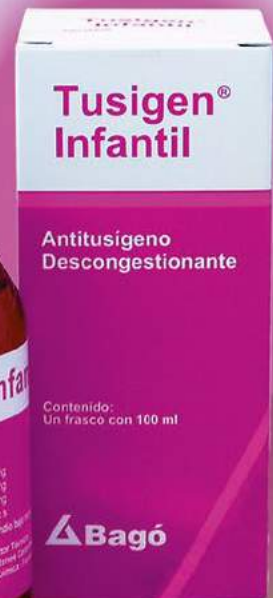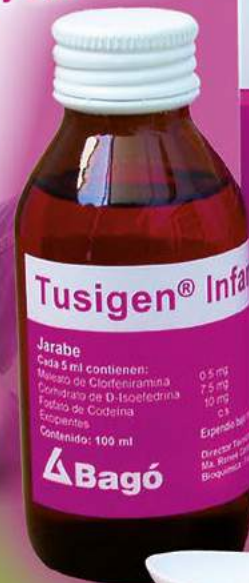Efectividad garantizada sin efectos adversos.



Libre de componentes innecesarios, garantizando así su efectividad clínica.



Formulación EXACTA Y COMPLETA



PLANTA FARMACÉUTICA CERTIFICADA
GMP
GOOD MANUFACTURING PRACTICES - BOLIVIA



Bagó

Ética al servicio de la salud

Caso clínico:

Describimos el caso de una adolescente de 14 años, sexo femenino, con el antecedente de presentar dos semanas antes de la consulta, astenia, cefalea, dorsalgia, fiebre y tos; evolución de dos días; frotis nasofaríngeo: RT-PCR positiva para SARS-CoV-2 (09 de abril de 2020). El tratamiento fue sintomático: Paracetamol y acetilcisteína.

Acudió nuevamente a consulta (27 de abril de 2020) por presentar dolor en el cuello, fiebre y palpitaciones; temperatura de 37.6°C; frecuencia cardíaca de 86 latidos/minuto. Palpación muy dolorosa en región anterior del cuello.

Laboratorio: Leucocitos 15.900/mm³; neutrófilos 11.200; linfocitos 3.600; plaquetas 453.000; VSG, 110 mm/h; PCR, 96. NLR (índice neutrófilos/linfocitos): 3.11; PLR (índice plaquetas/linfocitos): 125.8.

Frotis nasofaríngeo: RT-PCR negativa para SARS-CoV-2.

Radiografía de tórax: Sin alteraciones.

Hormonas: TSH, 0.03 (vn 0.4-4.0 mIU/L), T4L, 2.5 (vn 0.8-1.9 ng/dL), T3, 287 (vn 82-179 ng/dL), tiroglobulina, 98 ng/mL (vn 1.60-60.0), anti TG, 27 (vn 20.0-40.0 IU/mL), anti TPO, 29 (vn 10.0-35.0 IU/mL).

Serología CMV: IgG 9.7 NTU (positivo >11); IgM 4.4 NTU (positivo >11). Serología VEB: IgG 5.2 NTU (positivo >11); IgM 6.1 NTU (positivo >11). Rubeola: IgG 10.3 UI/mL (positivo >11); IgM 5.6 UI/mL (positivo >11). ELISA-HIV 1/2 (AG/AC): Negativo. ANA y ANCA: Negativos.

Ecografía tiroidea (27 de abril de 2020): Patrón hipoecoico heterogéneo bilateral; vascularización reducida (figura 1).

Se inició tratamiento (29 de abril de 2020) con prednisona 40 mg/día, vía oral, evidenciándose mejoría al cuarto día de administrado el corticosteroide. La terapia fue de un mes, con descenso gradual de la dosis de prednisona.

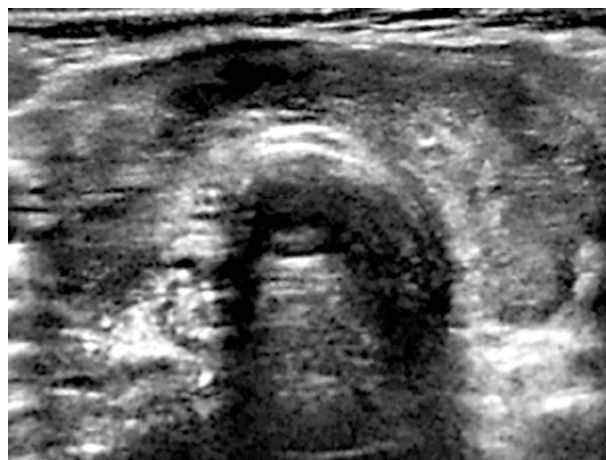

Figura 1.- Ecografía tiroidea: Patrón hipoecoico heterogéneo.

Al segundo mes de evolución (30 de junio de 2020), el laboratorio de control reportó leucocitos, 7.400/mm³; neutrófilos, 4.800; linfocitos, 2.600; plaquetas, 193.000; VSG, 21 mm/h; PCR, 12; NLR:1.85 y PLR: 74.2. Niveles normales de hormonas tiroideas.

Discusión:

El 95% de los pacientes con tiroiditis subaguda presenta dolor moderado a intenso, limitado a la región tiroidea o irradiado a la región cervical superior, mandíbula, faringe, región superior del tórax y oídos; otros síntomas que pueden presentar los pacientes: Fiebre, anorexia, astenia y mialgias⁽⁴⁾.

En la tiroiditis subaguda, la tiroides es dolorosa a la palpación; los síntomas incluyen fiebre, fatiga, mialgia y anorexia. La disfunción tiroidea generalmente sigue un curso trifásico: En un inicio tirotoxicosis, después hipotiroidismo y finalmente eutiroidismo, durando tres meses. La clínica del hipertiroidismo es común, siendo rara la del hipotiroidismo⁽³⁾.

Los hallazgos de laboratorio en la tiroiditis subaguda, incluyen la VSG y PCR elevadas, neutrofilia, linfopenia, volumen plaquetario medio disminuido, índice neutrófilos/linfocitos (NLR) elevado (punto de corte: 2.4) e índice plaquetas/linfocitos (PLR) elevado (punto de corte: 146.9)⁽⁵⁾.

El diagnóstico de tiroiditis subaguda se establece por la sensibilidad en la región tiroidea, tirotoxicosis, niveles elevados de tiroglobulina y ausencia de captación de yodo radioactivo.

Virus asociados: Virus Coxsackie, virus de Epstein-Barr, virus de la parotiditis, virus del sarampión, adenovirus, virus de la influenza⁽⁶⁾.

Se puede aplicar una escala de diagnóstico para la tiroiditis subaguda⁽⁷⁾, estableciéndose el diagnóstico cuando el puntaje es ≥ 7 (exactitud diagnóstica de 95.15%).

Tabla 1.- Escala de diagnóstico de tiroiditis subaguda

VARIABLE	PUNTAJE
Sensibilidad en región tiroidea	6
Firmeza a la palpación tiroidea	3
VSG elevada	3
Hormonas tiroideas elevadas	2
PUNTAJE MÁXIMO	14

Respecto a la evolución de la tiroiditis, la destrucción del tejido causada por la inflamación severa provoca hipotiroidismo que es transitorio y que generalmente persiste por dos a ocho semanas; a los seis meses los pacientes ya se encuentran eutiroides. Se diagnostica hipotiroidismo persistente en el 5% de los casos; alrededor del 2% de los pacientes presentan recurrencias⁽⁸⁾.

Los hallazgos ecográficos típicos de la tiroiditis subaguda son⁽⁹⁾: Áreas hipoeoicas focales o multifocales, bordes borrosos de las áreas hipoeoicas, vascularización reducida, compromiso de uno o ambos lóbulos tiroideos, la enfermedad es bilateral en 70% de los casos. En la centellografía tiroidea, la ausencia de captación del yodo radioactivo y la pobre visualización de la tiroides, sugiere tiroiditis subaguda (figura 2⁽⁶⁾).

En la fase aguda de la tiroiditis subaguda, se evidencia tirotoxicosis (T4 libre elevada, TSH baja), tiroglobulina elevada (por el proceso destructivo);




Figura 2.- Centellografía: Ausencia de captación del yodo radioactivo.

los anticuerpos antitiroglobulina son positivos en algunos pacientes; los anti TPO son positivos sólo en pocos casos; en general, los anticuerpos TRAb (antireceptor de TSH) son negativos⁽³⁾.

La biopsia tiroidea no está indicada de forma rutinaria; cuando es realizada en los casos dudosos se evidencia la destrucción celular tiroidea en la fase aguda, infiltrado difuso leucocitario en la fase subaguda e inflamación granulomatosa con células gigantes⁽⁸⁾.

Más del 90% de los pacientes con tiroiditis subaguda presentan una recuperación completa y espontánea; para disminuir el dolor se indican antiinflamatorios no esteroideos (AINEs) o corticosteroides (prednisona o prednisolona)⁽⁶⁾.

El objetivo del tratamiento es disminuir los síntomas del paciente; los síntomas de tirotoxicosis se controlan con betabloqueantes. Para el control del dolor leve se indica un AINE; para la enfermedad severa o cuando los AINEs no controlan el dolor, se administra un corticosteroide, como la prednisona⁽⁹⁾.

La administración de prednisona o prednisolona durante la fase aguda se asocia con una resolución más rápida de los síntomas y un menor riesgo de recurrencias. En general, en las primeras dos semanas

de terapia resuelven los síntomas y mejoran tanto los marcadores de función tiroidea como los de inflamación⁽³⁾.

Se comparó la eficacia de dos esquemas terapéuticos: Prednisona por 6 a 8 semanas versus prednisona 30 mg/día, por 7 días, seguida por un AINE, 7 días. Se evidenció que la eficacia y tasa de recurrencia fueron similares en ambos grupos⁽¹⁰⁾.

La tiroiditis subaguda frecuentemente ocurre después de algunos días de la infección viral del tracto respiratorio superior, pudiendo constituirse en una complicación tardía de la infección por SARS-CoV-2, por lo que se recomienda controlar la función tiroidea en los pacientes con COVID-19 que presenten síntomas sugerentes de tiroiditis subaguda.

Referencias bibliográficas:

- 1) Pal R, Banerjee M. COVID-19 and the endocrine system: exploring the unexplored. *J Endocrinol Invest* 2020; 43 (7): 1027-1031.
- 2) Ippolito S, Dentali F, Tanda M. SARS-CoV-2: a potential trigger for subacute thyroiditis? Insights from a case report. *J Endocrinol Invest* 2020; 43 (8): 1171-1172.
- 3) Brancatella A, Ricci D, Viola N, Sgrò D, Santini F, Latrofa F. Subacute Thyroiditis After Sars-COV-2 Infection. *J Clin Endocrinol Metab* 2020; 105 (7): 276.
- 4) Xu S, Jiang Y, Jia A, Zhang J, Gao B, Xu J et al. Comparison of the therapeutic effects of 15 mg and 30 mg initial dosage of prednisolone daily in patients with subacute thyroiditis. *Trials* 2020; 21 (1): 418.
- 5) Calapkulu M, Sencar M, Sakiz D, Duger H, Ozturk I, Ozbek M et al. The prognostic and diagnostic use of hematological parameters in subacute thyroiditis patients. *Endocrine* 2020; 68 (1): 138-143.
- 6) Chiaruzzi M, Arcani R, Mazodier K, Jean R, Weiller P. A Case of Subacute Thyroiditis Associated with Erythrovirus B19 Infection. *Am J Med* 2020; 133 (6): 296-297.
- 7) Xiong Z, Luo C, Wang L, Xiong B, Wu J. Establishing a diagnostic scale of subacute thyroiditis without radioisotope scanning. *BMC Endocr Disord* 2020; 20 (1): 74.
- 8) Cengiz H, Varim C, Demirci T, Cetin S. Hemogram parameters in the patients with subacute thyroiditis. *Pak J Med Sci* 2020; 36 (2): 240-245.
- 9) Sencar M, Calapkulu M, Sakiz D, Akhanli P, Hepsen S, Duger H et al. The contribution of ultrasonographic findings to the prognosis of subacute thyroiditis. *Arch Endocrinol Metab* 2020; 64 (3): 306-311.
- 10) Duan L, Feng X, Zhang R, Tan X, Xiang X, Shen R et al. Short-Term Versus 6-Week Prednisone in The Treatment of Subacute Thyroiditis. *Endocr Pract* 2020; 26 (8): 900-908.

ACTUALIZACIÓN

Hongo negro *Una amenaza latente para Bolivia*

Black fungus
A latent threat to Bolivia

Dr. Jhossmar Cristians Auza-Santiváñez^(*), Dr. Adrian Avila Hilari^(), Dr. Carlos A. Paz-Román^(***),
Dra. Tita Fernández de Jiménez^(****)**

Resumen:

La mucormicosis u “hongo negro” es importante para la salud pública, porque su tasa de mortalidad es bastante alta; puede afectar a pacientes con inmunidad baja o deteriorada, constituyendo una enfermedad angioinvasiva causada por hongos del género *Mucor*, *Rhizomucor*, *Cunninghamella* y *Absidia*.

La razón principal que parece facilitar la germinación de las esporas de Mucorales en personas con COVID-19 es un ambiente de bajo oxígeno (hipoxia), glucosa alta (diabetes, hiperglucemia, resistencia periférica a la insulina), medio ácido (acidosis metabólica), niveles altos de hierro (aumento de ferritina) y disminución de la actividad fagocítica de los glóbulos blancos, debido a la inmunosupresión.

Palabras clave:

Rev Soc Bol Ped 2021; 59 (2): 97-100: Mucormicosis, hongo negro, COVID-19.

Introducción:

La situación de crisis sanitaria mundial continúa, los casos asociados con variantes de coronavirus en Bolivia aumentan exponencialmente y junto a la tercera ola se avizora una amenaza, se trata de un “Hongo Negro”, una enfermedad rara. En India ya se ha presenciado un aumento vertiginoso de casos, afectando a más de 9.000 personas⁽¹⁾.

Abstract:

Mucormycosis or “black fungus” is important for public health, because its mortality rate is quite high. It can affect patients with low or impaired immunity, constituting an angioinvasive disease caused by fungi of the genus *Mucor*, *Rhizomucor*, *Cunninghamella* and *Absidia*.

The main reason that seems to facilitate the germination of Mucorales spores in people with COVID-19 is a low oxygen environment (hypoxia), high glucose (diabetes, hyperglycemia, peripheral insulin resistance), acid environment (metabolic acidosis), high iron levels (increased ferritin) and decreased phagocytic activity of white blood cells, due to immunosuppression.

Keywords:

Rev Soc Bol Ped 2021; 59 (2): 97-100: Mucormycosis, black fungus, COVID-19.

En Latinoamérica, el primer país en reportar un caso de mucormicosis u “hongo negro” fue Uruguay, un hombre menor de 50 años que presentó necrosis en la zona de las mucosas, siendo sometido a una prueba de laboratorio, que confirmó la infección; el paciente era diabético y se había recuperado de COVID-19; posteriormente, otros países que reportaron casos de esta enfermedad fueron Chile y Brasil⁽²⁾.

(*) Pediatra intensivista. Hospital “Dr. Miguel Enríquez”. La Habana, Cuba

(**) Pediatra intensivista. Hospital Municipal Boliviano Holandés. La Paz, Bolivia.

(***) Pediatra infectólogo. Hospital Santa Casa de São Paulo. San Pablo, Brasil.

(****) Pediatra intensivista. Hospital Universitario Japonés. Santa Cruz, Bolivia.

Conflicto de intereses: Los autores indican que el presente trabajo no tiene conflicto de intereses.

Artículo aceptado el 03/06/21.

Flucomix

FLUTICASONA

Libera la respiración

Rapidez - Mayor afinidad - Efecto prolongado y Seguridad

- 😊 Mayor potencia antiinflamatoria que otras alternativas terapéuticas.
- 😊 Seguridad en tratamientos prolongados.
- 😊 Reduce con rapidez la congestión nasal en la rinitis.
- 😊 Excelente tolerabilidad.
- 😊 Mínima absorción sistémica.
- 😊 Indicado en niños (a partir de los 4 años) y en adultos



Se aplica
1 VEZ
AL DÍA

Frasco x 60 y 120 dosis

PLANTA FARMACÉUTICA CERTIFICADA
GMP
GOOD MANUFACTURING PRACTICES - BOLNIA

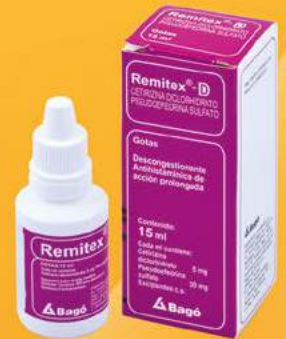

Bagó
Ética al servicio de la salud

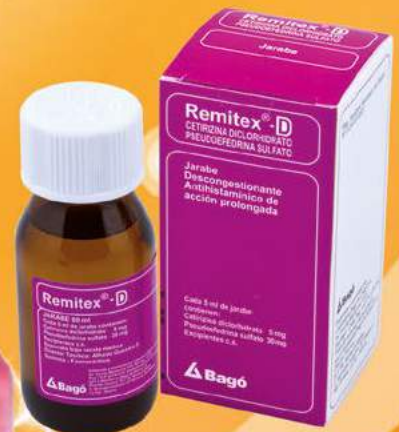REMITEX[®]-D

Liberación total de la congestión

Para respirar plenamente



Gotas x 15 ml



Jarabe x 60 ml

- ✦ *Efectiva acción descongestionante*
- ✦ *Rápido inicio de acción: 10 minutos*
- ✦ *Libre de congestión: 12 horas continuas*
- ✦ *Máxima seguridad: No sedante*
- ✦ *Cómoda posología: 2 veces al día*

CALIDAD CERTIFICADA

GMP

GOOD MANUFACTURING PRACTICES



Bagó

Ética al servicio de la salud

Estos hallazgos tienen una inmensa importancia para la salud pública, especialmente porque la tasa de mortalidad por mucormicosis es bastante alta; la afectación intracraneal de esta infección aumenta la tasa de mortalidad hasta en un 90%⁽³⁾.

Es necesario conocer a este agente infeccioso, pues no estamos lejos de que se presenten eventos similares en nuestro medio; el desgaste inmunitario que causa la COVID-19 pudiera dejar terreno fértil para dicho agente.

¿Cuáles son los principales hongos que se asocian a la COVID-19?

Se ha informado que tanto el *Aspergillus* como la *Candida* son los principales patógenos fúngicos de coinfección en personas con COVID-19⁽⁴⁾, esta última con mayor frecuencia.

¿Qué es la mucormicosis?

Una infección micótica infrecuente pero mortal, comúnmente llamada “hongo negro”; puede afectar a pacientes con inmunidad baja o deteriorada⁽⁵⁾, constituyendo una enfermedad angioinvasiva causada por hongos del género *Mucor*, *Rhizomucor*, *Cunninghamella* y *Absidia*⁽⁶⁾. Estos organismos son ubicuos en la naturaleza y se pueden encontrar en la vegetación en descomposición y en el suelo. Son hongos que crecen rápidamente y liberan una gran cantidad de esporas que pueden transportarse por el aire.

¿Cómo se desarrolla?

La razón principal que parece facilitar la germinación de las esporas de Mucorales en personas con COVID-19 es un ambiente de bajo oxígeno (hipoxia), glucosa alta (diabetes, hiperglucemia de nueva aparición, hiperglucemia inducida por esteroides o resistencia periférica a la insulina secundaria a sepsis frecuente en la COVID-19), medio ácido (acidosis metabólica, cetoacidosis diabética), niveles altos de hierro (aumento de ferritina) y disminución de la actividad fagocítica de los glóbulos blancos, debido a la inmunosupresión (comorbilidades mediadas por SARS-CoV-2, mediadas por

esteroides o de fondo), junto con otros riesgos compartidos, factores que incluyen la hospitalización prolongada con o sin ventiladores mecánicos⁽⁵⁾.

Una amenaza latente para Bolivia:

La gravedad de la enfermedad, su alta letalidad y el escaso conocimiento de su epidemiología y de los aspectos clínicos causan gran preocupación entre los países latinoamericanos, incluyendo Bolivia.

Los glucocorticoides reducen la mortalidad en pacientes hipoxémicos con COVID-19⁽⁷⁾; desafortunadamente, el uso generalizado e indiscriminado de los mismos puede provocar infecciones bacterianas o fúngicas secundarias. Se ha reportado que incluso un ciclo corto de corticosteroides se vincula con la mucormicosis, especialmente en personas con diabetes mellitus; una dosis acumulada de prednisona superior a 600 mg o una dosis total de metilprednisona de 2 a 7 g, administrada durante el mes anterior, predispone a las personas inmunodeprimidas a la mucormicosis⁽⁸⁾.

Se ha descrito también que la desregulación inmunitaria causada por el virus y el uso simultáneo de fármacos inmunomoduladores, como el tocilizumab, podrían aumentar aún más el riesgo de infecciones en los pacientes con COVID-19^(9,10).

¿Cuáles son los principales factores de riesgo?

Casi todos los pacientes con mucormicosis invasiva tienen alguna enfermedad subyacente que predispone a la infección e influye en la presentación clínica⁽¹¹⁾:

- * Diabetes mellitus.
- * Tratamiento con glucocorticoides.
- * Neoplasias malignas hematológicas.
- * Trasplante de órganos sólidos.
- * Tratamiento con deferoxamina.
- * SIDA.
- * Uso de drogas inyectables.
- * Traumatismos / quemaduras.
- * Desnutrición.

¿Qué órganos o sistemas se afectan?

La mucormicosis puede afectar la nariz, los senos paranasales, la órbita, el sistema nervioso central (SNC), los pulmones, el tracto gastrointestinal (GIT), la piel, los huesos de la mandíbula, las articulaciones, el corazón, los riñones y el mediastino (tipo invasivo), pero la mucormicosis rino-órbito-cerebral es la variedad más frecuente en la práctica clínica, a nivel mundial⁽¹²⁾.

La invasión de células gigantes, la trombosis y la necrosis eosinofílica del tejido subyacente es el sello patológico de la mucormicosis. La mucormicosis rino-órbito-cerebral es causada más frecuentemente por *Rhizopus oryzae*.

¿Cuál es la frecuencia de síntomas?

- Fiebre: 44%.
- Ulceración o necrosis nasal: 38%.
- Inflamación periorbitaria o facial: 34%.
- Disminución de la visión: 30%.
- Oftalmoplejía: 29%.
- Sinusitis: 26%.
- Dolor de cabeza: 25%.

¿Cuál es el estándar de oro para su diagnóstico?

Los criterios para el diagnóstico clínico de la mucormicosis incluyen:

- El cornete negro necrótico se confunde fácilmente con sangre seca y con costra.
- Secreción nasal teñida de sangre y dolor facial, ambos del mismo lado.
- Hinchazón periorbitaria o perinasal suave, con decoloración e induración.
- Ptosis del párpado, proptosis del globo ocular y oftalmoplejía completa y:
Múltiples parálisis de pares craneales, no relacionadas con lesiones documentadas.
- Cultivo y examen microscópico de la zona afectada.

Conclusiones:

La tercera ola, las nuevas variantes y el uso indiscriminado de corticosteroides favorecen en gran medida un terreno fértil para este agente infeccioso. Una forma de contener la posibilidad de mucormicosis, es recomendar el uso juicioso e individualizado de corticosteroides en el paciente con COVID-19, basado en la evidencia actual, además de extremar medidas de bioseguridad, sobre todo si se padece de un sistema inmunológico deprimido.

Consideramos que éste es un tema de alto interés, el cual requiere dedicar la mayor atención de la comunidad médica y los gestores de las políticas de salud a nivel nacional; disponer los recursos necesarios para vigilancia de posibles casos, junto al soporte requerido para facilitar el diagnóstico precoz y tratamiento oportuno a esta grave complicación.

Referencias bibliográficas:

- 1) <https://cnnespanol.cnn.com/video/hongo-negro-india-interview-guillermo-arduino>.
- 2) Monte J, Santos M, Ribeiro I, Luz G, Baba E, Hirsch B et al. Mucormicosis gastrointestinal (zigomicosis) rara y fatal en un paciente con COVID-19. *Clin Endosc* 2020; 53 (6): 746-9.
- 3) Deutsch P, Whittaker J, Prasad S. Invasive and non-invasive fungal rhinosinusitis - a review and update of the evidence. *Medicina* 2019; 55: 1-14.
- 4) Song G, Liang G, Liu W. Fungal Co-infections Associated with Global COVID-19 Pandemic. *Mycopathologia* 2020; 185 (4): 599-606.
- 5) Singh A, Singh R, Joshi S, Misra A. Mucormycosis in COVID-19. *Diabetes & Metabolic Syndrome: Clinical Research & Reviews* 2021.
- 6) Eucker J, Sezer O, Graf B, Possinger K. Mucormycoses. *Mycoses* 2001; 44 (7): 253-260.
- 7) Grupo WHOREAfC-T, Sterne J, Murthy S, Diaz J, Slutsky A, Villar J et al. Asociación entre la administración de corticosteroides sistémicos y la mortalidad entre pacientes críticamente enfermos con COVID-19. *JAMA* 2020; 324 (13): 1330-1341.
- 8) Lionakis M, Kontoyiannis D. Glucocorticoids and invasive fungal infections. *Lancet* 2003; 362: 1828-1838.

- 9) Kumar G, Adams A, Hererra M, Rojas E, Singh V, Sakhuja A et al. Predictores y resultados de hais en pacientes con COVID-19. *Int J Infect Dis* 2020; 104 (3): 287-92.
- 10) Kimmig L, Wu D, Gold M, Pettit N, Pitrak D, Mueller J et al. La inhibición de IL-6 en pacientes con COVID-19 críticamente enfermos se asocia con un aumento de las infecciones secundarias. *Front Med (Lausana)* 2020; 7: 583897.
- 11) Prakash H, Chakrabarti A. Global epidemiology of mucormycosis. *J Fungi* 2019; 5:26.
- 12) Sugar A. Mucormycosis. *Clin Infect Dis* 1992; 14: S126-9.

ACTUALIZACIÓN

Shock cardiogénico en pediatría *Parte I: Definiciones y diagnóstico*

Cardiogenic shock in pediatrics
Part I: Definitions and diagnoses

Dr. Javier Burgoa Vargas^(*), Dr. Antonio Bravo Serrano^(), Dr. Hervin Durán Condori^(**),
Dra. Mariel Forest Yepez^(**)**

Resumen:

El shock cardiogénico en pediatría representa una comorbilidad que impacta negativamente en la sobrevida de pacientes en estado crítico. En la última década los avances en la biología molecular han permitido entender con mayor precisión los eventos fisiopatológicos que responden las principales interrogantes acerca de la génesis y evolución de este estado mórbido. Establecer cabalmente los fundamentos y comprender la relación con la expresión clínica son herramientas indispensables para el pediatra y de este modo enfrentar con las medidas terapéuticas pertinentes a estos pacientes. En la presente revisión se puntualizan claves fisiopatológicas y de diagnóstico inicial del shock cardiogénico.

Palabras clave:

Rev Soc Bol Ped 2021; 59 (2): 101-8: shock, insuficiencia cardíaca, pediatría.

Introducción:

El shock cardiogénico (SC) en pediatría es una causa importante de mortalidad en pacientes ingresados en unidades de terapia intensiva, comorbilidades frecuentes como la sepsis pueden incrementar dicho indicador¹.

En niños la etiología principal corresponde al grupo de las diferentes cardiopatías congénitas, cada una con una particularidad identificada con claridad²; en esta revisión nos abocaremos a establecer las defini-

Abstract:

Cardiogenic shock in pediatrics represents a comorbidity that negatively impacts the survival of critically ill patients. In the last decade, advances in molecular biology have made it possible to understand with greater precision the pathophysiological events that answer the main questions about the genesis and evolution of this morbid state. Fully establishing the foundations and understanding the relationship with clinical expression are indispensable tools for the pediatrician and thus face the pertinent therapeutic measures for these patients. In this review, pathophysiological keys and initial diagnosis of cardiogenic shock are specified.

Keywords:

Rev Soc Bol Ped 2021; 59 (2): 101-8: shock, heart failure, pediatrics.

ciones y mecanismos patológicos del SC de manera general y considerando un corazón sin defecto estructural congénito específico.

Definiciones y conceptos:

Las diferentes fuentes bibliográficas coinciden en que la microcirculación es la unidad fisiopatológica del estado de shock, en el caso del SC se asocia a insuficiencia cardíaca sistólica¹⁻³. La disfunción diastólica no puede considerarse como SC dado

(*) Cardiólogo pediatra. Hospital Materno Infantil. CNS. La Paz, Bolivia.

(**) Intensivista pediatra. Hospital Materno Infantil. CNS. La Paz, Bolivia.

Conflicto de intereses: Los autores indican que el presente trabajo no tiene conflicto de intereses.

Artículo aceptado el 05/02/21.

que la fisiopatología es distinta y por lo tanto su tratamiento lleva directrices diferentes. Clásicamente las causas de insuficiencia circulatoria por disfunción diastólica (taquiarritmia, taponamiento cardiaco, etc.) se encuentran explicadas como shock obstructivo.

El shock cardiogénico se define como un estado agudo de suministro de oxígeno inadecuado en relación a las demandas tisulares, secundario a una función sistólica insuficiente¹⁻⁹.

Los conceptos de pre-carga, post-carga, contractilidad e insuficiencia cardiaca son fundamentales^{2,8}.

La pre-carga es la longitud que alcanza la miofibrilla en reposo inmediatamente antes de la contracción ventricular^{2,8}. Es importante puntualizar que la precarga si bien está relacionada con el volumen diastólico ventricular final, se refiere de manera específica a una propiedad de la miofibrilla y no al retorno venoso (presión venosa central) o a volúmenes determinados.

La post-carga es la fuerza por unidad de área sectorial que se opone al vaciamiento ventricular, responde a la ley de Laplace, misma que explica que el estrés parietal sistólico es directamente proporcional a la presión intraventricular y al radio de la cavidad e inversamente proporcional a dos veces el grosor de la pared^{2,8}. Por lo antes dicho es de suponer que lesiones obstructivas que afecten al ventrículo en su vaciamiento o insuficiencia valvular atrioventricular generarán incremento o decremento de la post-carga, respectivamente. Por lo tanto la post-carga se refiere a una propiedad del corazón en sí, la analogía con la resistencia vascular sistémica o pulmonar no siempre es cierta.

La contractilidad se define como la capacidad intrínseca de la miofibrilla de acortar su longitud de manera independiente de pre y post-carga^{2,8}. En la práctica clínica no es sencillo medir la contractilidad en todos los casos, sin embargo se han postulado índices que pueden desestimar condiciones de pre y post-carga, y ser utilizados para

aproximar un valor de contractilidad con certeza razonable¹⁰⁻¹².

La insuficiencia cardiaca sistólica en pediatría se define como una condición en la que el daño funcional o estructural difuso de la miofibrilla, o bien una sobrecarga hemodinámica excesiva, provoca disminución de la fuerza contráctil del corazón².

Fisiopatología básica:

Durante el estado de SC, una vez que los receptores adrenérgicos se activan se inicia una serie de eventos que a partir de la proteinquinasa C y sus pasos intermedios promueven salida de calcio del retículo sarcoplásmico activando a la calcineurina, por medio de ésta se estimula al factor transcripcional que a través del núcleo inicia la respuesta hipertrófica patológica^{2,13,14}. El metabolismo alterado del ión calcio se manifiesta como resultado de la disfunción de los canales de rianodina como del transportador (internalizador) de calcio SERCA-2, todo esto tiene como resultado una ganancia durante diástole y menor disponibilidad del ión durante sístole¹⁴.

El corazón tiene como principal fuente de energía a los ácidos grasos y necesita condiciones aeróbicas para su metabolismo. Durante estrés sistólico en el escenario del SC se establece la promoción de apoptosis mediada por las especies reactivas de oxígeno¹⁵.

El óxido nítrico puede presentar una actividad dual por lo que si bien tiene reconocidos efectos protectores pueden también establecerse efectos nocivos con la apoptosis como un fin común^{2,15,16}.

La disfunción mitocondrial es el engranaje principal que asocia tanto a la insuficiencia cardiaca como al estado de shock¹⁷. El principal mecanismo patológico es la rotación de sustrato energético de ácidos grasos a glucosa, obteniéndose una pérdida neta de ATP disponible, se limita la actividad de la cadena de electrones y se generan elementos pro-apoptosis¹⁴⁻¹⁷.

La hipertrofia inadaptativa es el paso inicial hacia la insuficiencia cardiaca, los nexos entre el estrés mecánico y señales intracelulares activan vías que tienen como objetivo incidir en el núcleo para la estimulación de mitosis descontrolada^{2,14,15}.

Las curvas que relacionan volumen sistólico-volumen final de diástole, y los bucles de presión ventricular-volumen ventricular, explican cabalmente el comportamiento fisiológico durante estrés diastólico y estrés sistólico, respectivamente^{1,8-10}.

La curva de volumen sistólico-volumen diastólico final expresa la ley de Frank-Starling, cuyo principio manifiesta que durante incremento del estrés diastólico (evaluado mediante el volumen diastólico final) la fuerza contráctil también se eleva, promoviendo un volumen sistólico mayor y compensando el índice cardiaco aún con fracción de expulsión disminuida^{1,4,8-10}.

Esto último explica el por qué se recomienda evitar los términos de “síndrome de bajo gasto” o “síndrome de bajo débito” cuando se describe una condición cardiaca insuficiente, el límite de este mecanismo de compensación es el edema pulmonar cardiogénico^{2,8}.

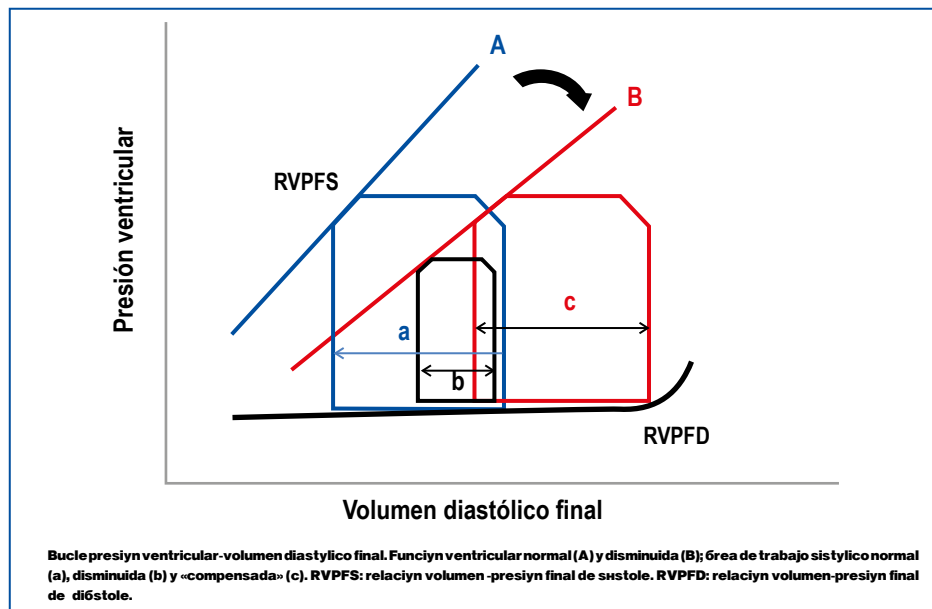
Los bucles de presión-volumen ventricular (figura 1): describen el “trazo” que se sigue durante un ciclo

cardiaco normal, quedando delimitada el área de trabajo sistólico^{1,8,10}. Una vez que se establece la noxa y desciende el inotropismo el bucle resultante queda desplazado a la derecha y abajo, quedando reducidos tanto el volumen sistólico como el área de trabajo sistólico^{1,10}.

El mecanismo compensador es el incremento del volumen diastólico final que desplaza la resultante de la vertical de contracción isovolumétrica a la derecha con el consecuente ascenso del trabajo sistólico^{1-3,8,10}.

El evento fisiopatológico clave del estado de shock, independiente del tipo, es la disoxia celular^{1,3,4,10,18,19}. La red capilar contiene el 80% del endotelio corporal, por lo tanto la superficie de intercambio capilar/celular es importante, la circulación capilar se comporta como unidad. Los esfínteres precapilares responden a modificaciones de catecolaminas circulantes con efectos principalmente alfa-adrenérgicos, pero también son sensibles a sustancia promovidas en los mismos capilares y endotelio local como el óxido nítrico o la adenosina¹⁶. Una vez en el capilar el flujo sanguíneo se acelera por reordenamiento de los hematíes hacia la zona central con el esperado descenso del hematocrito, dejando al plasma en la periferia, en contacto íntimo con el glucocáliz endo-

Figura 1



telial^{20,21}. A nivel capilar se modifica la curva de disociación de la hemoglobina por las condiciones de presión de dióxido de carbono (CO₂), estableciéndose un rango de menor afinidad de la hemoglobina con el oxígeno transportado, explicado por el efecto Bohr²², este efecto es importante para entender la ausencia de acidosis láctica pese a la hipoxemia crónica en pacientes con cardiopatías congénitas cianógenas aún cuando la policitemia puede no completar del todo la tarea compensatoria.

La disfunción del glucocálix endotelial está descrita en distintos tipos de shock^{20,21}, en ese sentido el SC no es la excepción. Se sospecha de la misma cuando el comportamiento de la restitución hídrica no restablece la condición hemodinámica insuficiente, su mecanismo patológico ha sido evidenciado en pacientes en quienes las fuerzas de Starling no explican satisfactoriamente la fuga a tercer espacio durante el tránsito capilar²⁰.

Se sabe que la entrega de oxígeno (DO₂) es una variable que puede ser manipulada para conservar una adecuada relación de entrega/consumo de oxígeno, base fisiopatológica del shock^{1,19}. Sin duda la función mitocondrial es la que más se exige durante estados de insuficiencia circulatoria². Mientras la DO₂ cubra las demandas metabólicas tisulares, el equilibrio ae-

róbico y la respiración celular, mediada por la mitocondria, se mantendrán en un margen estrecho¹⁹.

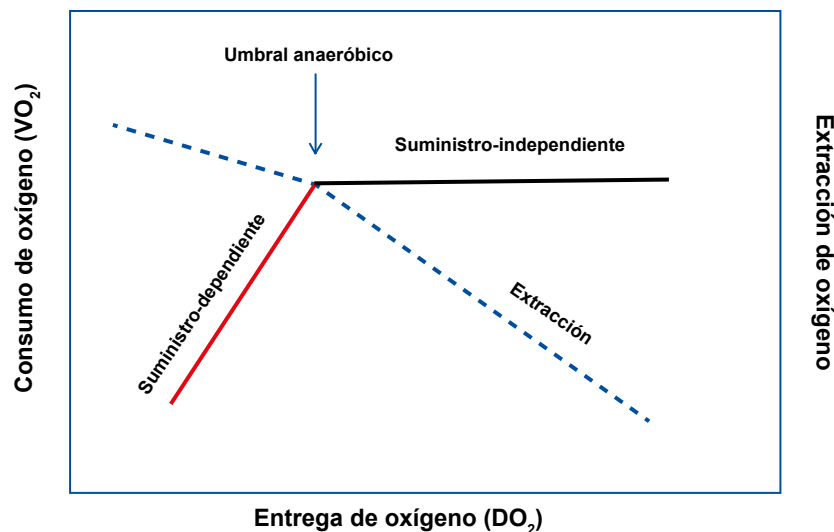
En el caso del metabolismo cardiaco como fue mencionado previamente se concentra en el aprovechamiento de ácidos grasos para la obtención de energía, sin embargo una vez que se alcanza el umbral aeróbico la fosforilación oxidativa se frena y la célula utiliza vías preferentes anaeróbicas que le permitan obtener energía sin necesidad de disponer de oxígeno^{2,17}. La modificación del sustrato energético trae consigo la generación de sustancias reactivas de oxígeno que promueven un terreno propicio para la apoptosis^{16,17}.

La DO₂ deriva del contenido arterial de oxígeno (CaO₂) y del índice cardiaco (IC). Por su parte el consumo de oxígeno (VO₂) se obtiene de la diferencia arterio-venosa de contenido oxígeno (Da-vO₂) y el IC. Cuando se alcanza el umbral anaeróbico, el resultado es la caída del consumo y desaceleración del índice de extracción, por lo que la entrega de oxígeno es vital en este periodo denominado “suministro-dependiente” (figura 2)^{1,19}.

Etiología^{1-7,9}:

Las causas que llevan a SC en pediatría se resumen en la tabla 1.

Figura 2:



Relación entrega-consumo-extracción de oxígeno, durante la evolución del Shock cardiogénico hacia el umbral anaeróbico.

Tabla 1:

Etiología	
Malformaciones congénitas	Defectos con importantes cortocircuitos de izquierda a derecha (CIV, PCA, DSAV). Lesiones obstructivas de ventrículo izquierdo (Estenosis aórtica, ventrículo izquierdo hipoplásico, coartación aórtica crítica).
Desordenes inflamatorios	Miocarditis infecciosa, metabólicos (hipo-hipertiroidismo, hipoglucemia, feocromocitoma, acidosis, hipotermia, hipocalcemia).
Disritmias	Taquicardias sostenidas de larga data, bloqueo atrioventricular completo.
Lesiones obstructivas	Tamponade cardiaco

Las cardiopatías congénitas constituyen el principal grupo de afecciones que llevan a SC, en especial en el postoperatorio²³. La sepsis y el shock séptico también presentan en su curso un porcentaje no despreciable de co-morbilidad con el SC.

La miocardiopatía dilatada primaria²⁴ o secundaria (principalmente post-viral) en insuficiencia cardiaca puede llevar a SC, una vez que los mecanismos compensadores se saturan y se desencadena la disoxia celular. Las patologías coronarias congénitas/adquiridas deben descartarse, ya que su baja frecuencia y clínica subrepticia en niños pueden ser un factor en contra.

Diagnóstico:

El interrogatorio y el examen físico inicial son el baluarte del diagnóstico oportuno del SC. Los antecedentes familiares y personales la mayoría de las veces establecen una relación etiológica evidente. Deben indagarse enfermedades cardiacas conocidas, así como su seguimiento y evolución en el tiempo. La ausencia de síntomas puede ser compatible con cuadros de insuficiencia cardiaca compensada

asintomática^{2,8}, por lo que el deterioro súbito de la clase funcional puede presentarse aún en pacientes hospitalizados con seguimiento estricto^{5,6}.

Debe realizarse un examen físico pormenorizado (por sistemas) buscando datos directos e indirectos que orienten a la etiología del SC; determinada la causa el tratamiento podrá dirigirse de manera general y específica.

Para clasificar (shock frío/caliente, seco/húmedo) a los pacientes con SC, se hace énfasis en los hallazgos clínicos para tomar medidas inmediatas, como fase previa al ingreso a la unidad de terapia intensiva^{1,3,4}. Signos de congestión: ortopnea, ingurgitación yugular, hepatomegalia, edema ascendente, estertores crepitantes. Signos de hipoperfusión: somnolencia, confusión, disminución de la presión arterial diferencial, extremidades frías, taquicardia, fracaso renal^{3,4}.

La asociación SC caliente-húmedo que comúnmente expresa disfunción diastólica “pura” como base fisiopatológica es controvertida⁴, primero porque la disfunción diastólica desencadena shock obstructivo, y segundo porque está comprobado que la pre-

sencia de resistencias vasculares sistémicas elevadas ya no es requisito para el diagnóstico de SC, hecho que se documenta en publicaciones donde se encuentran pacientes con resistencias vasculares sistémicas disminuidas en ausencia de shock distributivo²⁵⁻²⁹. El modelo de SC frío-húmedo es el más frecuentemente visto a la luz de la comprobación hemodinámica durante el abordaje del paciente en la unidad de cuidados intensivos^{3,4}.

Ya que se estableció la sospecha diagnóstica se requiere del apoyo paraclínico para determinar la presencia de insuficiencia cardiaca sistólica^{1,2,5,6} y la disoxia celular.

La radiografía postero-anterior de tórax evalúa variables como la cardiomegalia, presencia de hiperflujo pulmonar, signos de hipertensión venocapilar y presuponer crecimiento de cavidades cardiacas^{1,3}; es un examen rápido, de bajo costo y accesible en los centros de todos los niveles de atención.

El electrocardiograma puede mostrar alteraciones de ritmo o conducción que sean consecuencia de la disoxia celular, por otro lado pueden descartar, con un margen aceptable de seguridad, síndromes coronarios; el electrocardiograma es útil para corroborar crecimiento de cavidades, sospechadas clínica y radiológicamente.

El ecocardiograma transtorácico estima con datos objetivos la función ventricular expresada en la fracción de expulsión del ventrículo izquierdo tanto en modo M, como por el método biplanar en proyección de 4 y 2 cámaras. En pediatría, documentar el descenso de la fracción de eyección es un requisito para el diagnóstico de insuficiencia cardiaca sistólica²; por otro lado evalúa de manera no invasiva y al pie de la cama variables hemodinámicas como gasto cardiaco, índice de potencia cardiaca¹¹⁻¹², la presión de aurícula derecha/izquierda, resistencias vasculares sistémicas y pulmonares¹⁰.

El taller hemodinámico obtenido por ecocardiografía es de mucha utilidad en el seguimiento, incrementando la posibilidad de sobrevida^{3,10}.

La documentación de disoxia celular se puede obtener por múltiples métodos; los más prácticos y accesibles son: gasometría arterial, determinación de lactacidemia, electrolitos séricos, pruebas de función renal y glucosa sérica⁴⁻⁶.

La gasometría arterial presentará acidosis (con o sin acidemia) con anión gap elevado, asociada a gap osmolar disminuido, este patrón es característico de acidosis láctica. Actualmente los gasómetros que se utilizan en unidades de terapia intensiva cuentan con reactivo para la cuantificación directa de lactato^{3,4}. Otra utilidad de la gasometría arterial es que mediante la obtención de la hemoglobina se puede calcular el CaO₂, pieza fundamental para establecer la presencia o ausencia de disoxia.

La gasometría venosa central es útil para establecer el estado dinámico del SC, determinado por los valores de saturación de oxígeno y presión de CO₂ en dicha muestra. Los valores de hemoglobina y presión de O₂ permitirán calcular el contenido venoso de oxígeno (CvO₂), de la Da-vO₂, y por lo tanto del índice de extracción de oxígeno.

Con los datos obtenidos hasta este momento se pueden estimar tanto el gasto cardiaco como el índice de potencia cardiaca, claves para el seguimiento y determinación de pronóstico de los pacientes con SC^{1,3,4,10,12}. Como el cálculo del gasto cardiaco por medio de gasometría se basa en el principio de Fick, la resultante por este método debe tomarse con cautela en pacientes con cortocircuitos intracardiacos.

Ya en cuidados intensivos, después de la evaluación inicial se establece la clasificación hemodinámica, misma que regirá el manejo inicial y estimará el pronóstico vital del paciente^{1,3,9}. En este sentido se tomarán en cuenta las siguientes variables: índice cardiaco, índice de resistencias vasculares sistémicas, presión en cuña¹⁰. Es de suponer que la variante hemodinámica obtenida coincida con la variante clínica (figura 3); de no ser así se sugiere basar el manejo priorizando el “modelo” hemodinámico encontrado.

Figura 3.- Clasificación clínica del shock cardiogénico:

		CONGESTIÓN EN REPOSO	
		NO	SI
HIPOPERFUSIÓN EN REPOSO	NO	Caliente Seco	Caliente Húmedo
	SI	Frío Seco	Frío Húmedo

Conducta inicial:

Una vez que se obtienen los datos clínicos y paraclínicos suficientes que confirmen el SC, se toma la conducta pertinente basada en los hallazgos del taller hemodinámico. Es importante limitar las condiciones que incrementan el VO₂ como el dolor, el esfuerzo respiratorio y la fiebre³. Posteriormente desestimar la administración de soluciones cristaloides ante la evidencia de incremento de precarga⁴⁻⁹. La administración de diuréticos se realiza de manera precoz y con vigilancia estricta del gasto urinario y de evaluación laboratorial seriada de la función renal, considerando que la insuficiencia cardiaca por sí misma supone injuria por hipoperfusión renal relativa. Otros agentes como el neseritide (péptido natriurético recombinante) o tolvaptan (antagonista de canales de arginina-vasopresina) no están recomendados bajo evidencia científica³. Los venodilatadores tampoco están recomendados en pacientes pediátricos con SC. La administración de inotrópicos intravenosos es la piedra angular del tratamiento del SC². Hasta ahora la dobutamina se mantiene como el gold standard del tratamiento de este grupo de pacientes^{1,3}, quedando relegados a se-

gunda línea otros como la dopamina, la milrinona o el levosimendán³. En relación a los vasopresores la noradrenalina se considera de primera línea como adyuvante a los inotrópicos^{1,3,9,29}.

Conclusiones:

La sospecha clínica es el paso más importante para el diagnóstico y tratamiento oportuno de los pacientes pediátricos con SC. El entendimiento de la fisiopatología básica y el conocimiento de las principales etiologías incrementan las probabilidades de no pasar por alto a los pacientes en estadios incipientes de SC, hecho que mejorará el pronóstico y supervivencia de los mismos.

Referencias bibliográficas:

- 1) Costello J, Mazwi M, McBride M, Gambetta K, Eltayeb O, Epting C. Critical care for paediatric patients with heart failure. *Cardiology in the Young* 2015; 25(2): 74-86.
- 2) Burgoa J, Cruz R, Herrera J, Patiño L. Insuficiencia cardiaca en pediatría. *Rev Med La Paz* 2018; 24 (1): 52-62.
- 3) Brissaud O, Botte A, Cambonie G, Dauger S, de Saint Blanquat L, Durand P et al. Experts' recom-

- mendations for the management of cardiogenic shock in children. *Ann. Intensive Care* 2016; 6:14.
- 4) Kar S. Pediatric cardiogenic shock: Current perspectives. *Arch Med Health Sci* 2015; 3: 252-65.
 - 5) Kirk R; Dipchand A; Rosenthal D; Addonizio L; Burch M; Chrisant M et al. The International Society of Heart and Lung Transplantation Guidelines for the management of pediatric heart failure. *J Heart Lung Transplant* 2014; 33 (9): 888-909.
 - 6) Hsu D, Pearson G. Heart Failure in Children, Part I: History, Etiology, and Pathophysiology. *Circ Heart Fail* 2009; 2: 63-70.
 - 7) Ponikowski P, Voors A, Anker S, Bueno H, Cleland J, Coats A et al. ESC Guidelines for the diagnosis and treatment of acute and chronic heart failure. *European Heart Journal* 2016; 37: 2129-2200.
 - 8) Guadalajara J. Entendiendo la insuficiencia cardiaca. *Arch Cardiol Mex* 2006; 76: 431-447.
 - 9) Smith K, Bigham M. Cardiogenic shock. *The Open Pediatric Medicine Journal* 2013; 7 (1: M5): 19-27.
 - 10) Ochagavia A, Zapata L, Carrillo A, Rodríguez A, Guerrero M, Ayuela J. Evaluación de la contractilidad y la poscarga en la unidad de cuidados intensivos. *Med Intensiva* 2012; 36 (5): 365-374.
 - 11) Cotter G, Williams S, Vered Z, Tan L. Role of cardiac power in heart failure. *Curr Opin Cardiol* 2003; 18: 215-222.
 - 12) Fincke R, Hochman J, Lowe A, Menon V, Slater J, Webb J et al. Cardiac power is the strongest hemodynamic correlate of mortality in cardiogenic shock: a report from the shock trial registry. *J Am Coll Cardiol* 2004; 44: 340-8.
 - 13) Rodríguez J, Gallardo G, Vargas G. Bases moleculares de la insuficiencia cardiaca. *Arch Cardiol Mex* 2006; 76: 10-17.
 - 14) Eng L. Biología molecular de la insuficiencia cardiaca. *Arch Cardiol Mex* 2007; 77: 94-105.
 - 15) Carreño J, Apablaza F, Paz M, Jalil J. Hipertrofia cardiaca: eventos moleculares y celulares. *Rev Esp Cardiol* 2006; 59 (5): 473-86
 - 16) Tamargo J, Caballero R, Gómez R, Núñez L, Vaquero M, Delpón E. Efectos del óxido nítrico sobre la función cardíaca. *Rev Esp Cardiol Supl* 2006; 6: 3A-20A.
 - 17) D'Ortencio A, Navigante A. Disfunción mitocondrial y enfermedades cardiovasculares. *Insuf Card* 2016; 11(4): 201-14.
 - 18) Donoso A, Arriagada D, Cruces P, Díaz F. La micro-circulación en el paciente crítico. Parte I: Fisiología en el paciente séptico. *Rev Chil Pediatr* 2013; 84 (1): 83-92.
 - 19) Sethuraman U, Bhaya N. Pediatric shock. *Therapy* 2008; 5(4): 405-423.
 - 20) Kolárová H, Ambruzová B, Svihálková S, Klinke A, Kubala L. Modulation of endothelial glycocalyx structure under inflammatory conditions. *Mediators Inflamm* 2014: 694312.
 - 21) Carrillo R, Zepeda A, Flores O, Díaz A, González I, Araiza D. Glicocálix. Una estructura a considerar en el enfermo grave. *Rev Asoc Mex Med Crit Ter Int* 2016; 30 (2): 130-136.
 - 22) Malte H, Lykkeboe G. The Bohr/Haldane effect: a model-based uncovering of the full extent of its impact on O2 delivery to and CO2 removal from tissues. *J Appl Physiol* 2018; 125: 916-922.
 - 23) Herrera J, Burgoa J, Mijangos R, Cruz R, Sanchez C. Evaluación de la función ventricular derecha con técnicas avanzadas previa y posterior a la corrección quirúrgica de la tetralogía de Fallot. *Rev Pac Cardiol* 2011; 7: 13-23.
 - 24) Herrera J, Burgoa J, Cruz R, Mijangos R, Buendía A, Calderón J. Ventrículo no compacto en cardiopatía congénita, Instituto Nacional de Cardiología (enero 2000 a diciembre del 2012) revisión de 36 casos. *Rev Pac Cardiol* 2011; 7: 32-47.
 - 25) Squara P, Hollenberg S, Payen D. Reconsidering Vasopressors for Cardiogenic Shock. *CHEST* 2019; 156 (2):392-401.
 - 26) Thiele H, Ohman E, Desch S, Eitel I, de Waha S. Management of cardiogenic shock. *Eur Heart J* 2015; 36 (20): 1223-1230.
 - 27) van Diepen S, Katz J, Albert N et al. Contemporary management of cardiogenic shock: a scientific statement from the American Heart Association. *Circulation* 2017; 136 (16): 232-268.
 - 28) Reynolds H, Hochman J. Cardiogenic shock: current concept and improving outcomes. *Circulation* 2008; 117 (5): 686-697.
 - 29) Levy B, Perez P, Perny J, Thivilier C, Gerard A. Comparison of norepinephrine-dobutamine to epinephrine for hemodynamics, lactate metabolism, and organ function variables in cardiogenic shock. *Crit Care Med* 2011; 39 (3): 450-455.

CASO CLÍNICO

Shock cardiogénico en pediatría *Parte II: Monitorización y tratamiento*

Cardiogenic shock in pediatrics
Part II: Monitoring and treatment

Dr. Javier Burgoa Vargas^(*), Dr. Hervin Durán Condori^(), Dra. Mariel Forest Yopez^(**),
Dr. Antonio Bravo Serrano^(**)**

Resumen:

La monitorización hemodinámica durante el shock cardiogénico contempla una serie de procedimientos invasivos y no invasivos que permiten tomar conductas adecuadas para mejorar el pronóstico de pacientes críticos en la edad pediátrica. Las metas terapéuticas se basan en los hallazgos que la monitorización ofrece, siendo el taller gasométrico y el ecocardiograma transtorácico las principales herramientas disponibles en la actualidad. El tratamiento con fármacos inotrópicos, vasopresores y vasodilatadores ha evolucionado en el tiempo, siendo la individualización del paciente la regla para su uso racional y correcto. En esta revisión se describe el taller hemodinámico, su utilidad y las pautas terapéuticas que deben seguirse en pacientes pediátricos con shock cardiogénico.

Palabras clave:

Rev Soc Bol Ped 2021; 59 (2): 109-117: Shock cardiogénico, ecocardiograma, taller gasométrico.

Introducción:

El shock cardiogénico (SC) se define como un estado agudo de suministro de oxígeno inadecuado en relación a las demandas tisulares, secundario a una función cardiaca sistólica insuficiente, teniendo a la microcirculación como la unidad fisiopatológica¹⁻⁵. La esencia del trastorno es la presencia de disoxia celular en el contexto de un corazón insuficiente. En pediatría la presentación como entidad aislada está relacionada principalmente con cardiopatías

Abstract:

Hemodynamic monitoring during cardiogenic shock contemplates a series of invasive and non-invasive procedures that allow appropriate behaviors to be taken to improve the prognosis of critically ill pediatric patients. The therapeutic goals are based on the findings that monitoring offers, with the gasometric workshop and the transthoracic echocardiogram being the main tools currently available. Treatment with inotropic, vasopressor and vasodilator drugs has evolved over time, with the individualization of the patient being the rule for its rational and correct use. This review describes the hemodynamic workshop and its usefulness, and the therapeutic guidelines to be followed in pediatric patients with cardiogenic shock.

Keywords:

Rev Soc Bol Ped 2021; 59 (2): 109-117: Cardiogenic shock, echocardiogram, gasometric workshop.

congénitas; como entidad asociada, es frecuente en casos de shock séptico. En la presente revisión nos referiremos únicamente al seguimiento y a los lineamientos terapéuticos fundamentales del corazón en estado de shock, sin defecto estructural congénito.

Ecocardiograma:

El ecocardiograma transtorácico es el estudio que se realiza de inicio cuando se sospecha SC; entre

(*) Cardiólogo pediatra. Hospital Materno Infantil. CNS. La Paz, Bolivia.

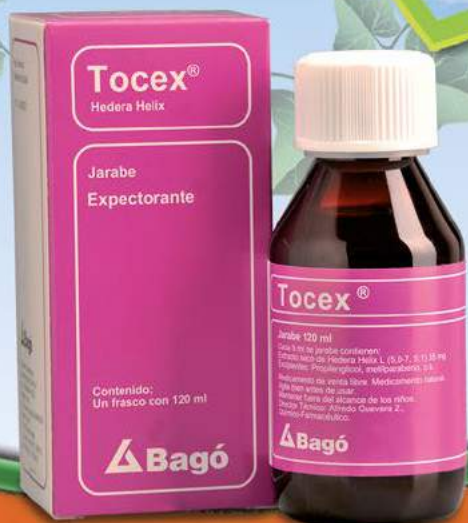(**) Intensivista pediatra. Hospital Materno Infantil. CNS. La Paz, Bolivia.

Conflicto de intereses: Los autores indican que el presente trabajo no tiene conflicto de intereses.
Artículo aceptado el 08/02/21.

ToceX

Hedera helix

La forma EFECTIVA y NATURAL de aliviar la TOS



PARA TODA LA FAMILIA

PLANTA FARMACÉUTICA CERTIFICADA

GMP

GOOD MANUFACTURING PRACTICES - BOLIVIA



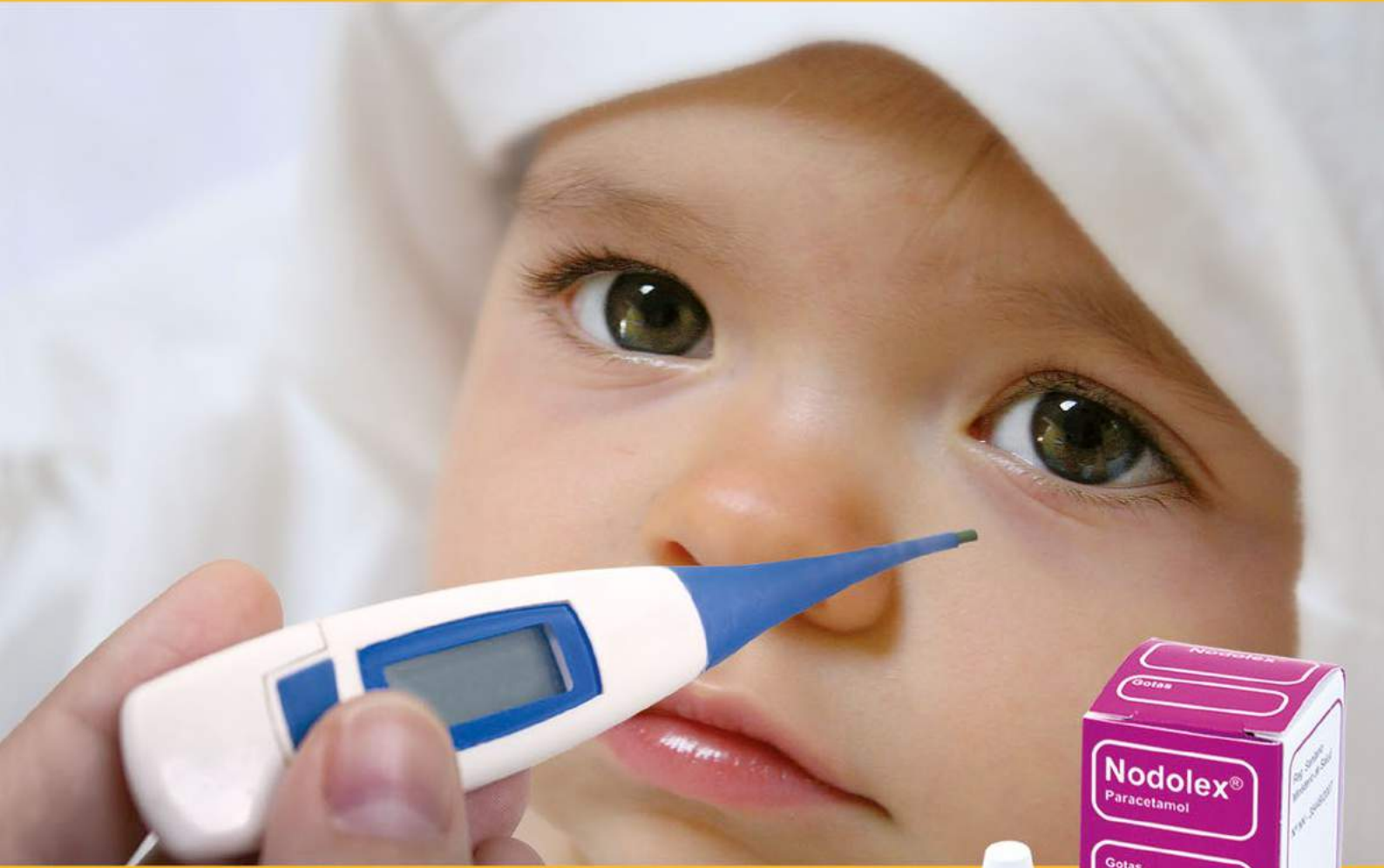Bagó

Ética al servicio de la salud

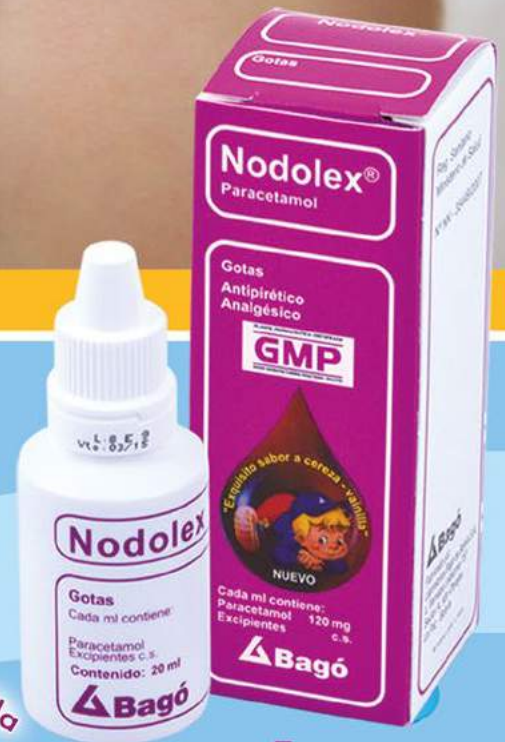

NODOLEX®

Paracetamol gotas



Baja la fiebre y calma
el dolor con seguridad



Sabor
Cereza-vainilla



Ética al servicio de la salud

sus aplicaciones están: identificar malformaciones cardíacas congénitas, diagnóstico de derrame pericárdico, confirmar la disminución de la fracción de eyección, cuantificación de presiones intracardíacas, evaluar precarga, postcarga y contractilidad^{1,7-9} (tabla 1).

Función ventricular:

La función ventricular izquierda (fracción de eyección igual o mayor a 55%) puede ser cuantificada mediante el modo M (Teicholz, figura 1A), o mediante la ventana apical de 4 y 2 cámaras por el método de Simpson¹⁰. La función ventricular derecha puede ser medida mediante la excursión sistólica del anillo tricuspídeo (TAPSE, figura 1B) o la onda s' del Doppler tisular pulsado¹¹⁻¹³.

El método de Teicholz tiene la desventaja de ser dependiente de precarga y de la ausencia de mo-

vimiento paradójico del septum interventricular, mientras que el método de Simpson está influenciado por modificaciones en la postcarga¹⁰.

Por lo antes dicho la evaluación no invasiva de la cuantificación de la contractilidad mediante el ETT puede realizarse por dos parámetros: el índice de trabajo sistólico del ventrículo izquierdo y el índice de potencia cardíaca, con alto significado diagnóstico y pronóstico^{14,15}. Otros métodos que calculan la función ventricular son la relación dp/dt y el índice de Tei¹⁰.

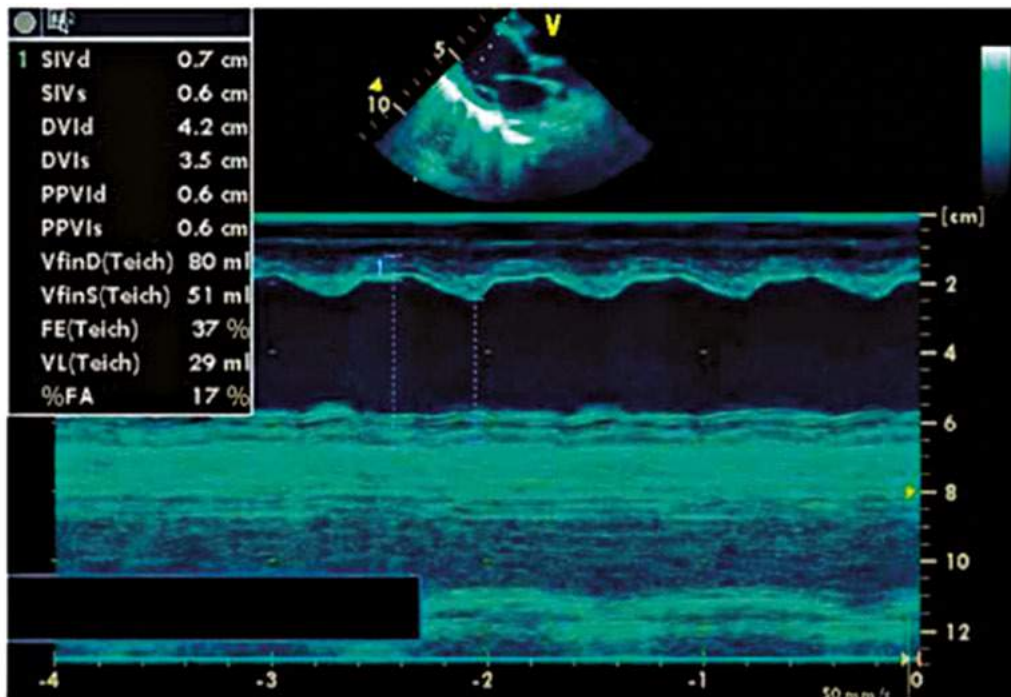
Para elaborar el taller hemodinámico mediante ecocardiografía se calcula inicialmente el gasto cardíaco^{10,16}, el cual no está directamente relacionado con la función ventricular, por lo tanto se pueden presentar pacientes con shock cardiogénico con índice cardíaco (IC) disminuido, normal o alto². El gasto cardíaco puede estimarse directamente obtenien-

Tabla 1.- Taller gasométrico:

Parámetro	Cálculo	Valor normal
Contenido arterial de O ₂ (CaO ₂)	$(Hb \times 1,34 \times SaO_2) + (0,0031 \times PaO_2)$	20 vol%
Contenido venoso de O ₂ (CvO ₂)	$(Hb \times 1,34 \times SvO_2) + (0,0031 \times PvO_2)$	15,5 vol%
Diferencia arteriovenosa de O ₂ (DavO ₂)	CaO ₂ - CvO ₂	3.5 - 4.5 vol%
Disponibilidad de O ₂ (DO ₂)	CaO ₂ x IC x 10	500-800 ml/min/m ²
Consumo de O ₂ (VO ₂)	DavO ₂ x IC x 10	120-180 ml/min/m ₂
Gasto cardíaco (GC)	- VS x FC - (DavO ₂ x 100 / CaO ₂) / DavO ₂	4-8 L/min
Índice cardíaco (IC)	GC / SC	2.6-4.2 (L/min)/m ²
Volumen sistólico (VS)	GC / FC	50-100 ml/latido
Índice de resistencias vasculares sistémicas	(PAM - PVC) x 80 / IC	1800-2800 dinas.s.cm ⁻⁵ m ²
Índice de resistencias vasculares pulmonares	(PAPm - PECP) x 80 / IC	200-350 dinas.s.cm ⁻⁵ m ²
Índice de potencia cardíaca	PAM x IC x 0.0022	0.5-0.7 W/m ²
Índice de trabajo sistólico del ventrículo izquierdo	1.36 (PAM - PECP) x IVS / 100	50-62 g.m/m ²

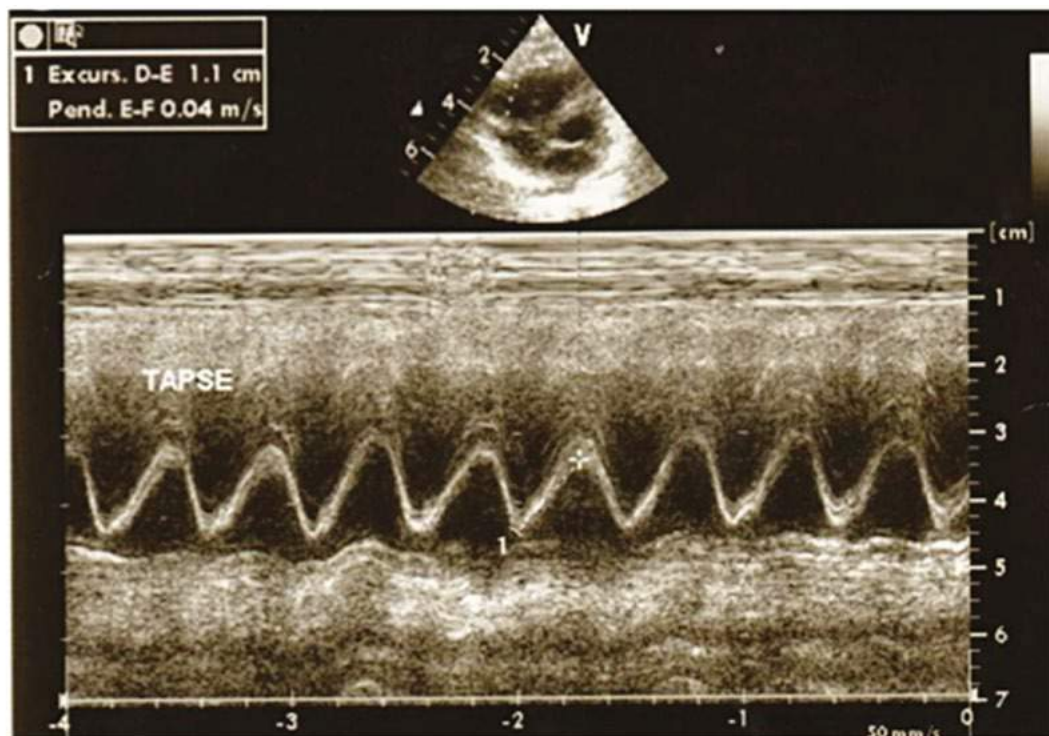
Hb: hemoglobina. VS: volumen sistólico. FC: frecuencia cardíaca. SC: superficie corporal. PAM: presión arterial media. PVC: presión venosa central. PAPm: presión arterial pulmonar media. PECP: presión de enclavamiento capilar pulmonar. IVS: índice de volumen sistólico.

Figura 1A:



Ecocardiograma 2D ventana paraesternal eje largo en modo M. Cuantificación de la función ventricular izquierda (Teicholz) disminuida con fracción de eyección de 37% y volumen latido de 29 ml.

Figura 1B:



Ecocardiograma 2D apical cuatro cámaras modo M en anillo tricuspídeo lateral, cuantificación de la función ventricular derecha. TAPSE: excursión sistólica plano del anillo tricuspídeo.

do el volumen sistólico (modo M) y multiplicarlo por la frecuencia cardiaca, o determinando tres variables que son el diámetro del tracto de salida del ventrículo izquierdo medido justo por debajo de la inserción de las valvas semilunares de la válvula aórtica, la integral velocidad tiempo (IVT) con Doppler pulsado en el TSVI y la frecuencia cardiaca^{10,17}. Una vez que se cuenta con el GC se realiza la relación con la superficie corporal y se obtiene el índice cardiaco (IC), este último dato en pacientes pediátricos es más útil que el GC puesto que toma en cuenta variables dependientes de la edad.

Precarga:

La correlación entre la precarga (longitud miofibrilar) y la presión venosa central (presión intracavitaria) es ampliamente discutida; el índice de colapso de la vena cava inferior (ICVCI) es un dato aún confiable para evaluar precarga derecha^{18,19}. Un ICVCI menor a 50% supone un incremento en la presión de aurícula derecha¹⁰. Por otro lado, la presión en cuña o presión capilar pulmonar, en ausencia de obstrucción del retorno venoso pulmonar (normal o anómalo), es equiparable a la presión de la aurícula izquierda, misma que se puede calcular de la medición de la onda E en el Doppler pulsado de la válvula mitral y su relación con la onda e' del Doppler tisular en el anillo mitral lateral, o de la diferencia entre la presión arterial sistémica y el gradiente máximo del jet de insuficiencia mitral si ésta existiese^{17,20,21}. Una medición optativa para la precarga de ventrículo izquierdo es medir la integral velocidad tiempo (IVT) del tracto de salida del ventrículo izquierdo (TSVI) o el patrón de flujo transmitral comparativamente, antes y después de la infusión de volumen²².

Postcarga:

La postcarga se mide mediante el pico máximo de insuficiencia mitral o tricuspídea y su relación con la IVT tanto del TSVI como del tracto de salida del ventrículo derecho (TSVD), respectivamente^{10,23}.

En ausencia de insuficiencia mitral el índice de resistencia vascular sistémica puede calcularse de la diferencia de la presión arterial media (PAM) y la presión de aurícula derecha (PAD) y de su división entre el índice cardiaco (IC).

Taller gasométrico:

Para efectuar una evaluación del estado hemodinámico y metabólico, pueden emplearse cálculos a partir de las gasometrías arteriales y venosas, mediante éstas se estiman la concentración de oxígeno a nivel arterial y venoso, la diferencia arterio-venosa y el índice de extracción de oxígeno²⁴.

Estos datos representan los estados de oxigenación arterial y desoxigenación de la aurícula derecha, lo que muestra un panorama indirecto del gasto cardiaco, es decir, del recorrido del oxígeno en el sistema vascular hasta su perfusión en los tejidos.

Para estimar el contenido arterial (CaO₂) y venoso de oxígeno (CvO₂), se toma en cuenta el oxígeno unido a la hemoglobina (Hb) (1g Hb = 1.34 mL de oxígeno), mientras que el oxígeno disuelto en plasma se encuentra en relación directa con la presión parcial de oxígeno, en la que por cada mmHg de presión parcial se disuelven 0.0031 mL de oxígeno²⁴.

La diferencia existente entre el contenido de oxígeno de la sangre arterial y la sangre venosa, es un indicador de la cantidad de oxígeno que es consumida por los tejidos. Cuanto mayor sea la diferencia, mayor es la demanda de oxígeno por los tejidos, a esto se conoce también como consumo de oxígeno tisular.

Se denomina estado de hiperdinamia cuando se produce una disminución en la diferencia arterio-venosa de oxígeno (Da-vO₂ menor de 3mL/dL), ya que se extrae menos oxígeno por cada dL de sangre que circula, pese a la mayor demanda del mismo. Por otro lado, en el estado de hipodinamia se produce un aumento de la diferencia arterio-venosa de oxígeno (Da-vO₂ mayor de 5 mL/dL); el paciente en

estado crítico que desarrolle falla cardíaca mostrará valores crecientes en las diferencias arterio-venosas (gasto cardíaco disminuido).

El índice de extracción de oxígeno de los tejidos (IEO₂) se refiere a la relación entre el consumo de oxígeno (VO₂) y la entrega de oxígeno (DO₂). En condiciones normales, su valor oscila entre 25 y 30%, éste puede variar en función de las necesidades tisulares y del aporte de oxígeno.

La cantidad de oxígeno extraído por el cuerpo de la sangre es igual a la diferencia en el contenido de oxígeno de la sangre arterial (CaO₂) y venosa (CvO₂) en mL/L, también conocida como diferencia arterio-venosa de oxígeno (Da-vO₂), multiplicada por la cantidad total de sangre bombeada a través de los pulmones o el cuerpo (gasto cardíaco).

Cuando el suministro de O₂ se restringe al grado de ocasionar hipoxemia, la extracción de O₂ tisular incrementa. Cuando el IEO₂ llega a su nivel máximo de 60 a 70%, se acompaña de disminución en el consumo de oxígeno (VO₂), por lo tanto, aumenta la deuda de oxígeno en los tejidos, a esta situación se le conoce como transporte crítico de oxígeno y se le relaciona con mal pronóstico en pacientes críticos^{1,24}.

Bajo el principio de Fick se emplea el O₂ como indicador. Indirectamente puede cuantificarse la velocidad con la que ingresa al torrente sanguíneo

midiendo el VO₂ y la Da-vO₂. Los valores normales de gasto cardíaco se encuentra entre 2 y 5 L/minuto.

Una herramienta que también se puede emplear para conocer el estado hemodinámico es la presión de CO₂. Normalmente una diferencia veno-arterial (v-a) de CO₂ > 6 mmHg identifica a los pacientes en los que el gasto cardíaco es inadecuado para proporcionar una perfusión tisular suficiente. Esto debería proporcionar información adicional para identificar a los pacientes que aún requieren reanimación activa. La Dv-aCO₂ puede ser adecuada para la predicción de otras enfermedades cardíacas además del shock cardiogénico²⁵⁻²⁸.

La determinación del exceso de base estándar y de la Dv-aCO₂ puede ser de ayuda en la evaluación del estado global de oxigenación de los tejidos.

Mediante el empleo de las fórmulas (tabla 2) es posible valorar el estado hemodinámico del paciente grave, ya que nos permite conocer variables como: la cantidad de oxígeno que llega a la circulación sistémica mediante el contenido arterial y venoso de oxígeno y podrá valorarse su transporte; del mismo modo podrá conocerse la cantidad de oxígeno utilizado por las células y valorarse de manera indirecta sus demandas metabólicas, así como calcular el índice cardíaco inicial sin necesidad de catéter de flotación o ecocardiograma.

Tabla 2.- Cálculos ecocardiográficos en shock cardiogénico:

Parámetro	Medición	Valor normal
Gasto cardíaco (GC)	$D(\text{cm})^2 \times \text{IVT}(\text{cm}) \times 0.78$	4-8 L/min
PECP	- Relación E/A menor 2 - Tiempo deceleración onda E llenado mitral mayor a 150 mseg - E/e menor a 15	Menor a 12 mmHg
PAPm	90- (Tiempo de aceleración en TSVD x 0.62)	Menor a 20 mmHg
IRVP	$(\text{RT}(\text{m/s})/\text{IVT TSVD}(\text{cm}) \times 10 + 10 + 0.16)/\text{SC}$	2.5-4.5 UW/m ²
PAD	ICVCI mayor a 50%	0-5 mmHg

Tratamiento:

Las metas de tratamiento consisten en: cuidados de soporte general para mantener la perfusión sistémica, mejorar la congestión pulmonar y sistémica, mejorar la función cardiaca, optimizar la postcarga, tratar la causa subyacente y prevenir la progresión de la enfermedad¹⁻³.

La condición fundamental para el manejo adecuado es la monitorización hemodinámica, cada paciente debe ser individualizado y las estrategias terapéuticas deben ser guiadas por los hallazgos de dicha monitorización (presiones intracavitarias, resistencias vasculares)²⁹.

Reanimación hídrica:

La reanimación hídrica para corregir la hipovolemia e hipotensión, después de una evaluación clínica y ecocardiográfica que demuestre precarga insuficiente, es el paso inicial, a menos que exista edema pulmonar, se recomienda administrar pequeños bolos de fluidos de 5 a 10 ml/Kg para evitar dicha complicación. Es importante la inserción de un catéter venoso central y de una línea arterial para un adecuado monitoreo hemodinámico. El análisis sanguíneo y corrección de las alteraciones ácido-base y electrolíticas, como la hipokalemia, hipomagnesemia y la acidosis severa son una prioridad^{3,4,29}.

Diuréticos:

Furosemida: Es el diurético comúnmente utilizado para optimizar la precarga en el shock cardiogénico. Tiene un rápido inicio de acción (2-5 min) y una duración de acción de 3 horas. Puede ser administrado en bolos o en infusión. El uso de furosemida en infusión continua resulta en menor inestabilidad hemodinámica y trastorno hidroelectrolítico. Entre sus efectos adversos podemos citar hipokalemia, alcalosis metabólica, hipocalcemia, hiponatremia e hiperuricemia. La ototoxicidad es una complicación rara y reportada comúnmente en neonatos y lactantes, siendo potencialmente reversible²⁹.

Inotrópicos y vasopresores:

Dopamina: Efectiva en falla cardiaca y choque cardiogénico, particularmente en pacientes postoperados. Tiene una vida media de 3 a 4 minutos. Su efecto depende de la dosis a infundir. La dosis de 3-5 ug/kg/min tiene acción dopaminérgica que mejora el flujo y la natriuresis. Entre 5-15 ug/kg/min tiene un efecto inotrópico (efecto β). Con dosis mayores de 20 ug/kg/min se compromete el flujo renal, incrementa la resistencia vascular pulmonar, la demanda de oxígeno y la postcarga ventricular^{3,29}.

Dobutamina: Actúa predominantemente en receptores β_1 , más que en β_2 y α . La dosis recomendada oscila entre 2 y 20 ug/kg/min, causando leve vasodilatación; incrementa el gasto cardiaco, reduce la resistencia vascular con mínima alteración en la presión arterial y frecuencia cardiaca. Tiene una vida media corta, 2 a 3 minutos^{1,3}.

Adrenalina: Tiene ambos efectos, α y β . Mejora el gasto cardiaco en pacientes con choque cardiogénico y postoperados con intensa vasoconstricción. Tiene una vida media corta de 2 a 3 minutos^{3,29}.

Norepinefrina: Es un agonista α -adrenérgico usado como vasopresor para aumentar la presión arterial en pacientes con shock. Los efectos adversos asociados al uso de norepinefrina como la disminución del flujo renal y esplácnico, son bien conocidos. En el estudio SOAP II, en adultos, la norepinefrina fue asociada a menor mortalidad que la dopamina en pacientes con shock cardiogénico y considerada como primera línea de tratamiento asociado a un inotrópico^{30,31}.

Milrinona: Es un inhibidor de la fosfodiesterasa III; ayuda a incrementar el volumen sistólico, mejorando la contractilidad y reduciendo simultáneamente la postcarga³.

Levosimendan: Es un sensibilizador de calcio. Su acción consiste en estabilizar la unión del calcio con la troponina C, lo que mejora el inotropismo sin afectar el lusitropismo. Además, tiene un efecto vasodilatador por medio de la activación de los canales de potasio. Asimismo, no incrementa el consumo miocárdico.

dico de oxígeno, ni produce arritmias ni activación neurohormonal. Sus beneficios son significativos respecto a mortalidad, de acuerdo a estudios donde se lo comparo con placebo y/o dobutamina³.

Vasopresina: Es una hormona que se une a sus propios vasopresores; a través de los receptores V1 se produce vasoconstricción y de los V2, reabsorción renal de agua. Incrementa la presión media, sin embargo, no ha tenido una respuesta favorable respecto a la mortalidad³⁰⁻³².

Vasodilatadores:

Nitroprusiato de sodio: Disminuye la postcarga y reduce la presión de llenado, la resistencia vascular pulmonar y sistémica. Es frecuentemente usado en casos agudos y en pacientes post-operados que necesitan reducir la postcarga. La hipotensión es un efecto secundario frecuente que se resuelve reduciendo la dosis o suspendiendo la infusión. Se deberá monitorizar la toxicidad por tiocianato, siendo un efecto adverso que puede presentarse después de 72 horas de administración^{3,29,32}.

Nitroglicerina: Incrementa la capacitancia venosa y reduce la presión de llenado. Es frecuentemente usado en condiciones donde existe incremento de la precarga y congestión venosa pulmonar.

Las siguientes estrategias deben ajustarse a la realidad de cada paciente, dado que la evolución a corto plazo es distinta y mantener una sola figura de tratamiento puede deteriorar el pronóstico^{3,29-32}

Bajo gasto cardiaco con hipotensión: Optimización de la precarga por medio de bolos pequeños de 5 mL/kg con cristaloides, monitorizando cuidadosamente la presencia de crépitos o hepatomegalia. Uso de inotrópicos en infusión continua, dopamina (10ug/kg/min) y dobutamina (10-15 ug/kg/min). Ventilación mecánica en casos de distrés respiratorio o en niños críticos.

Bajo gasto cardiaco con normotensión: Infusión de furosemida 0.05-0.1 mg/kg/hora, titulándose. Asociar inodilatadores (milrinona, levosimendán).

Estado de postcarga elevado: Iniciar milrinona e ir titulando.

Gasto cardiaco óptimo alcanzado: El mismo soporte inotrópico debe ser mantenido hasta realizar el destete del ventilador.

Terapia adyuvante:

El reposo ayuda a reducir la carga de trabajo que compromete al miocardio. La actividad es gradualmente incrementada acorde a la respuesta del tratamiento. La posición semi-Fowler ayuda a mejorar la función pulmonar facilitando la respiración. La normotermia deberá ser mantenida para minimizar la demanda de oxígeno miocárdica. Es útil mejorar la oxigenación, ésta puede ser administrada por puntas nasales o mascarilla, de acuerdo al requerimiento de oxígeno, con adecuada humidificación. Ventilación a presión positiva: la intubación y ventilación mecánica en el shock cardiogénico puede mejorar la tensión arterial de oxígeno y disminuir el trabajo respiratorio. Es útil en pacientes con disfunción ventricular izquierda, principalmente por su efecto de reducción de la postcarga. Se deberá mantener una ingesta proteico-calórica adecuada para cubrir las necesidades metabólicas^{1-3,32}.

Conclusiones:

La monitorización hemodinámica es el paso crucial para optar por el mejor tratamiento e incrementar la sobrevida de los pacientes pediátricos que presentan shock cardiogénico. Las unidades de terapia intensiva deben establecer protocolos de atención en este sentido, así como familiarizarse con el manejo individualizado de los niños con shock cardiogénico.

Referencias bibliográficas:

- 1) Costello J, Mazwi M, McBride M, Gambetta K, Eltayeb O, Epting CL. Critical care for paediatric patients with heart failure. *Cardiology in the Young* 2015; 25(2): 74-86.

- 2) Burgoa J, Cruz R, Herrera J, Patiño L. Insuficiencia cardíaca en pediatría. *Rev Med La Paz* 2018; 24 (1): 52-62.
- 3) Brissaud O, Botte A, Cambonie G, Dauger S, de Saint Blanquat L, Durand P et al. Experts' recommendations for the management of cardiogenic shock in children. *Ann. Intensive Care* 2016; 6:14.
- 4) Kar S. Pediatric cardiogenic shock. *Arch Med Health Sci* 2015; 3: 252-65.
- 5) Smith K, Bigham M. Cardiogenic shock. *The Open Pediatric Medicine Journal* 2013; 7 (1: M5): 19-27.
- 6) Ochagavía A, Zapata L, Carrillo A, Rodríguez A, Guerrero M, Ayuela J. Evaluación de la contractilidad y la poscarga en la unidad de cuidados intensivos. *Med Intensiva* 2012; 36 (5): 365 -374.
- 7) McLean A. Echocardiography in shock management. *Critical Care* 2016; 20: 275.
- 8) Cecconi M, De Backer A, Antonelli M et al. Consensus on circulatory shock and hemodynamic monitoring. Task force of the European society of Intensive Care Medicine. *Intensive Care Med* 2014; 40: 1795-815.
- 9) Mayo P, Vieillard A. International consensus statement on training standards for advanced critical care echocardiography. *Intensive Care Med* 2014; 40: 654-66.
- 10) Slama M, Maizel J. Echocardiographic measurement of ventricular function. *Curr Opin Crit Care* 2006; 12: 241-8.
- 11) Zhang H, Wang X, Chen X, Zhang Q, Liu D. Tricuspid annular plane systolic excursion and central venous pressure in mechanically ventilated critically ill patients. *Cardiovascular Ultrasound* 2018; 16: 11.
- 12) Damy T, Kallvikbacka A, Goode K, Khaleva O, Lewinter C, Hobkirk J et al. Prevalence of, associations with, and prognostic value of tricuspid annular plane systolic excursion (TAPSE) among out-patients referred for the evaluation of heart failure. *J Card Fail* 2012; 18: 216-25.
- 13) Demirkol S, Ozturk C, Unlu M, Arslan Z, Celik T. Tricuspid annular plane systolic excursion and its association with mortality in critically ill patients: right ventricular function in critically ill patients. *Echocardiography* 2015; 32: 1330.
- 14) Cotter G, Williams S, Vered Z, Tan L. Role of cardiac power in heart failure. *Curr Opin Cardiol* 2003; 18: 215-222.
- 15) Fincke R, Hochman J, Lowe A, Menon V, Slater J, Webb J et al. Cardiac power is the strongest hemodynamic correlate of mortality in cardiogenic shock: a report from the shock trial registry. *J Am Coll Cardiol* 2004; 44: 340-8.
- 16) Williams G, Labovitz A. Doppler estimation of cardiac output: principles and pitfalls. *Echocardiography* 1987; 4: 355-74.
- 17) Tan C, Rubenson D, Srivastava A, Mohan R, Smith M, Billick K. Left ventricular outflow tract velocity time integral outperforms ejection fraction and Doppler-derived cardiac output for predicting outcomes in a select advanced heart failure cohort. *Cardiovascular Ultrasound* 2017; 15:18.
- 18) Ilyas A, Ishtiaq W, Assad S et al. Correlation of IVC Diameter and Collapsibility Index with Central Venous Pressure in the Assessment of Intravascular Volume in Critically Ill Patients. *Cureus* 2017; 9 (2): 1025.
- 19) Thanakitcharu P, Charoenwut M, Siriwiwatanakul N. Inferior Vena Cava Diameter and Collapsibility Index: A Practical Non-Invasive Evaluation of Intravascular Fluid Volume in Critically-Ill Patients. *J Med Assoc Thai* 2013; 96 (Suppl. 3): S14-S22.
- 20) Ommen S, Nishimura R, Appleton C et al. Clinical utility of Doppler echocardiography and tissue Doppler imaging in the estimation of left ventricular filling pressures: a comparative simultaneous Doppler catheterization study. *Circulation* 2000; 102: 1788-94.
- 21) Ancona R, Comenale S, Caso P, D'Andrea A, Di Salvo G, Arenga F. Left Atrium by Echocardiography in Clinical Practice: From Conventional Methods to New Echocardiographic Techniques. *Scientific World Journal* 2014: 451042.
- 22) Miller A, Mandeville J. Predicting and measuring fluid responsiveness with echocardiography. *Echo Res Pract* 2016; 3 (2): G1-G12.
- 23) Abbas A, Fortuin F, Schiller N, Appleton C. A simple method for noninvasive estimation of pulmonary vascular resistance. *J Am Coll Cardiol* 2003; 41 (6): 1021-7.
- 24) Sethuraman U, Bhaya N. Pediatric shock. *Therapy* 2008; 5 (4): 405-423.
- 25) Markota A, Sinkovic A. Central venous to arterial pCO₂ difference in cardiogenic shock. *Wien Klin Wochenschr* 2012; 124: 500-503.
- 26) Lamia B, Monnet X, Teboul J. Meaning of arteriovenous pCO₂ difference in circulatory shock. *Minerva Anesthesiol* 2006; 72 (6): 597-604.

- 27) Vallée F, Vallet B, Mathe O, Parraguette J, Mari A, Silva S et al. Central venous-to-arterial carbon dioxide difference: an additional target for goal-directed therapy in septic shock? *Intensive Care Med* 2008; 34 (12): 2218-25.
- 28) Cuschieri J, Rivers E, Donnino M, Katilius M, Jacobsen G, Nguyen H et al. Central venous-arterial carbon dioxide difference as an indicator of cardiac index. *Intensive Care Med* 2005; 31 (6): 818-22.
- 29) Thiele H, Ohman E, Desch S, Eitel I, de Waha S. Management of cardiogenic shock. *Eur Heart J* 2015; 36 (20): 1223-1230.
- 30) Squara P, Hollenberg S, Payen D. Reconsidering Vasopressors for Cardiogenic Shock. *CHEST* 2019; 156 (2): 392-401.
- 31) Levy B, Perez P, Perny J, Thivilier C, Gerard A. Comparison of norepinephrine-dobutamine to epinephrine for hemodynamics, lactate metabolism, and organ function variables in cardiogenic shock. *Crit Care Med* 2011; 39 (3): 450-455.
- 32) van Diepen S, Katz J, Albert N et al. Contemporary management of cardiogenic shock: a scientific statement from the American Heart Association. *Circulation* 2017; 136 (16): 232-268.

Instructivo para la publicación de artículos en la Revista de la Sociedad Boliviana de Pediatría

- 1.- Los trabajos considerados para su publicación deberán ser enviados al Editor de la Revista, al correo electrónico juanpablohayes@yahoo.com. Una vez recibidos, los artículos serán propiedad de la Revista de la Sociedad Boliviana de Pediatría.
- 2.- Todos los artículos enviados deberán ser originales e inéditos, no se aceptarán trabajos presentados o enviados a otras revistas científicas. Los trabajos serán sometidos a un proceso de arbitraje, donde se los evaluará desde el punto de vista metodológico. Las opiniones vertidas en los artículos, serán de absoluta responsabilidad de los autores y no expresarán la opinión de la Sociedad Boliviana de Pediatría.
- 3.- Los trabajos enviados deberán ser acompañados de una carta de solicitud de publicación, donde se indicará la siguiente información:
 - a) Si hubo una publicación anterior o envío por duplicado del trabajo o cualquier parte de él a otras revistas o medios de divulgación.
 - b) Se declara que el trabajo no ha sido sometido, antes o simultáneamente, a consideración de otras publicaciones.
 - c) Si es el caso, se declara sobre las relaciones financieras o de otro orden que pudiesen causar conflictos de intereses.
 - d) Se declara que el trabajo ha sido leído y aprobado por todos los autores.
 - e) Todos los autores deberán firmar la carta de solicitud.
 - f) Se indica la dirección, teléfono y correo electrónico del autor principal para permitir una comunicación posterior.
 - g) Si es el caso, se acompañará de los permisos necesarios para reproducción de material publicado previamente o empleo de ilustraciones sobre personas susceptibles de ser identificadas.
- 4.- El orden de publicación de los trabajos queda a criterio de la Revista de la Sociedad Boliviana de Pediatría y nos reservamos el derecho de su aceptación, así como de sugerir cambios, efectuar reducciones, modificaciones del texto o del material gráfico.
- 5.- Los trabajos enviados deberán ajustarse a las siguientes normas generales:
 - a) El trabajo deberá ser escrito en computadora con procesador de palabras Word para Windows de Microsoft, letra "Times New Roman", 12 puntos, texto justificado, interlineado 1.5, sin pestañas, numeración de páginas: secuencial.

La extensión del texto no debe sobrepasar 10 páginas, tamaño carta, para los artículos originales; 5 en los casos clínicos; 3 en las cartas al editor, excepto los artículos de actualización o de revisión que pueden llegar a 15 páginas de texto.
 - b) Los trabajos tienen características que permiten dividirlos en secciones tituladas según el tipo de manuscrito:
 - Artículo original: introducción, material y métodos, resultados y discusión.
 - Casos clínicos: introducción, caso clínico y discusión.
 - Imágenes pediátricas inusuales: caso clínico y discusión.
 - El formato de otros tipos de artículos de gran interés para los lectores, como revisiones de temas, actualización, editoriales, comentarios, cartas al editor, informes técnicos, etc., puede ser diferente según la naturaleza de su contenido y será aprobado por el Comité Editorial de la revista de común acuerdo con el autor.
- 6.- Los trabajos deberán contar con los siguientes apartados:
 - a) **Título:**

El título del trabajo debe ser conciso pero informativo sobre el contenido central de la publicación y se debe realizar su traducción en inglés.
 - b) **Autores:**

Debe indicarse la lista de autores según el orden que figurarán en la publicación. Cada autor debe ser identificado con sus nombres y apellidos, grado académico, cargo que ocupa y lugar de trabajo. Los autores que no tengan el título de médico cirujano se los debe señalar como interno o alumno de la carrera de medicina o indicar si corresponden a otras áreas de la salud.

c) Resumen y palabras clave:

Se debe contar con un resumen en español e inglés, de no más de 250 palabras o aproximadamente 1.625 caracteres (incluyendo espacios), que describa los propósitos del estudio o investigación, material y método básico empleados, resultados principales y conclusiones más importantes (no emplee abreviaturas no estandarizadas).

El resumen debe ser estructurado de acuerdo a las secciones que componen un artículo original (introducción, material y métodos, resultados y discusión).

El resumen de los casos clínicos deberá indicar de manera sintetizada la introducción, el caso clínico y además, una colusión del trabajo.

A continuación de cada resumen en español e inglés, se escriben las palabras clave del estudio, las que no deben exceder más de cinco palabras y con su respectiva traducción en inglés, bajo el título de "key words".

d) Introducción:

Resuma la racionalidad del estudio y exprese en forma clara el propósito del artículo. Cuando sea pertinente en el estudio, explique la hipótesis cuya validez pretenda analizar, pero sin incluir datos o conclusiones del trabajo que se está presentando. No revise extensamente el tema y cite solamente las referencias bibliográficas que sean necesarias.

e) Material y métodos:

Describa claramente la selección de sujetos en observación. Identifique los métodos, instrumentos o aparatos y los procedimientos empleados, con la precisión necesaria para permitir a otros observadores que reproduzcan sus resultados.

Si se trata de métodos establecidos y de uso frecuente, incluso métodos estadísticos, límitese a nombrarlos y cite las referencias respectivas. Si los métodos ya han sido publicados pero no son bien conocidos, proporcione las referencias y agregue una breve descripción. Cuando los métodos son nuevos se aplicaron modificaciones a métodos establecidos, descríbalos con precisión, justifique su empleo y enuncie sus limitaciones.

Si se efectuaron experimentos en seres humanos, estos deberán contar con una autorización por un comité de ética de la institución donde se efectuó el estudio.

Identifique todos los fármacos y compuestos químicos empleados con su nombre genérico, dosis y vías de administración.

En caso de ser necesario identificar a los pacientes hágalo mediante números correlativos y no utilice sus iniciales ni los números de historias clínicas.

Indique el número de sujetos, de observaciones, el o los métodos estadísticos empleados y el nivel de significación estadística establecido previamente para juzgar los resultados.

f) Resultados:

Presente sus resultados con una secuencia lógica según el desarrollo del texto, cuadros y figuras. Los datos se pueden mostrar en cuadros o figuras, pero no simultáneamente en ambos. No repita datos en el texto, que el lector pueda conocer al analizar un cuadro o figura, excepto aquellos resultados más relevantes del trabajo, deben ser siempre descritos en el texto. No incluya en los resultados comentarios de los mismos, ya que esto corresponde a la sección de discusión. El relato a desarrollar en esta sección es solamente de tipo descriptivo.

- Cuadros:

Numere los cuadros en orden consecutivo según el orden de aparición en el texto, seguido de un título breve en cada cuadro. Cuando se requieran notas aclaratorias o indicar el significado de las abreviaciones usadas, agréguelas al pie del cuadro y no en el cuerpo del mismo. Cite cada cuadro en orden consecutivo en el texto del trabajo.

- Figuras:

Denomine figuras a cualquier tipo de ilustración que no corresponda a un cuadro, como ser gráficos, radiografías, electrocardiogramas, ecografías, etc. El diseño debe ser simple y su sola observación debe permitir su comprensión, las figuras complejas no pueden interpretarse salvo lectura en el texto, por lo tanto deben evitarse. Cite cada figura en el texto con un orden consecutivo según corresponda. Si una figura es reproducción de material ya publicado, indique su fuente de origen y obtenga permiso escrito del autor o editor para reproducirla en su trabajo.

g) Discusión:

Se trata de realizar una discusión de los resultados obtenidos en el trabajo y no de una revisión del tema. Discuta y destaque únicamente los aspectos nuevos e importantes que aporta su trabajo y las conclusiones de los datos que ya fueron presentados en la sección de resultados. Compare sus hallazgos con otras observaciones relevantes identificándolos mediante las citas bibliográficas respectivas. Relacione sus conclusiones con los propósitos del estudio que destacó en la introducción; evite proponer conclusiones que no están sólidamente respaldadas por sus hallazgos, así como apoyarse en otros trabajos que aún no están terminados.

h) Referencias:

Las referencias bibliográficas deben ser numeradas consecutivamente por orden de aparición en el texto, incluyendo las que se mencionan en los cuadros y figuras. Limite las referencias a no más de 30. Identifique las referencias en el texto mediante números arábigos, colocados como superíndice al final de la frase o párrafo en que se las alude. Los nombres de las revistas deben abreviarse según el estilo usado en el Index Medicus. Los autores serán responsables de la exactitud de sus referencias, cite solo la bibliografía a la que ha accedido, no es ético citar referencias que aparecen en otros trabajos, no incluya como referencias "observaciones no publicadas" ni "comunicaciones personales". Puede incluir entre referencias a trabajos que están oficialmente aceptados por una revista y en trámite de publicación; en este caso indique la referencia completa, agregando a continuación el nombre abreviado de la revista, entre paréntesis la expresión "en prensa".

i) Agradecimientos:

Expresé su reconocimiento solo a personas e instituciones que hicieron contribuciones sustantivas al trabajo. Los autores son responsables por la mención de personas o instituciones a quienes los lectores podrían asignar responsabilidad o apoyo de los resultados del trabajo y sus conclusiones.

Las contribuciones serán clasificadas de la siguiente forma:

1.- Trabajo original:

Trabajo en el que se trata de encontrar una respuesta a una o varias interrogantes planteadas sobre una determinada patología. El esquema que deberá seguir es el siguiente: introducción, material y métodos, resultados y discusión.

2.- Casos clínicos:

Descripción de uno o más casos clínicos que supongan una contribución importante al conocimiento de la enfermedad y una revisión del tema en cuestión. Cuenta con las siguientes secciones: introducción, caso clínico y discusión.

3.- Actualización:

Revisión de capítulos de interés especial, realizadas por profesionales expertos reconocidos en el tema o invitados por el comité editorial.

4.- Imágenes pediátricas inusuales:

Presentación de uno o más casos clínicos, en forma resumida, que sea de presentación inusual e interesante y que se acompañe de material gráfico ilustrativo sobre el caso. El formato a seguir es el siguiente: caso clínico y discusión.

5.- Cartas al editor:

Comentario o discusión de temas que se estime de interés general relacionados con la pediatría o de trabajos publicados en la revista.

Dr. Juan Pablo Hayes Dorado

EDITOR

REVISTA SOCIEDAD BOLIVIANA DE PEDIATRÍA

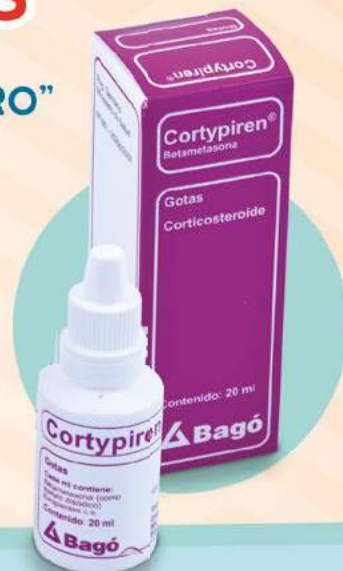Whatsapp 70870500

E-mail: juanpablohayes@yahoo.com

CORTYPIREN[®] Gotas

“EL CORTICOIDE MÁS RÁPIDO Y SEGURO”

CADA 20 GOTAS (1 ML) CONTIENE:
BETAMETASONA 0.6 MG.



INDICACIONES:

VÍAS RESPIRATORIAS / ALERGIAS

- BRONQUITIS
- BRONQUITIS CRÓNICA
- LARINGITIS
- FARINGITIS
- OTITIS EXTERNA
- SINUSITIS CRÓNICA
- RINITIS ALÉRGICA



CORTYPIREN gotas es el corticoide de mayor potencia glucocorticoide y nulos efectos mineralocorticoides. Mayor efectividad terapéutica y mejor tolerabilidad.



CORTYPIREN se absorbe rápidamente, el inicio de acción es inmediato. Asegurando pronto restablecimiento del paciente.



CORTYPIREN es un corticoide de concentración y dosis exactas que asegura efectividad clínica.



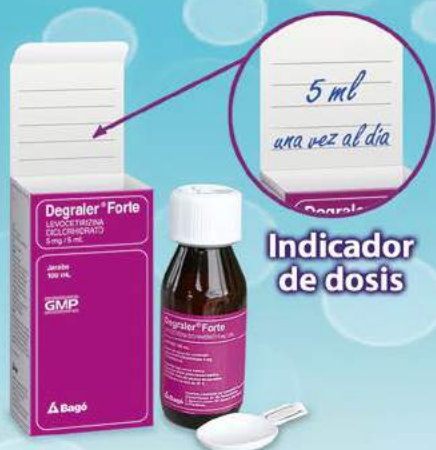

Degraler[®] **FORTE** *jarabe*

Levocetirizina
5mg/5ml

La revolución antialérgica es para todo el año

- **Mayor concentración por ml**
- **Más días de tratamiento**
- **Menor volumen por toma**
- **Comodidad posológica 1 al día**
- **Ahorro para el paciente**



**Indicador
de dosis**

Sabor a plátano

Contiene xilitol
Carioprotector

Tapa de seguridad

Envase irrompible

Código braille

PLANTA FARMACÉUTICA CERTIFICADA
GMP
GOOD MANUFACTURING PRACTICES - BOLNHA



Bagó
Ética al servicio de la salud

Visita la Página Web de la
SOCIEDAD BOLIVIANA DE PEDIATRÍA

www.socbolped.org



Bagó

Ética al servicio de la salud