

REVISTA DE LA SOCIEDAD BOLIVIANA DE PEDIATRÍA



**SOCIEDAD BOLIVIANA
DE PEDIATRÍA**
Para la niñez Boliviana

Publicación Oficial de la Sociedad Boliviana de Pediatría

BagoVital[®]

Prebióticos + Probióticos **Inmune**

El Simbiótico que protege la Vida

- ▶ Ayudan a mantener y estimular el sistema inmunológico.
- ▶ Contribuyen a fortalecer las defensas naturales del organismo.
- ▶ Efectiva y completa colonización de *Bifidobacterias* y *Lactobacillus*, restaura de esta forma el equilibrio de la microbiota intestinal.



1 sobre contiene:

Probióticos (Predominantes en la microbiota de lactantes y niños)

- ▶ *Lactobacillus Acidophilus* Rossell-52
- ▶ *Bifidobacterium Infantis* Rossell-33
- ▶ *Bifidobacterium Bifidum* Rossell-71

TOTAL (UFC) 5 x 10⁹

*UFC (Unidades Formadoras de Colonias)

Prebióticos FOS (Fructo oligosacáridos 0,75g)

Vitamina C (12mg)

DOSIFICACIÓN

- ▶ Disolver un sobre en agua, leche o yogur, 1 o 2 veces/día.
- ▶ Se recomienda tomar durante 10 días seguidos al mes y repetir durante 3 meses consecutivos.




Bagó
Ética al servicio de la salud

**REVISTA
DE LA
SOCIEDAD BOLIVIANA
DE PEDIATRÍA**

**PUBLICACIÓN OFICIAL DE LA SOCIEDAD BOLIVIANA
DE PEDIATRÍA**

Rev Soc Bol Ped
Vol. 59, N° 1
2021



REVISTA DE LA SOCIEDAD BOLIVIANA DE PEDIATRÍA



EDITOR

Dr. Juan Pablo Hayes Dorado

COMITÉ EDITORIAL

Dr. Iván Peñaranda Pérez
Dr. Miguel Céspedes Lesczinsky
Dr. Hector Mejía Salas

Dirigir correspondencia:

REVISTA DE LA SOCIEDAD BOLIVIANA DE PEDIATRÍA

Whatsapp 70870500

Email juanpablohayes@yahoo.com

SOCIEDAD BOLIVIANA DE PEDIATRÍA

- Fundada el 7 de abril de 1943.
 - Afiliada a la Asociación Latinoamericana de Pediatría (ALAPE).
 - Afiliada a la Asociación Internacional de Pediatría (AIP).
 - Miembro de las Sociedades de Pediatría del Cono Sur.
 - Condecorada con: la “Orden de la Salud Pública”, por el Ministerio de Salud y Deportes.
 - Condecorada con: el “Cóndor de los Andes” por el Gobierno Boliviano.
-

DIRECTIVA SOCIEDAD BOLIVIANA DE PEDIATRÍA (GESTIÓN 2019-2021)

PRESIDENTE:	Dra. Mariel Maj Briht Trujillo Mena
VICEPRESIDENTE:	Dr. Pedro Taborga Leiva
SECRETARIA GENERAL:	Dra. María Veroska Isabel Peredo Rodríguez
SECRETARIA DE ACTAS:	Dra. Dayna Miahuchi Nataly
SECRETARIA DE HACIENDA:	Dra. Cynthia Thellaeche Cortez
SECRETARIA DE PRENSA:	Dra. Noemi Hideko Shimokawa Nakashima
EDITOR DE LA REVISTA:	Dr. Juan Pablo Hayes Dorado
VOCAL:	Dr. Boris Egon Arancibia Lamas
PAST PRESIDENTE:	Dr. David Fernando Ortiz Rodriguez

REVISTA DE LA SOCIEDAD BOLIVIANA DE PEDIATRÍA

Volumen 59, N° 1, 2021

EDITORIAL

<i>Editorial</i>	1
DRA. MARIEL TRUJILLO	

TRABAJOS ORIGINALES:

Manifestaciones clínicas y de laboratorio en pacientes con dengue en un hospital pediátrico en Trinidad	2
--	---

Clinical and laboratory manifestations in dengue patients in a pediatric hospital in Trinidad

DR. MIGUEL CÉSPEDES, DRA. VANIA VEJARANO, DR. ANTONIO CASTRO,
DRA. JEANETTE HUALLPA, DRA. JADY PEDRAZA, DR. DIEGO SUÁREZ

Apendicectomía asistida por laparoscopia por puerto único	9
--	---

Single-port laparoscopic-assisted appendectomy

DR. LUCIA CAVA, DR. GERMÁN QUEVEDO, DR. ROBERTO GAMEZ, DR. LEONARDO GOMEZ

Microlitiasis testicular en pacientes pediátricos	13
--	----

Testicular microlithiasis in pediatric patients

DR. JUAN PABLO HAYES, DR. FRANCISCO LEÓN, DR. WELFRID MONTAÑO,
DRA. ALEXIS BELLOT, DR. JOSÉ LEÓN

CASOS CLÍNICOS:

Miasis umbilical	18
-------------------------------	----

Umbilical myiasis

DR. ARIEL MAYDANA, DRA. MARIEL TRUJILLO

Diabetes insípida central como presentación de histiocitosis de células de Langerhans	21
--	----

Central diabetes insipidus as a presentation of Langerhans cell histiocytosis

DR. TANIA CONDE, DR. HERNÁN SUAREZ, DR. FERNANDO USCAMAYTA

Sustitución de uréter con apéndice cecal, en paciente pediátrico con riñón en herradura y displasia renal contralateral..... 25

Replacement of ureter with cecal appendix, in pediatric patient with horseshoe kidney and contralateral renal dysplasia

DR. MIGUEL HURTADO, DR. LEONARDO GOMEZ, DR. RENE CARDOZO,
DRA. CLAUDIA ARAMAYO, DRA. LUCIA CAVA, DR. ROBERTO GAMEZ, DR. GERMÁN QUEVEDO

Hernia diafragmática congénita 30

Congenital diaphragmatic hernia

DR. VICTOR HUGO RODRIGUEZ, DR. ARIEL MAYDANA, DRA. MARIEL TRUJILLO

Nasoangiofibroma juvenil 34

Juvenile nasofibroma

DR. ALVARO PEÑARANDA, DRA. TANIA CONDE, DR. HERNÁN SUAREZ

Acceso percutáneo dirigido por tomografía 37

Percutaneous access directed by tomography

DR. LEONARDO GÓMEZ, DR. RENÉ CARDOZO, DRA. CLAUDIA ARAMAYO, DR. MIGUEL HURTADO,
DR. JOSÉ LUIS FORONDA, DR. ROBERTO GÁMEZ, DRA. LUCÍA CAVA, DR. GERMÁN QUEVEDO

Secuencia de Pierre Robin..... 42

Pierre Robin sequence

DR. HERNÁN SUAREZ, DRA. TANIA CONDE

Resección laparoscópica de quiste hepático en paciente prematuro 45

Laparoscopic resection of hepatic cyst in premature patient

DRA. CLAUDIA ARAMAYO, DR. RENÉ CARDOZO, DR. LEONARDO GOMEZ, DR. ROBERTO GAMEZ,
DR. GERMAN QUEVEDO

ACTUALIZACIÓN:

Ventilación mecánica con presión soporte, pros y contras 48

Pressure support mechanical ventilation, pros and cons

DR. GERARDO GUZMÁN, DR. OSCAR PEÑA, DR. MAURICIO FERNÁNDEZ, DR. BYRON PIÑERES-OLAVE

CARTA AL EDITOR:

Cigarrillos electrónicos y dispositivos de vapeo 55

Electronic cigarettes and vaping devices

DR. JAVIER DEL SOLAR

APÉNDICE:

Instructivo para la publicación de artículos 57

EDITORIAL

Editorial

Editorial

Dra. Mariel Maj Briht Trujillo Mena⁽¹⁾

La Revista de la Sociedad Boliviana de Pediatría, publicación oficial de la Sociedad Boliviana de Pediatría, tiene un carácter científico; su misión es la de difundir los resultados de investigaciones y conocimientos generados por los pediatras del territorio boliviano; esta información científica es rigurosa y actualizada sobre las distintas áreas de la pediatría. Constituye el vehículo a través del cual se informan e intercambian conocimientos entre los colegas; publica trabajos originales con impacto nacional, vinculados a la salud, priorizando el valor de nuestros niños, sus cuidados, derechos y necesidades.

Les agradezco mucho y con ilusión en el esfuerzo de todos, vamos a continuar haciendo una revista renovada, con calidad en su contenido científico; para lograrlo les pido un esfuerzo adicional, que se traduzca en el envío de más y mejores trabajos originales, de actualización, casos clínicos, sugerencias sobre cualquier iniciativa que contribuya a mejorar la calidad e incrementar la difusión de nuestra Revista.

(1) Presidente de la Sociedad Boliviana de Pediatría.
Pediatra neonatóloga. Caja Nacional de Salud. Cobija, Bolivia.

TRABAJO ORIGINAL

Manifestaciones clínicas y de laboratorio en pacientes con dengue en un hospital pediátrico en Trinidad

Clinical and laboratory manifestations in dengue patients in a pediatric hospital in Trinidad

**Dr. Miguel Céspedes Lesczinsky⁽¹⁾, Dra. Vania Vejarano Vasquez⁽¹⁾, Dr. Antonio Castro Calderón⁽²⁾,
Dra. Jeanette Lucy Huallpa Quispe⁽³⁾, Dra. Jady Duneska Pedraza Languidey⁽³⁾,
Dr. Diego Suárez Guasase⁽⁴⁾**

Resumen:

El dengue es considerado un problema de salud pública, ampliamente distribuido en las zonas tropicales y subtropicales en el mundo. La infección presenta un compromiso sistémico y una amplia variedad de signos y síntomas, sobre todo en los niños, siendo la fiebre una característica importante, con leucopenia y trombocitopenia como datos de laboratorio más comunes; los signos de alarma son primordiales para guiar las acciones a fin de evitar un mayor compromiso vital. Por ello es importante conocer los hallazgos clínicos y de laboratorio de nuestros pacientes internados.

Estudio descriptivo y retrospectivo realizado en el Hospital Materno Infantil de la ciudad de Trinidad, a través de la revisión de historias clínicas de pacientes menores de 15 años ingresados en el servicio de Pediatría en el período 2013-2019.

La fiebre fue el síntoma más frecuente, seguido de cefalea, mialgias y artralgias, los signos de alarma más frecuentes fueron vómitos persistentes, dolor abdominal continuo y hepatomegalia. La leucopenia fue el dato de laboratorio más importante. Tres pacientes ingresaron presentando shock hipovolémico.

La fiebre es un síntoma común en el dengue; los vómitos y el dolor abdominal fueron frecuentes, representando los signos de alarma que deben considerarse en el manejo de los pacientes (internación, reposición hídrica), ya que es alta la tasa de letalidad en presencia de shock.

Palabras clave:

Rev Soc Bol Ped 2021; 59 (1): 2-8: Dengue, leucopenia, trombocitopenia.

Abstract:

Dengue is considered a public health problem, widely distributed in tropical and subtropical areas in the world. The infection presents a systemic compromise and a wide variety of signs and symptoms, especially in children, with fever being an important characteristic, with leukopenia and thrombocytopenia as the most common laboratory findings; warning signs are essential to guide actions to avoid further life commitment. Therefore, it is important to know the clinical and laboratory findings of our hospitalized patients.

Descriptive and retrospective study carried out at the Hospital Materno Infantil of the city of Trinidad, through the review of medical records of patients under 15 years of age admitted to the Pediatric service in the period 2013-2019.

Fever was the most frequent symptom, followed by headache, myalgias and arthralgias, the most frequent warning signs were persistent vomiting, continuous abdominal pain and hepatomegaly. Leukopenia was the most important laboratory finding. Three patients were admitted with hypovolemic shock.

Fever is a common symptom in dengue; vomiting and abdominal pain were frequent, representing the warning signs that should be considered in the management of patients (hospitalization, fluid replacement), since the fatality rate in the presence of shock is high.

Keywords:

Rev Soc Bol Ped 2021; 59 (1): 2-8: Dengue, leukopenia, thrombocytopenia.

(1) Médico pediatra. Hospital Materno Infantil Boliviano Japonés. Trinidad, Bolivia.

(2) Máster en Salud Pública. Jefe de Epidemiología del SEDES - Beni, Bolivia.

(3) Residente de Pediatría. Hospital Materno Infantil Boliviano Japonés. Trinidad, Bolivia.

(4) Médico general. Trinidad, Bolivia.

Conflicto de intereses: Los autores indican que el presente trabajo no tiene conflicto de intereses. Artículo aceptado el 28-11-2020.

Introducción:

El dengue es un problema de salud pública mundial, siendo la enfermedad transmitida por artrópodos más importante¹, causada por un arbovirus del género *Flavivirus* del que se conocen hasta ahora 4 serotipos (*DENV* 1,2,3,4)²; presenta un comportamiento endémico en varios países de Asia, el Pacífico sur y central y América³, en las regiones tropicales y subtropicales del mundo⁴. Se estima que tres mil millones de personas viven en las zonas endémicas, se producen alrededor de 390 millones de infecciones de las cuales 100 millones son sintomáticas y 20.000 a 30.000 muertes por año⁵, lo que demuestra el impacto tanto en la morbilidad como en la mortalidad de esta enfermedad, que no ha podido ser controlada hasta ahora debido, entre otras razones, a que el virus es transmitido por mosquitos del género *Aedes*, que tiene hábitos peridomiciliarios. El *A. aegypti* es el más importante en nuestra zona, *A. albopictus* lo es en la región asiática y más recientemente se ha demostrado la existencia de *A. polynesiensis* y *A. scutellaris* como vectores de la enfermedad⁶, cada uno de ellos tiene un comportamiento y distribución geográfica determinadas. Las adaptaciones del *A. aegypti* ha hecho de este un vector eficiente en la transmisión de la enfermedad, son abundantes en las ciudades y pueden ser llevados a otras áreas por medios de transporte⁷, sumado al hecho de la urbanización no planificada, aumento de la pobreza, crecimiento poblacional y migraciones, entre otros^{6,8}. Además se conoce que la transmisión se mantiene con éxito aun cuando solo el 20 a 30% de las personas desarrollan la enfermedad por causa de las infecciones silenciosas que pueden contribuir con hasta el 84% de la transmisión total; el papel que desempeñan estas infecciones inaparentes puede contribuir a una rápida transmisión y propagación geográfica del virus lo que reduce la utilidad de datos de casos para predecir donde ocurrirá un brote y cuál será su resultado final⁴. Es tal el impacto de la enfermedad que la OMS ha establecido todo un programa para

tratar de mitigar o en su caso evitar la propagación de la misma, a través de la “Estrategia global para la prevención y el tratamiento del dengue 2012-2020”⁹.

El dengue es una enfermedad sistémica con diferentes manifestaciones clínicas; aun siendo compleja en su presentación, el tratamiento es económico, simple y eficaz siempre que sea oportuno y adecuado⁵. Se puede presentar en cualquier grupo etario, sin embargo representa un problema mayor en niños, sobre todo en lactantes, siendo una de las 10 primeras causas de hospitalización en los servicios de emergencias pediátricos¹⁰. La OMS después de un amplio estudio denominado DENCO, definió desde el año 2009 la nueva clasificación: dengue sin signos de alarma y dengue con signos de alarma⁵.

Las manifestaciones clínicas del dengue incluyen comúnmente fiebre, erupción cutánea, síntomas hemorrágicos leves, cefalea, dolor ocular referido como retroocular, artralgias, mialgias, náuseas y vómitos. En la mayoría de los casos evoluciona sin complicaciones, durando en general el cuadro 3 a 7 días, tras los cuales hay una recuperación del cuadro, siendo el manejo clínico ambulatorio. En algunos pacientes el dengue evoluciona a formas severas que incluso ponen en riesgo la vida^{11,12}. Especial interés tienen los signos de alarma ya que indican la progresión de la enfermedad hacia un estado más grave¹², y son indicativos de internación en el hospital¹³. Estos signos de alarma son: Dolor abdominal continuo, vómitos persistentes, acumulación de líquidos (ascitis, derrame pleural, derrame pericárdico), sangrado de mucosas, letargo o irritabilidad, hepatomegalia, aumento progresivo de hematocrito y plaquetopenia^{5,12,14}.

Tomando en cuenta que representamos una zona endémica para esta enfermedad, según reporte oficial del SEDES - Beni, en el año 2019 hubieron 1.350 casos confirmados en el departamento del Beni, de los cuales 355 se diagnosticaron en el municipio de Trinidad. Nos parece útil hacer conocer el comportamiento clínico y de laboratorio de los

pacientes internados en el Servicio de Pediatría de nuestro hospital, en los últimos años.

Material y métodos:

Estudio descriptivo, retrospectivo, de corte transversal, realizado en el Hospital Materno Infantil Boliviano Japonés de la ciudad de Trinidad. Se procedió a la revisión de las historias clínicas de los pacientes menores de 15 años de edad, internados en el Servicio de Pediatría con el diagnóstico clínico de dengue, durante el período 2013-2019. Se obtuvo datos de filiación, manifestaciones clínicas, enfatizando la presencia de signos de alarma, parámetros del hemograma y serología para dengue (mediante MacElisa para dengue, técnica derivada del Laboratorio del Centro Pedro Kourí de Cuba, validada a nivel nacional). Se estableció como criterio de leucopenia un recuento leucocitario menor a 5.000/mm³ y de plaquetopenia un recuento plaquetario menor a 150.000/mm³, hematocrito normal con punto de corte de 36% (valor que representa la media de los pacientes internados por cualquier causa en nuestro hospital). Se excluyeron los pacientes cuyas historias clínicas eran incompletas y en los que se sospechó de otra causa de infección diferente de dengue, por su presentación clínica y valores de laboratorio. Las variables que se investigaron fueron: edad, sexo, manifestaciones clínicas, signos de alarma, hallazgos relevantes de laboratorio y mortalidad.

Resultados:

Se revisaron 298 historias clínicas, se excluyeron 33, ingresando al estudio 265 pacientes, de los cuales 54% era de sexo masculino y 71% con edad mayor a 5 años. Del total de pacientes, 105 correspondieron al año 2013, 130 al período 2014-2018 (9 pacientes en el 2014, 42 en 2015, 74 en el 2016, 4 en el 2017 y 1 en el 2018) y 30 pacientes al año 2019.

En el cuadro 1 se muestran las manifestaciones clínicas que se presentaron en los pacientes

internados, divididos por períodos; la fiebre se presentó en todos ellos, vómitos en el 78%, dolor abdominal en el 38%, hepatomegalia en el 27%, cefalea en el 26%, epistaxis y exantema en menos del 10%, tos en el 3%, convulsiones febriles en dos casos y shock en tres pacientes, de los cuales dos fallecieron.

En el cuadro 2 se muestran los datos de laboratorio; 61% de los pacientes presentó leucopenia, 51% un hematocrito superior a 36%, plaquetopenia en el 42% de los pacientes, ALT y AST por encima de 1000 U/L en el 9% de los pacientes.

Los signos de alarma más frecuentes fueron vómitos y dolor abdominal, en el laboratorio la elevación del hematocrito se presentó en la mitad de los pacientes, luego hepatomegalia, el derrame seroso sólo en el 3% de los pacientes.

Los pacientes que ingresaron en shock, todos presentaban hemorragia digestiva, hematomas, llenado capilar mayor a 5 segundos, letargia, se usaron aminas vasoactivas por hipotensión, presentaban acidosis metabólica, un índice de shock mayor a 2, lactato más de 2 mmol/dL; fue necesario el uso de hemoderivados (siendo sólo estos pacientes en quienes se usaron), ventilación mecánica invasiva, llegando a fallecer 2 pacientes.

Discusión:

En Trinidad - Beni, asentada en la amazonía boliviana, zona tropical, se reportan casos de dengue todo el año, aunque en mayor número desde diciembre hasta junio, coincidiendo con la temporada de lluvias, según el reporte oficial del SEDES - Beni.

El año 2013 hubieron 1.240 casos confirmados en el departamento del Beni y 218 casos en la ciudad de Trinidad, luego descendieron, los años 2015 y 2016 hubieron poco más de 800 casos, con un repunte el año 2019 y hasta la semana 33 del año 2020 se habían informado 1.754 casos en todo el Beni y 633 en Trinidad, siendo la mayoría de los

Cuadro 1.- Manifestaciones clínicas.

Síntomas	2013 105 pacientes		2014-2017 130 pacientes		2019 30 pacientes		Total 265 pacientes	
Fiebre	105	100 %	130	100 %	30	100 %	265	100 %
Vómitos	84	80 %	104	80 %	18	60 %	206	78 %
Dolor abdominal	48	46 %	37	28 %	16	53 %	101	38 %
Hepatomegalia	63	60 %	4	3 %	5	17 %	72	27 %
Cefalea	36	34 %	28	21.5 %	5	17 %	69	26 %
Mialgias	25	24 %	17	13 %	3	10 %	55	21 %
Artralgias	23	22 %	17	13 %	5	17 %	45	17 %
Diarrea	11	10 %	31	24 %	4		46	17 %
Epistaxis	8	7 %	5	4 %	3	10 %	16	6 %
Exantema	10	9.5 %	4	3 %	-		14	5 %
Tos	2	2 %	2	1.5 %	3	10 %	7	3 %
Derrame seroso	-	-	2	1.5 %	5	17 %	7	3 %
Equimosis	2	2 %	-	-			2	0.7 %
Dolor retroorbitario	2	2 %	-	-			2	0.7 %
Convulsiones	2	2 %	-	-			2	0.7 %
Shock	-	-	-	-	3	10 %	3	1 %

Cuadro 2.- Datos de laboratorio.

Laboratorio	2013 105 pacientes		2014-2017 130 pacientes		2019 30 pacientes		Total 265 pacientes	
GB < 5.000/mm ³	42	40 %	105	81 %	15	50 %	162	61 %
GB > 5.000/mm ³	63	60 %	25	19 %	15	50 %	103	39 %
Hematocrito < 36%	63	60 %	54	41.5 %	13	43 %	130	49 %
Hematocrito > 36%	42	40 %	76	58.5 %	17	57 %	135	51 %
Plaq. < 100.000/mm ³	21	20 %	38	30 %	7	23 %	66	25 %
Plaq. 100.000 a 150.000	18	17 %	20	15 %	7	23 %	45	17 %
Plaq. > 150.000/mm ³	66	63 %	72	55 %	16	54 %	154	58 %
ALT, AST < 1.000 U/L	53/63	84 %	124	95 %	27	90 %	204/223	91 %
ALT, AST > 1.000 U/L	10/63	16 %	6	5%	3	3 %	19/223	9 %

casos reportados hasta la semana epidemiológica 20, coincidiendo el descenso de los casos con la pandemia causada por la COVID-19.

En el año 2020, los serotipos circulantes en el municipio son DENV 1 y DENV 2.

Comparando los resultados con los de nuestra publicación previa¹⁵, observamos que la fiebre es un síntoma distintivo del dengue, cuya presentación es brusca; todos los pacientes la presentan; aunque hay reportes de niños internados en los que la fiebre se presenta en menos del 50% de los casos¹⁶, en otros la fiebre se presenta en todos los pacientes que acuden a la consulta¹¹.

Cefalea, mialgias y artralgias en nuestra investigación anterior se evidenciaron en todos los pacientes; en el presente trabajo, sólo 26, 21 y 17% de los casos respectivamente, hallazgos similares a lo reportado en Taiwan, en más de 300 niños estudiados¹⁷.

Un cambio notorio fue la presencia de tos, observada en el trabajo anterior en el 86% de los casos y en este grupo investigado sólo en el 3%, considerando que el DENV no es un virus que afecta, según la literatura, el sistema respiratorio¹⁸.

También se observó un cambio respecto a la presencia de diarrea y epistaxis, evidenciadas en más del 50% de los pacientes en nuestro reporte anterior, a diferencia de esta investigación, en la que se observaron en el 17 y 6% de los casos respectivamente.

Los cambios observados podrían explicarse por el serotipo de virus circulante en la epidemia 2011 - 2012 respecto a los de años siguientes, ya que la población estudiada es la misma en cuanto a grupo etario y raza.

En cuanto a los resultados de laboratorio, la leucopenia se presentó en 61% de los casos, la mayoría a expensas de neutropenia (datos no presentados), lo que está ampliamente descrito, pues se conoce que el virus del dengue afecta a esta línea celular al unirse a los receptores Fc de los mismos provocando su disminución^{12,19,20}. El recuento de plaquetas fue menor de 150.000/mm³ en el 42%

de los casos; en el anterior reporte se observó en el 80% de los pacientes, hallazgo conocido de esta infección, considerado como parte del diagnóstico en los casos sospechosos²¹, ampliamente reportado en la literatura^{11,16}.

El hematocrito elevado se presentó en 51% de los pacientes, sin embargo es importante recalcar que, como parte del seguimiento de los pacientes luego de la terapia de rehidratación, se espera que el hematocrito descienda al mismo tiempo que el paciente mejora en los parámetros hemodinámicos, ya que si el hematocrito desciende pero el paciente permanece inestable hemodinámicamente, puede considerarse la posibilidad de sangrado, debiendo investigarse la causa^{5,14}.

El énfasis de nuestra búsqueda está en los signos de alarma, pues son considerados como una alerta que el paciente está ingresando a una fase más aguda de la enfermedad^{22,23} y que de no actuar de manera adecuada, pueden llevar una alta mortalidad, ya que el dengue provoca fuga capilar por daño endotelial, que luego determina daño de órganos, llevando al paciente al estado de shock⁵.

Los vómitos persistentes y el dolor abdominal continuo fueron los signos más frecuentes en nuestra casuística, en el 78 y 38% de los pacientes respectivamente; aunque con valores porcentuales diferentes, en el anterior trabajo también fueron los signos más frecuentes.

La hepatomegalia se presentó en el 27% de los casos, porcentaje similar al registrado en el anterior reporte publicado.

La mayor diferencia respecto a la anterior investigación, en cuanto a los signos de alarma, fue la presencia de derrame seroso, la cual se presentó sólo en el 3% de los casos en esta oportunidad.

Los vómitos y el dolor abdominal, así como los derrames serosos y la letargia (que en nuestro trabajo sólo la presentaron los pacientes en shock) están reportados como frecuentes e importantes signos de alarma; su presencia significa que el paciente

está desarrollando fuga capilar, siendo necesarias ante la hospitalización y rehidratación endovenosa de los pacientes, según las guías de diagnóstico y tratamiento^{5,14,22,23,24}.

En los dos casos que presentaron convulsiones se descartó compromiso meníngeo; en ambos pacientes las convulsiones fueron asociadas a la fiebre.

Tres pacientes ingresaron al hospital con shock hipovolémico, referidos de otros centros, presentando taquicardia, taquipnea, llenado capilar mayor a 5 segundos, hipotensos, índice de shock mayor a 2, acidosis metabólica en las gasometrías arteriales, con lactato mayor 2 mmol/dL, hemorragias digestivas alta y baja, epistaxis y gingivorragias importantes; en ellos se usaron aminas vasoactivas y hemoderivados, siendo necesaria la ventilación mecánica invasiva; dos de ellos fallecieron.

En nuestra anterior publicación reportamos dos niños fallecidos, los cuales ingresaron en estado de shock, siendo derivados de otros centros hospitalarios.

Ante la presencia de un signo de alarma, clínico o de laboratorio, es importante proceder a la hospitalización y rehidratación endovenosa del paciente, según el protocolo establecido, como lo hacemos en nuestro hospital^{5,14}, reponiendo de manera oportuna la volemia y mejorando el estado clínico del paciente; “dengue que se hidrata dengue que no sangra”.

La hidratación debe ser oportuna, es económica, fácil de realizar, de fácil acceso; desde nuestro punto de vista, constituye la razón por la que los pacientes no presenten un empeoramiento clínico, ya que la realizamos ante el primer signo de alarma en niños en los que se sospecha el diagnóstico. Cuando el diagnóstico de dengue es descartado, se retira la hidratación endovenosa, vigilando al paciente durante la rehidratación, según el protocolo sugerido por la OPS⁵.

Referencias bibliográficas:

- 1) Cameron S, Farrar J, Nguyen C, Willa B. Dengue. *N Engl J Med* 2012; 366: 1423-32.
- 2) Velandia M, Castellanos J. Virus del dengue. *Infect* 2011; 15 (81): 33-43.
- 3) Diagnóstico y manejo del dengue en niños. 2015. Disponible en: <http://www.intramed.net/contenido/ver.asp?contenidoID=87433>.
- 4) Halstead S. Recent advances in understanding dengue. 2019. Disponible en: <https://www.ncbi.nlm.nih.gov/pmc/articles/PMC6676504/>
- 5) Dengue. Guías para la atención de enfermos en la región de las Américas. 2015. Disponible en: <http://iris.paho.org/xmlui/handle/123456789/28232?locale-attribute=es>
- 6) Pavlicich V. Dengue. *Arch Pediatr Urug* 2016; 87 (2): 143-156.
- 7) Zara A, Dos Santos S, Fernandes E, Gomes R, Coelho G. Estratégias de controle do *Aedes aegypti*. *Epidemiol Serv Saude* 2016; 25 (2): 391-404.
- 8) Saeed O, Asif A. Dengue virus disease. In: Adnan I, Saeed O. *Dengue Virus Disease*. London. Elsevier 2020; pp. 9-16.
- 9) Adnan I. Dengue virus infection. In: Adnan I, Saeed O, ed. *Dengue Virus Disease*. Londres; Elsevier: 2020. p 1-7.
- 10) Pardo E, Alarcon J. Dengue severo en niños. *Revista Gastro* 2013; 15 (1): 32-44.
- 11) Gonzáles N, Araya S, Lovera D. Características clínicas y de laboratorio en pacientes pediátricos ambulatorios con Fiebre Dengue. *Pediatr (Asunción)* 2020; 47 (1): 5-10.
- 12) Singh Walia S, Mohammad A, Jahanzeb L. Clinical manifestations and laboratory diagnosis. In: Adnan I. *Dengue Virus Disease*. Elsevier 2020. Pag. 115-137.
- 13) Martins M, Prata A, Cunha A. Arboviral diseases in pediatrics. *J Pediatr (Rio J)* 2020. Disponible en: <https://doi.org/10.1016/j.jped.2019.08.005>
- 14) Normas de diagnóstico y manejo clínico del dengue. Minist. de Salud de Bolivia. 2018. Disponible en: <https://etv-dengue.minsalud.gob.bo/normas-y-manuales/guias-y-protocolos>
- 15) Céspedes M, Diez M, Tobías F, Tereba I. Dengue: manifestaciones clínicas y de laboratorio más frecuentes durante las epidemias 2011-2012 en Trinidad- Bolivia. *Rev Soc Bol Ped* 2015; 54 (1): 3-9.
- 16) Bogado F, Cansian K, Scotto J, Nunes C, Santos B, Salmoria H. Caracterización clínica de pacientes internados por Dengue en el Hospital Regional

- de Encarnación 2018. *Rev Inst Med Trop* 2020; 15 (1): 3-11.
- 17) Chih C, Yi H, Kuang K, Chung L. Clinical features and dynamic ordinary laboratory test differentiating dengue fever from other febrile illnesses in children. *J Microbiol Immunol Infect* 2018; 51(5): 614-620.
- 18) Marchiori E, Hochhegger B, Zanetti G. Manifestações pulmonares da dengue. *J Bras Pneumol* 2020; 46 (1): e20190246.
- 19) Morel Z, Ramírez A. Respuesta autoinmune en niños con dengue. Reporte de casos. *Reumatol Clin* 2014; 10 (4): 257/259.
- 20) Khetarpal N, Khanna I. Dengue Fever. *J Immunol Res* 2016. Disponible en: <https://www.ncbi.nlm.nih.gov/pmc/articles/PMC4971387/>
- 21) Wilder A, Eng O, Horstic O, Wills B. Dengue. *Lancet* 2019; 393: 350-63.
- 22) Elling R, Hennee P, Hatz C, Hufnagel M. Dengue Fever in Children. Where Are We Now? *J Pediatr Infect Dis* 2013; 31 (9): 1020-22.
- 23) Moura S, Hahr Y, de Vasconcellos R, Paiva R. Clinical and laboratory signs associated to serious dengue disease in hospitalized children. *J Pediatr (Rio J)* 2016; 92 (5): 464-471.
- 24) Freitas M, de Albuquerque J, Lopes L, Villar R, Moreira L. Risk factors associated with death in Brazilian children with severe dengue. *Clinics* 2014; 69 (1): 55-60.

Dioxadol® G

DIPIRONA SÓDICA

gotas

El Antipirético-Analgésico más rápido y confiable

- El antipirético con mayor **POTENCIA**, efectiva acción **ANTIPIRÉTICA** y **ANALGÉSICA**.
- Logra un **RÁPIDO CONTROL DE LA FIEBRE Y EL DOLOR**. Devuelve la tranquilidad a los padres y al niño.
- Posee **MÚLTIPLES** mecanismos de acción. Efectividad en la terapia.
- Tiene una acción **ANTIESPASMÓDICA ADICIONAL**. Ideal para dolores tipo cólico.
- NO ES GASTROLESIVO**. Brinda seguridad en la prescripción.
- Logra el control de la fiebre por más tiempo.



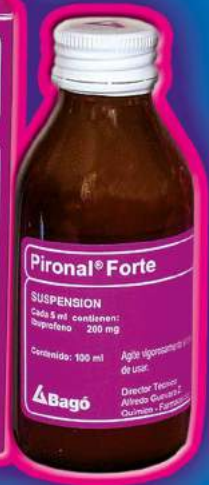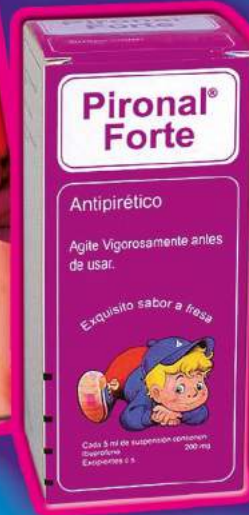Bagó
Ética al servicio de la salud

PIRONAL FORTE®

Ibuprofeno 200 mg

El antipirético, antiinflamatorio de la nueva generación

Avance tecnológico en la fabricación de medicamentos



PIRONAL FORTE®

El Ibuprofeno está tamponado o estabilizado a un pH diferente al de la cavidad bucal, por tanto no se disuelve en la boca, de esta manera el niño no sentirá ningún sabor desagradable.

PIRONAL FORTE®

No produce molestias gástricas, debido a que el principio activo viene enmascarado por el polímero carboximetilcelulosa que inicia su disolución en la última parte del estómago y su absorción se realiza en el intestino delgado.

PIRONAL FORTE®

Contiene Xilitol, un edulcorante que brinda además de un agradable sabor a fresa, un efecto anticariogénico, y permite su administración a diabéticos.



Bagó

Ética al servicio de la salud

TRABAJO ORIGINAL

Apendicectomía asistida por laparoscopia por puerto único

Single-port laparoscopic-assisted appendectomy

Dra. Lucia Cava⁽¹⁾, Dr. Germán Quevedo⁽¹⁾, Dr. Roberto Gamez⁽¹⁾, Dr. Leonardo Gomez⁽¹⁾

Resumen:

Siendo la apendicitis aguda la patología abdominal más frecuente en los niños, la apendicectomía laparoscópica se ha convertido en un procedimiento terapéutico común.

Presentamos nuestra experiencia en apendicectomía asistida por laparoscopia por puerto único en el Hospital Universitario Japonés de Santa Cruz de la Sierra, como tratamiento para la apendicitis aguda en la edad pediátrica (período enero a diciembre de 2019).

Se atendieron 86 pacientes con diagnóstico de apendicitis aguda, en 13 se realizó apendicetomía asistida por laparoscopia por puerto único, 9 de sexo masculino y 4 de sexo femenino; la edad promedio fue de 9.6 años; el tiempo quirúrgico promedio, de 67 minutos; los hallazgos quirúrgicos: en el 50% de los casos el apéndice era gangrenoso; el 23%, necrosado perforado; 15%, inflamatorio y 8%, supurativo. Las posiciones del apéndice más frecuentes fueron la preileal y la pélvica; el inicio de la vía oral fue en promedio, a las 36 horas; el alta hospitalaria fue dada, en promedio, a los 5 días.

Las técnicas de apendicectomía laparoscópica superan a la cirugía convencional; la recuperación postoperatoria es más rápida, el dolor posquirúrgico y las complicaciones son menores, el resultado estético es excelente, por lo que en la actualidad la apendicectomía laparoscópica es considerada como la primera elección.

Palabras clave:

Rev Soc Bol Ped 2021; 59 (1): 9-12: Apendicitis aguda, apendicectomía, laparoscopia.

Introducción:

La apendicitis aguda es una de las patologías abdominales más frecuentes en los niños; la apendi-

Abstract:

As acute appendicitis is the most common abdominal pathology in children, laparoscopic appendectomy has become a common therapeutic procedure. We present our experience in single-port laparoscopic-assisted appendectomy at the Japanese University Hospital of Santa Cruz de la Sierra, as a treatment for acute appendicitis in pediatric patients (period January to December 2019).

Eighty-six patients with a diagnosis of acute appendicitis were attended, in 13 a laparoscopic-assisted appendectomy was performed through a single port, 9 were male and 4 were female; the average age was 9.6 years; the average surgical time, 67 minutes; surgical findings: in 50% of cases the appendix was gangrenous; 23%, perforated necrotic; 15% inflammatory and 8% suppurative. The most frequent positions of the appendix were preileal and pelvic; the start of the oral route was on average, at 36 hours; hospital discharge was given, on average, after 5 days.

Laparoscopic appendectomy techniques outperform conventional surgery; postoperative recovery is faster, postoperative pain and complications are minor, and the cosmetic result is excellent, so laparoscopic appendectomy is currently considered the first choice.

Keywords:

Rev Soc Bol Ped 2021; 59 (1): 9-12: Acute appendicitis, appendectomy, laparoscopy.

ectomía laparoscópica se ha convertido en la actualidad en un procedimiento terapéutico común. Sin embargo, su práctica sigue siendo controversial,

⁽¹⁾ Cirujano pediatra. Hospital Universitario Japonés. Santa Cruz de la Sierra, Bolivia.

Conflicto de intereses: Los autores indican que el presente trabajo no tiene conflicto de intereses.
Artículo aceptado el 30-11-2020.

por los buenos resultados obtenidos con la técnica convencional y porque la mayoría de las apendicectomías se realizan en horas de la guardia nocturna, cuando pocas veces están disponibles los equipos necesarios. Por otro lado, la realización de esta técnica tiene gran beneficio en cuanto a un menor dolor posquirúrgico y menor estadía hospitalaria.

Existen tres técnicas diferentes de apendicectomía laparoscópica: la técnica “Out”, la técnica mixta “In-Out” y la técnica “In”.

En la preparación preoperatoria se realizan exámenes de laboratorio para determinar el grado de leucocitosis o infección, una ultrasonografía abdominal que confirma o descarta el diagnóstico de apendicitis, además que puede informar la localización, la presencia de fecalitos y de líquido libre; también se realiza una radiografía de abdomen simple, la cual puede mostrar un fecalito calcificado o signos de obstrucción.

En caso de confirmar el diagnóstico el cirujano escoge la técnica a realizar, de acuerdo a su experiencia. Cualquiera que sea la técnica realizada o el estado del apéndice, es obligatorio realizar la inspección final, teniendo cuidado con el muñón del apéndice y el meso-apéndice ligado, al mismo tiempo si se observó fecalito en algunos de los estudios por imagen o visión directa, asegurarse que éste sea extraído, para evitar complicaciones posquirúrgicas.

Nuestro objetivo es dar a conocer nuestra experiencia en apendicectomía asistida por laparoscopia por puerto único en el Hospital Universitario Japonés de Santa Cruz de la Sierra - Bolivia, como tratamiento para la apendicitis aguda en la edad pediátrica, en el período enero a diciembre de 2019.

Material y métodos:

Estudio analítico, descriptivo, retrospectivo; se revisaron las historias clínicas de pacientes con diagnóstico de apendicitis aguda, en los cuales se realizó apendicectomía asistida por laparoscopia

por puerto único, en pacientes atendidos en el Servicio de Pediatría del Hospital Universitario Japonés de Santa Cruz de la Sierra - Bolivia, en el período enero a diciembre de 2019.

VARIABLES INVESTIGADAS: edad, sexo y procedencia de los pacientes, tiempo de evolución del dolor abdominal, presencia de síntomas (fiebre, vómitos), datos de laboratorio (leucocitosis, neutrofilia), diagnóstico por ultrasonografía, hallazgos operatorios descritos por el cirujano (localización del apéndice, tipo de apendicitis, presencia de líquido libre), tiempo quirúrgico, tiempo de inicio de la vía oral, uso de antibióticos, complicaciones postoperatorias y días de estancia hospitalaria.

Descripción del procedimiento:

Se coloca al paciente en posición decúbito dorsal con ambos brazos a lo largo del cuerpo sobre la misma mesa operatoria. El cirujano se posiciona a la izquierda de la mesa. Se realiza abordaje a cavidad con la técnica de Hasson, practicando una incisión infra-umbilical semicircular entre 1 y 2 cm; se posiciona la mesa en Trendelenburg y lateral izquierdo. Se inserta una sonda de aspiración N° 10 Fr. (figura 1), por donde se insufla el neumoperitoneo, luego se introduce la óptica de 5 mm a 30°, ajustando el diámetro umbilical al calibre de la óptica de forma manual.

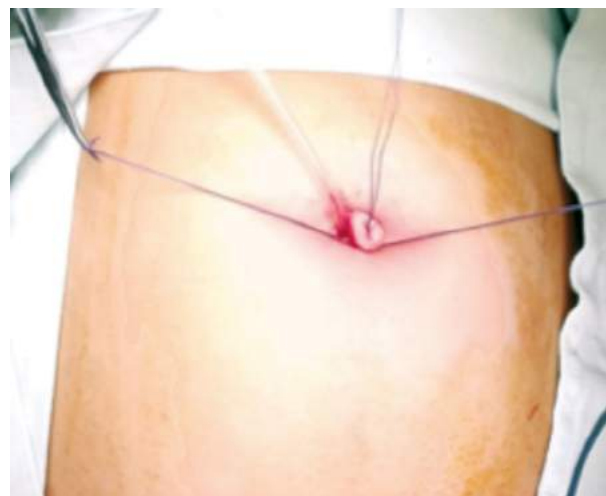


Figura 1.- Abordaje Hasson.

Después de una primera inspección y confirmación del diagnóstico, se identifica el apéndice, se introduce por el mismo canal de trabajo una pinza Grasper, con la que se libera de adherencias y se sujeta el apéndice, preferiblemente por la parte distal del mismo; se exterioriza el apéndice traccionando de él, hacia la incisión umbilical y a continuación, se procede a realizar una apendicectomía extracorpórea (figura 2).

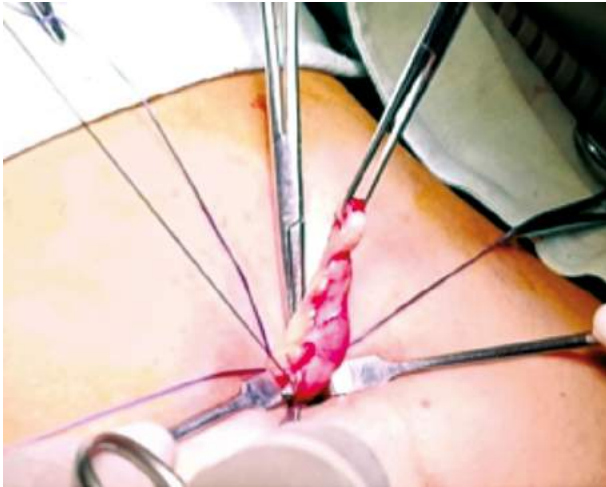

Figura 2.- Exteriorización del apéndice y apendicectomía extracorpórea.

Posteriormente se reinserta la óptica para la inspección final y el lavado de la cavidad peritoneal (si fuese necesario), mediante una cánula para irrigación y aspiración; se cierra la incisión por planos con Vycril 2/0, puntos simples y piel con puntos intradérmicos.

Resultados:

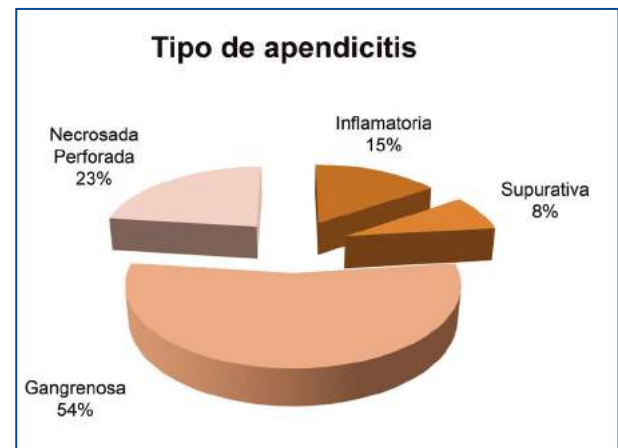
Se atendieron 86 pacientes con diagnóstico de apendicitis aguda, en 13 pacientes se realizó apendicectomía asistida por laparoscopia por puerto único, de los cuales 9 eran de sexo masculino y 4 de sexo femenino; la edad promedio fue de 9.6 años (5 a 13 años), la mayoría venían referidos de hospitales de segundo nivel (8 pacientes), autorreferidos (4) y de centros de primer nivel (1 caso).

El 100% de los pacientes presentaba dolor abdominal en fosa ilíaca derecha; el 85%, vómitos de tipo alimenticio y el 65%, fiebre mayor a 38°C.

En todos los pacientes se realizaron los exámenes de laboratorio de rutina y radiografías de abdomen simple, anteroposterior y lateral; en el 70% se realizó ecografía abdominal, la cual confirmó el diagnóstico. Entre los hallazgos quirúrgicos, en el 61% de los casos no se evidenció líquido libre; en el 31%, líquido purulento alrededor del apéndice y en el 8%, líquido seroso.

En el 50% de los casos, el apéndice se encontraba en fase gangrenosa; en el 23%, en fase necrosada perforada; en el 15%, en fase inflamatoria y en el 8%, en fase supurativa (gráfica 1). Las posiciones más frecuentes del apéndice fueron la preileal y la pélvica. El tiempo quirúrgico promedio fue de 67 minutos (rango, 25 a 105 minutos).

Gráfica 1.- Tipo de apendicitis.



El inicio de la vía oral fue en promedio a las 36 horas; en el 70% de los pacientes se indicó cefotaxima y amikacina; en el 30%, triple esquema incluyendo el metronidazol. El dolor posquirúrgico se manejó con dipirona en los primeros dos días del postoperatorio. Las complicaciones fueron mínimas, un paciente presentó fiebre y vómitos al segundo día postquirúrgico; otro paciente presentó fiebre por dos días, se realizó ecografía la cual reportó colección de 2 x 3 cm en fosa ilíaca derecha; en ambos pacientes se indicó triple esquema antibiótico (cefotaxima, amikacina y metronidazol) por 7 días en el primer paciente y 10 días en el segundo, presentando evolución favorable. En ningún paciente hubo

infección del sitio quirúrgico, lo que permitió un excelente resultado estético. El alta hospitalaria fue dada en promedio a los 5 días (la mayoría fue al 3º día postoperatorio).

Discusión:

Las técnicas de apendicectomía laparoscópica superan a la cirugía convencional; la recuperación postoperatoria es más rápida, el dolor posquirúrgico es menor, las complicaciones menos frecuentes y el resultado estético excelente.

En la edad pediátrica las condiciones anatómicas, como una menor distancia entre el ciego y el ombligo y una pared abdominal más flexible, favorecen esta técnica, haciendo que sea más factible realizarla, en comparación a los adultos.

La posición anómala del apéndice se relaciona de forma significativa con la necesidad de colocación de trócares adicionales o reconversión a cirugía abierta.

Consideramos que se puede optar por esta técnica (apendicectomía asistida por laparoscopia, monotrócar o “Out”) como la primera opción de técnica quirúrgica para casi todo el espectro de apendicitis aguda (excepto las apendicitis de varios días de evolución, plastrón apendicular o absceso apendicular). Se fundamenta en el hecho que esta técnica quirúrgica fácilmente puede ser modificada

a apendicectomía laparoscópica intraabdominal o “In”, con tres puertos o convertirla a convencional, la cual está ampliamente demostrada en la literatura como viable para casos de apendicitis complicadas.

Nuestro equipo quirúrgico está ganando experiencia en el campo de la laparoscopia en los últimos años, ya que contamos con los equipos necesarios para poder realizarla, aunque aún estamos limitados del uso de este material en horas de la noche, por falta de recursos humanos. Actualmente nos planteamos ampliar progresivamente nuestros conocimientos y recursos en cirugía mínimamente invasiva, a través de puerto único.

Referencias bibliográficas:

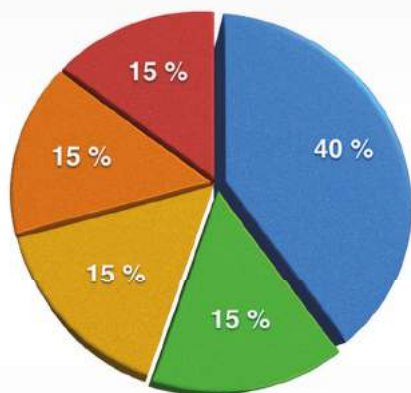
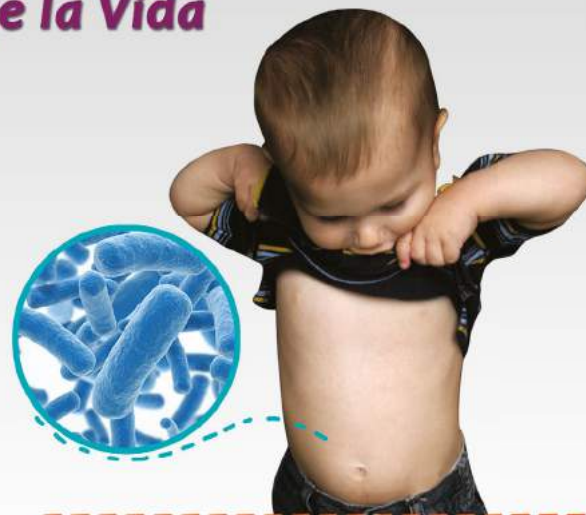- 1) Klaas M, Keith E, Georgenson et al. Apendicectomía laparoscópica en niños. *Cirugía endoscópica en infantes y niños*. 2011; 47: 139-148.
- 2) Coran A. Appendectomy. *Pediatric Surgery* 2012; 25(1): 2-8
- 3) Canty T, Collins B, Losasso B et al. Laparoscopic appendectomy for simple and perforated appendicitis in children. *J Pediatric Surg* 2000; 11: 1582-1585.
- 4) Carrasco M, Soria A, Lujan J et al. Role of appendectomy in training for laparoscopic surgery 2003; 17: 111-114.
- 5) Valla J, Ordorica R, Steyaert H et al. Umbilical one puncture laparoscopic assisted appendectomy in children. *Surg Endosc* 1999; 13: 83-85.

BagoVital®

Probióticos Digest

El Probiótico que protege la Vida

- ▶ Son Probióticos de origen humano específicamente adaptados a la microbiota intestinal de lactantes y niños.
- ▶ Tiene la mayor concentración de Probióticos (UFC), otorga efectiva y completa colonización de *Bifidobacterias* y *Lactobacillus*, restaura de esta forma el equilibrio de la microbiota intestinal.



1 sobre contiene :

<i>Lactobacillus rhamnosus</i>	$1,32 \times 10^9$
<i>Bifidobacterium infantis</i>	$0,5 \times 10^9$
<i>Bifidobacterium lactis</i>	$0,5 \times 10^9$
<i>Bifidobacterium bifidum</i>	$0,5 \times 10^9$
<i>Bifidobacterium longum</i>	$0,5 \times 10^9$

TOTAL (UFC) $3,32 \times 10^9$

DOSIFICACIÓN

- ▶ En niños, se recomienda disolver el contenido de un sobre en papilla, sopa o yogur, 1 o 2 veces/día.
En adultos disolver en leche, jugo u otro líquido (mezclar hasta que se disuelva totalmente el producto).
- ▶ Se puede administrar el contenido de un sobre directamente a la boca (a partir de los 4 años).
- ▶ Tomar durante el proceso infeccioso o durante el tratamiento con antibiótico.

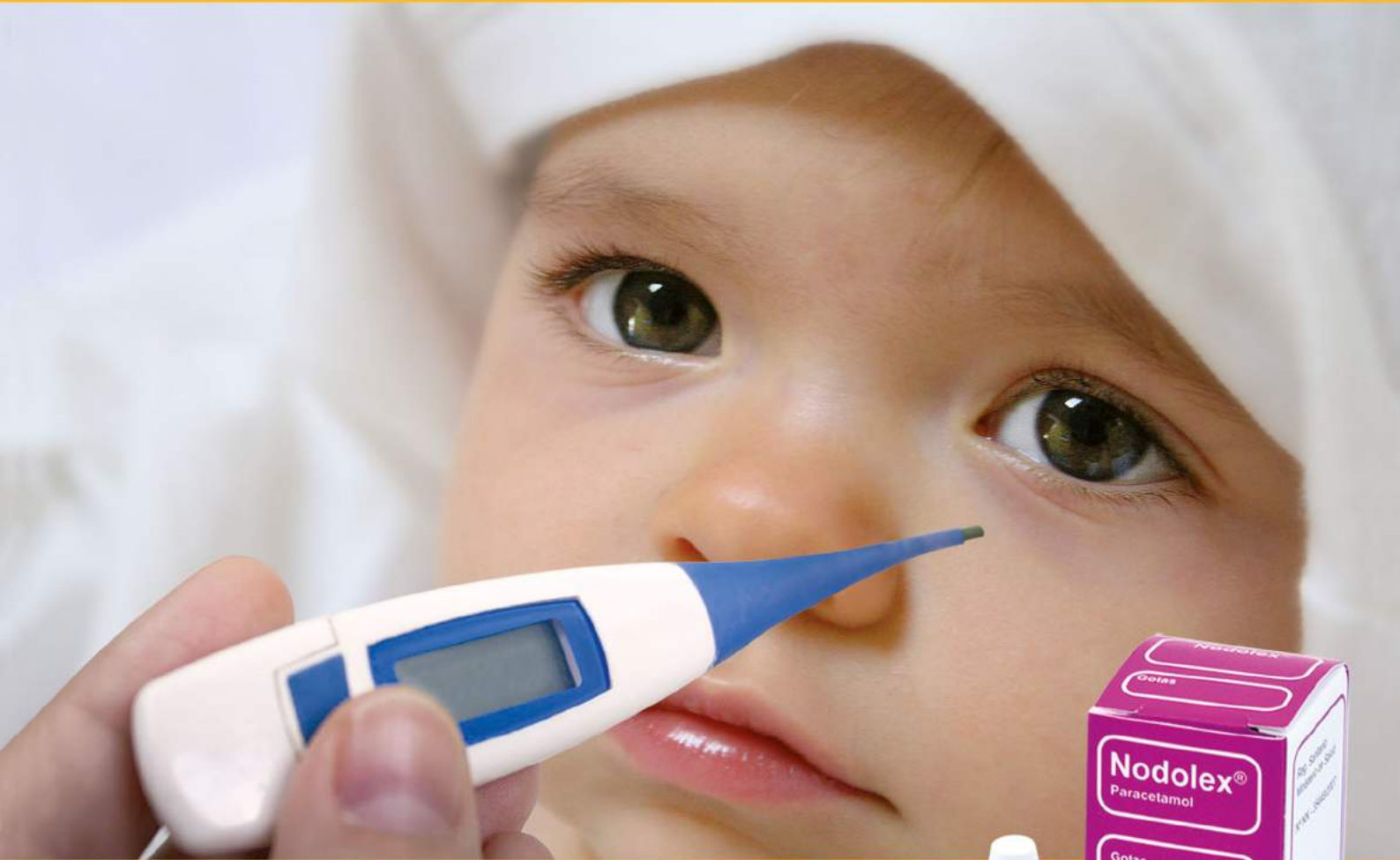

Bagó
Ética al servicio de la salud

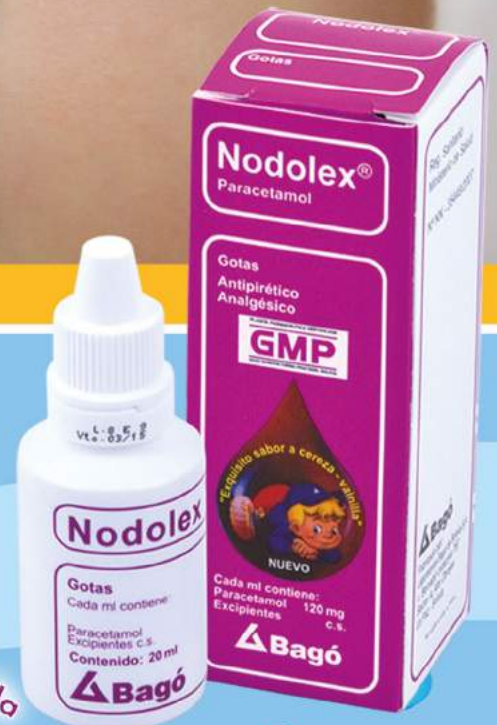

NODOLEX[®]

Paracetamol gotas



Baja la fiebre y calma
el dolor con seguridad



Sabor
Cereza-vainilla



Bagó

Ética al servicio de la salud

TRABAJO ORIGINAL

Microlitiasis testicular en pacientes pediátricos

Testicular microlithiasis in pediatric patients

**Dr. Juan Pablo Hayes Dorado⁽¹⁾, Dr. Francisco León Arze⁽²⁾, Dr. Welfrid Mario Montaña Mariscal⁽³⁾,
Dra. Alexis del Carmen Bellot Ortiz⁽⁴⁾, Dr. José Miguel León Moreno⁽⁵⁾.**

Resumen:

La microlitiasis testicular (MT) es un hallazgo poco frecuente, que se diagnostica de forma incidental mediante la ecografía escrotal.

El objetivo del trabajo es describir las características clínicas e imagenológicas de pacientes pediátricos atendidos con el diagnóstico de MT.

Estudio de pacientes menores de 15 años de edad. Variables investigadas: Edad de los pacientes, indicaciones de la ecografía escrotal (control de orquidopexia, traumatismo escrotal, orquiepididimitis, torsión testicular, varicocele, síndrome de Down), localización (bilateral o unilateral) y clasificación de la MT (MT limitada, clásica y difusa; grados 1, 2 y 3), además de los niveles de gonadotropina coriónica humana y alfa fetoproteína.

Se estudiaron 14 pacientes; la mayoría de ellos presentó MT bilateral, clásica, difusa, grado 2, habiéndose realizado la ecografía escrotal en pacientes sometidos a orquidopexia, síndrome de Down y traumatismo escrotal.

Palabras clave:

Rev Soc Bol Ped 2021; 59 (1): 13-7: Microlitiasis testicular, ecografía escrotal, tumor testicular, infertilidad.

Introducción:

La microlitiasis testicular (MT) es una condición relativamente rara, diagnosticada incidentalmente durante un examen ecográfico del escroto⁽¹⁾.

Abstract:

Testicular microlithiasis (TM) is a rare finding, which is diagnosed incidentally by scrotal ultrasound.

The objective of the work is to describe the clinical and imaging characteristics of pediatric patients attended with the diagnosis of TM.

Study of patients under 15 years of age. Investigated variables: Age of the patients, indications for scrotal ultrasound (control of orchidopexy, scrotal trauma, epididymo-orchitis, testicular torsion, varicocele, Down syndrome), location (bilateral or unilateral) and classification of TM (limited, classic and diffuse TM; grades 1, 2, and 3), in addition to human chorionic gonadotropin and alpha-fetoprotein levels.

Fourteen patients were studied; most of them presented bilateral, classic, diffuse, grade 2 TM, having performed scrotal ultrasound in patients subjected to orchidopexy, Down syndrome and scrotal trauma.

Keywords:

Rev Soc Bol Ped 2021; 59 (1): 13-7: Testicular microlithiasis, scrotal ultrasound, testicular tumor, infertility.

La MT está caracterizada por un patrón típico moteado del parénquima testicular, con múltiples focos hiperecogénicos, puntiformes, sin sombra acústica, que comprometen uno o ambos testículos, debido a microcalcificaciones intratubulares - figura 1 - ⁽²⁾.

⁽¹⁾ Médico pediatra.

⁽²⁾ Cirujano pediatra.

⁽³⁾ Pediatra imagenólogo.

⁽⁴⁾ Residente de Pediatría.

⁽⁵⁾ Residente de Cirugía Pediátrica.

Hospital Santa Cruz. Caja Petrolera de Salud. Santa Cruz de la Sierra, Bolivia.

Conflicto de intereses: Los autores indican que el presente trabajo no tiene conflicto de intereses.

Artículo aceptado el 30-11-2020.

La Sociedad Europea de Radiología Urogenital propuso dos definiciones para la MT⁽¹⁾:

- * Presencia de 5 o más microlitos por campo.
- * Presencia de 5 o más microlitos en los testículos.

En los niños, la incidencia de MT es altamente variable, siendo del 2.7% en aquellos que presentan factores de riesgo adicionales de tumores testiculares primarios⁽³⁾.

En general, la frecuencia de MT es mayor en la población sintomática (prevalencia de 4.3 a 18.1%) en comparación a la asintomática (prevalencia de 0.6 a 9%)⁽⁴⁾.

La MT es más frecuente en los pacientes con síndrome de Klinefelter (prevalencia de 17.5%) y en los que presentan síndrome de Down (prevalencia del 36%)⁽¹⁾.

Considerando que la prevalencia de MT en la población pediátrica general es del 5%, se ha reportado que es mucho mayor en los niños con síndrome de McCune-Albright (prevalencia entre 30 y 62%)⁽⁵⁾.

Se describió que la frecuencia de MT es mayor en la raza negra y en grupos socioeconómicos desfa-

vorecidos; sin embargo, estudios recientes no evidenciaron diferencias entre los diferentes grupos socioeconómicos⁽⁴⁾.

Por otro lado, la prevalencia de MT es mayor en los hombres con disfunción testicular⁽⁶⁾.

La MT bilateral es diagnosticada en el 69% de los pacientes; cuando es unilateral, el testículo izquierdo es afectado en el 55% de los casos⁽³⁾.

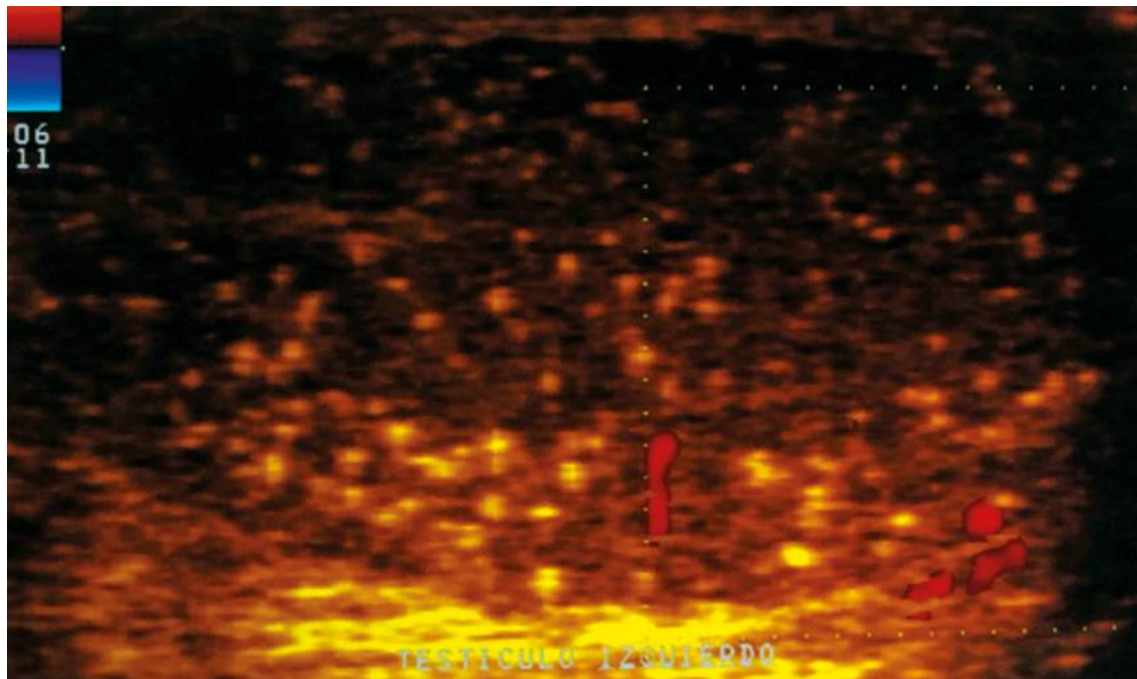
Se han descrito tres grados de MT, según el número de microlitos en el parénquima testicular: Grado 1, de 5 a 10 microlitos; grado 2, de 11 a 20; grado 3, >20 microlitos⁽⁷⁾.

También se ha clasificado la MT en tres grupos: MT limitada (< 5 microlitos por campo), MT clásica (\geq 5 microlitos por campo), MT difusa (“tormenta de nieve”)⁽⁷⁾.

El origen de la MT es desconocido; típicamente es una condición indolora y no palpable, visualizada sólo por ecografía⁽⁸⁾.

El objetivo del trabajo es describir las características clínicas e imagenológicas de pacientes pediátricos atendidos con el diagnóstico de microlitiasis testicular.

Figura 1.- Microlitiasis testicular.



Material y métodos:

Estudio de pacientes menores de 15 años de edad, atendidos en consulta externa pediátrica del Hospital Santa Cruz, Caja Petrolera de Salud, durante 5 años (período enero 2015 a diciembre 2019), con diagnóstico ecográfico (transductor lineal de alta frecuencia) de MT (focos hiperecogénicos puntiformes, menores de 3 mm, sin sombra acústica).

VARIABLES INVESTIGADAS:

- * Edad de los pacientes (en años).
- * Indicación del examen ecográfico escrotal (control de orquidopexia, traumatismo escrotal, orquiepididimitis, torsión testicular, varicocele, síndrome de Down).
- * Localización de la MT (bilateral o unilateral).
- * Clasificación de la MT: MT limitada (< 5 microlitos por campo), MT clásica (\geq 5 microlitos por campo), MT difusa (“tormenta de nieve”).
- * Tipo de MT: Focal (central o periférica), difusa.
- * Grado de MT (grado 1: 5-10 microlitos; grado 2: 11-20 microlitos; grado 3: >20 microlitos).
- * Niveles de gonadotropina coriónica humana y alfa fetoproteína (normales o elevados).

Resultados:

Se estudiaron 14 pacientes.

* Edad:

1 año (4 casos), 2 años (3 casos), 4 años (1), 7 años (2), 10 años (1), 13 años (1), 14 años (2 casos).

* Indicaciones de la ecografía escrotal:

Control de orquidopexia (4 casos), síndrome de Down (4), traumatismo escrotal (2), orquiepididimitis (2), torsión testicular (1), varicocele (1 paciente).

* Localizaciones de la MT - tabla 1 -:

Bilateral (9 pacientes), unilateral (5 casos; 3 en testículo izquierdo, 2 en testículo derecho).

Tabla 1

LOCALIZACIÓN DE LA MT	14 pacientes
* Bilateral	9 (64%)
* Unilateral - Testículo izquierdo	3 (22%)
* Unilateral - Testículo derecho	2 (14%)

Tabla 1.- Localización de la microlitiasis testicular (MT).

* Grupos de MT - tabla 2 -:

MT limitada (4 casos), clásica (9 pacientes), difusa (1).

Tabla 2

MICROLITIASIS TESTICULAR	14 pacientes
* Limitada (< 5 microlitos por campo)	4 (29%)
* Clásica (\geq 5 microlitos por campo)	9 (64%)
* Difusa (“tormenta de nieve”)	1 (7%)

Tabla 2.- Grupos de microlitiasis testicular.

* Tipos de MT:

Difusa (10 casos), focal central (4).

* Grados de MT:

Grado 1 (2 casos), grado 2 (7 pacientes), grado 3 (5).

* Niveles de HCG y alfa fetoproteína:

Normales en todos los pacientes (14 casos).

Discusión:

La MT es un hallazgo poco frecuente, que se diagnostica de forma incidental mediante la ecografía escrotal⁽⁹⁾.

En 1970, Priebe y Garret describieron una calcificación testicular, evidenciada en una radiografía de pelvis, en un niño de 4 años de edad; posteriormente en 1987, Doherty diagnosticó MT mediante una ecografía escrotal⁽¹⁰⁾.

El número de calcificaciones puede variar considerablemente, desde 5 hasta más de 60 microlitos; estas microcalcificaciones no son visibles con la resonancia magnética nuclear⁽¹⁾.

La MT no representa una condición maligna, pero se ha relacionado a diversos trastornos no neoplásicos; sin embargo, algunos autores la consideran un signo de una condición premaligna, por su asociación con el carcinoma in situ y tumores testiculares de células germinales⁽²⁾.

Es preocupante cuando los microlitos se encuentran agrupados, ya que pueden indicar un área disgenética en el testículo, en la cual después desarrollará un carcinoma in situ⁽¹⁾.

La MT se ha relacionado con diversas entidades como criptorquidia, atrofia testicular, torsión testicular, infertilidad y síndrome de Klinefelter, pudiendo también diagnosticarse en pacientes sanos, sin factores de riesgo asociados⁽⁹⁾.

También se ha asociado la MT, caracterizada por depósitos de calcio en los túbulos seminíferos, con otras condiciones como la hiperplasia adrenal congénita; incluso se ha descrito en un paciente con hipoplasia adrenal congénita ligada al cromosoma X⁽¹¹⁾.

Se ha descrito en los pacientes con hipospadias, que la criptorquidia representa el factor de riesgo significativo para MT; como la criptorquidia coexistente constituye un factor de riesgo de disfunción testicular en pacientes con hipospadias, se ha sugerido que la MT en niños con hipospadias puede asociarse con alteraciones de la función testicular⁽¹²⁾.

Los microlitos testiculares son de dos tipos, los cuerpos de hematoxilina y las calcificaciones laminadas; pueden ocupar del 30 al 40% de los túbulos seminíferos y sus dimensiones varían entre 50 y 400 μm . En general no afectan las células de Leydig; la mayoría de los túbulos seminíferos comprometidos presentan espermatogonios anormales y diámetros lumbales reducidos⁽¹⁾.

La MT corresponde a concreciones de hidroxipatita rodeadas por fibrosis, localizadas en los túbulos seminíferos; son debidas a una capacidad insuficiente de las células de Sertoli para fagocitar las células degeneradas, presentes en los túbulos⁽⁷⁾.

El significado clínico de la MT no está comprendido completamente, pero se ha sugerido su asociación

con el cáncer testicular; asimismo se ha relacionado con diversos factores de riesgo del cáncer, como la criptorquidia, antecedentes familiares e infertilidad⁽⁴⁾.

La MT constituye un factor de riesgo para los tumores testiculares de células germinales, en pacientes que presentan factores de riesgo adicionales⁽⁶⁾.

Al evaluar la presencia de MT en los resultados oncológicos del cáncer de testículo, se ha observado que la MT bilateral se asocia a una mayor tasa de recurrencia local y metástasis a distancia⁽¹³⁾.

La presencia de MT en pacientes con factores de riesgo de cáncer testicular, incrementa más el riesgo de desarrollar cáncer. En ausencia de los factores de riesgo, los pacientes con MT presentan un riesgo de desarrollar cáncer, similar al reportado en la población general⁽¹⁴⁾.

Por la asociación entre la MT y el desarrollo de neoplasias testiculares e infertilidad, muchos autores recomendaron la vigilancia periódica con marcadores tumorales y ultrasonido escrotal; incluso algunos preconizaron la realización de biopsia testicular⁽⁹⁾.

Posteriormente se evidenció que en ausencia de factores de riesgo de cáncer testicular, el desarrollo de cáncer en pacientes con MT es similar al observado en la población general⁽⁷⁾.

Las guías actuales europeas no recomiendan el seguimiento de los pacientes con MT sin factores de riesgo de cáncer testicular⁽⁶⁾.

La Sociedad Europea de Radiología Urogenital considera a la MT como un factor de riesgo de cáncer testicular, cuando existen factores de riesgo adicionales, recomendando la realización de ecografías de control, anualmente⁽⁸⁾.

Los factores de riesgo de cáncer testicular son: Antecedente de criptorquidia, orquidopexia, enfermedad genética, tumor de células germinales, atrofia testicular y antecedentes familiares de tumor de células germinales⁽⁸⁾.

En los hombres infértiles, la presencia de MT se ha asociado a una prevalencia 18 veces mayor de cáncer testicular⁽²⁾.

Por otro lado, la relación entre MT y función testicular es controversial, en especial cuando la MT es diagnosticada incidentalmente⁽⁶⁾.

La MT bilateral se ha asociado con la disminución del volumen testicular, concentración y número de espermatozoides⁽⁶⁾.

En general, no se ha evidenciado la relación entre el volumen testicular y la MT, aunque la atrofia severa es más frecuente en los pacientes con MT en comparación a los que no la presentan⁽⁸⁾.

La MT se ha asociado con un mayor riesgo de infertilidad, con alteraciones de la espermatogénesis, independientemente del número de microlitos⁽¹⁵⁾.

Después de la pubertad se aconseja el análisis del semen en estos pacientes, no siendo necesaria la evaluación de las hormonas reproductivas, ya que la MT no se relaciona con los niveles séricos de testosterona ni con los de otras hormonas reproductivas⁽⁶⁾.

En el presente trabajo la mayoría de los pacientes presentó MT bilateral, clásica, difusa, grado 2, habiéndose realizado la ecografía escrotal en pacientes sometidos a orquidopexia, síndrome de Down y traumatismo escrotal.

Referencias bibliográficas:

- 1) Balawender K, Orkisz S, Wisz P. Testicular microlithiasis: what urologists should know. *Cent european J Urol* 2018; 71: 310-314.
- 2) Barbonetti A, Martorella A, Minaldi E, D'Andrea S, Bardhi D, Castellini C et al. Testicular cancer in infertile men with and without testicular microlithiasis. *Front Endocrinol (Lausanne)* 2019; 10: 164.
- 3) Yu C, Lu J, Zhao J, Wei Y, Zhao T. Incidence characteristics of testicular microlithiasis and its association with risk of primary testicular tumors in children: a systematic review and meta-analysis. *World J Pediatr* 2020; 16 (6): 585-597.
- 4) Pedersen M, Møller H, Rafaelsen S, Møller J, Osther P, Vedsted P. Association between risk factors and testicular microlithiasis. *Acta Radiol Open* 2019; 8 (9).
- 5) Aversa T, Zirilli G, Corica D, De Luca F, Wasniewska M. Phenotypic testicular abnormalities and pubertal development in boys with McCune-Albright syndrome. *Ital J Pediatr* 2018; 44 (1): 136.
- 6) Anvari S, Nordström U, Bang A, Priskorn L, Nordkap L, Andersson A et al. Testicular microlithiasis on scrotal ultrasound in 4850 young men from the general population: associations with semen quality. *Andrology* 2020; 8 (6): 1736-1743.
- 7) Leblanc L, Lagrange F, Lecoanet P, Marçon B, Eschwege P, Hubert J. Testicular microlithiasis and testicular tumor: a review of the literature. *Basic Clin Androl* 2018; 28: 8.
- 8) Pedersen M, Osther P, Rafaelsen S. Ultrasound evaluation of testicular volume in patients with testicular microlithiasis. *Ultrasound Int Open* 2018; 4 (3): 99-103.
- 9) Maldonado M, Echavarría M, Martínez S, Islas J, Manzanilla H, Rosas E et al. Testicular Microlithiasis: Update on diagnosis and management. *Arch Esp Urol* 2018; 71 (10): 840-849.
- 10) Pedersen M, Bartlett E, Rafaelsen S, Osther P, Vedsted P et al. Testicular microlithiasis is associated with ethnicity and socioeconomic status. *Acta Radiol Open* 2017; 6 (8).
- 11) Serbis A, Tsinopoulou V, Mouzaki K, Kotanidou E, Giza S, Galli-Tsinopoulou A. Testicular microlithiasis in a boy with X-linked adrenal hypoplasia congenita. *Ann Pediatr Endocrinol Metab* 2018; 23 (3): 162-165.
- 12) Nakamura M, Moriya K, Nishimura Y, Nishida M, Kudo Y, Kanno Y et al. Prevalence and risk factors of testicular microlithiasis in patients with hypospadias. *BMC Pediatr* 2018; 18 (1): 179.
- 13) Selvi I, Sarikaya S, Basar H. Is testicular microlithiasis a really innocent condition? Its effects on oncological outcomes of germ cell testicular cancer: An observational study. *Arch Esp Urol* 2020; 73 (3): 215-229.
- 14) Aoun F, Slaoui A, Naoum E, Hassan T, Albisinni S, Azzo J et al. Testicular microlithiasis: Systematic review and clinical guidelines. *Prog Urol* 2019; 29 (10): 465-473.
- 15) Rassam Y, Gromoll J, Kliesch S, Schubert M. Testicular microlithiasis is associated with impaired spermatogenesis in patients with unexplained infertility. *Urol Int* 2020; 104 (7-8): 610-616.

CASO CLÍNICO

Miasis umbilical

Umbilical myiasis

Dr. Ariel Maydana Parra⁽¹⁾, Dra. Mariel Trujillo Mena⁽¹⁾

Resumen:

Describimos el caso clínico de un neonato de sexo masculino, transferido de una comunidad cercana a nuestra ciudad. El recién nacido presentaba larvas a nivel de ombligo, provocando flogosis e irritabilidad del paciente. Fue sometido a tratamiento tópico, antibióticos vía parenteral y terapia específica, con buena respuesta al tratamiento y dado de alta en condiciones óptimas, previa enseñanza de cuidados del recién nacido.

Palabras clave:

Rev Soc Bol Ped 2021; 59 (1): 18 - 20: Miasis umbilical, larvas, neonato.

Introducción:

La miasis es la infestación causada por huevos, larvas de artrópodos conocidos como moscas; contactan con el ser humano en quien depositan las larvas a nivel dérmico, produciendo sintomatología local. Generalmente son lesiones aisladas, en áreas expuestas, con molestias clínicas importantes; consisten en pápulas eritematosas que aumentan de tamaño, haciéndose pustulosas y/o descargando fluido serosanguinolento, evidenciándose larvas de manera objetiva. Si las larvas penetran más profundamente forman nódulos subcutáneos de diferente tamaño, que pueden constituir abscesos dolorosos y producir sintomatología local; a veces puede haber linfadenopatía, linfangitis y eosinofilia. Puede afectar la piel, mucosas, intestino, aparato genitourinario, pulmón y cerebro.

Abstract:

We describe the clinical case of a male neonate, transferred from a community near our city. The newborn had larvae in the area of the navel, causing phlogosis and irritability of the patient. He was subjected to topical treatment, parenteral antibiotics and specific therapy, with a good response to treatment and was discharged in optimal conditions, after teaching newborn care.

Keywords:

Rev Soc Bol Ped 2021; 59 (1): 18 - 20: Umbilical myiasis, larvae, neonate.

Presentamos el caso clínico de un recién nacido con miasis umbilical, de escasa frecuencia a nivel mundial, que resolvió de manera favorable con el tratamiento instaurado.

Caso clínico:

Antecedentes maternos: madre de 35 años de edad, proveniente del Municipio de Puerto Rico, comunidad cercana a la ciudad de Cobija.

Antecedentes obstétricos: Tres partos, sin infecciones durante la gestación, 8 controles prenatales, serología negativa, vivienda de madera, domicilio con electricidad, agua proveniente de tanque, sin alcantarillado. Parto domiciliario, atendido por familiares, condiciones malas de atención del recién nacido.

(1) Pediatra neonatólogo. Hospital Roberto Galindo Terán. Cobija, Bolivia.

Conflicto de intereses: Los autores indican que el presente trabajo no tiene conflicto de intereses. Artículo aceptado el 26-11-2020.

La madre refirió cuadro clínico previo a su internación de 24 a 48 horas, caracterizado por la presencia de gusanos en el ombligo, siendo tratados con remedios caseros, no especificando cuales. Por el aumento del número de gusanos que salían por el ombligo del neonato, la madre acudió al centro de salud más cercano, desde el cual el paciente fue referido a nuestro hospital.

Examen de ingreso (figuras 1 y 2): paciente irritable envuelto en cobertores sucios, abdomen cubierto por faja. Mucosa oral húmeda y rosada, cardiopulmonar estable, abdomen blando, depresible, ruidos hidroaéreos positivos. A nivel de ombligo: aumento de volumen evidente, con eritema periumbilical, calor local, olor fétido, solevantamiento del ombligo, a través del cual salen gusanos, aproximadamente 90. Neonato irritable, con reflejos arcaicos presentes; resto del examen físico, normal.

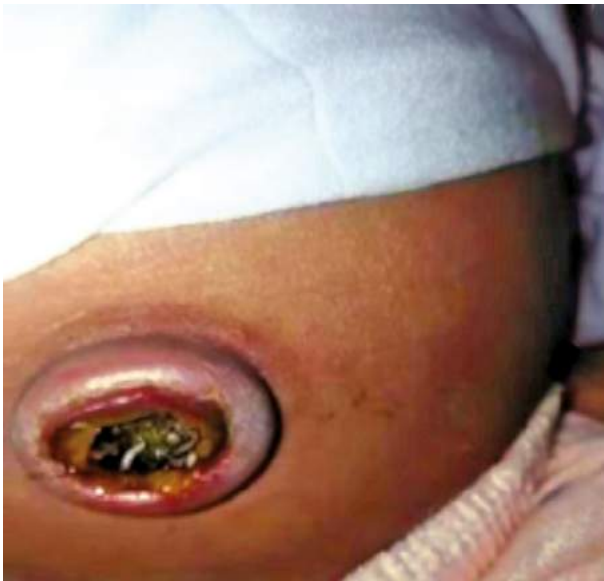

Figura 1.- Miasis umbilical.

Diagnóstico: Recién nacido a término, peso adecuado para la edad gestacional, miasis umbilical, onfalitis.

Laboratorio: Hemoglobina de 17 g/dL, leucocitos de 16.200 /mm³, segmentados 39 %, linfocitos 65 %, PCR 6 mg/dL, glucemia 62 mg/dL, electrolitos normales.

Tratamiento: ambiente térmico neutral, lactancia materna a libre demanda, cloxacilina y ampicilina

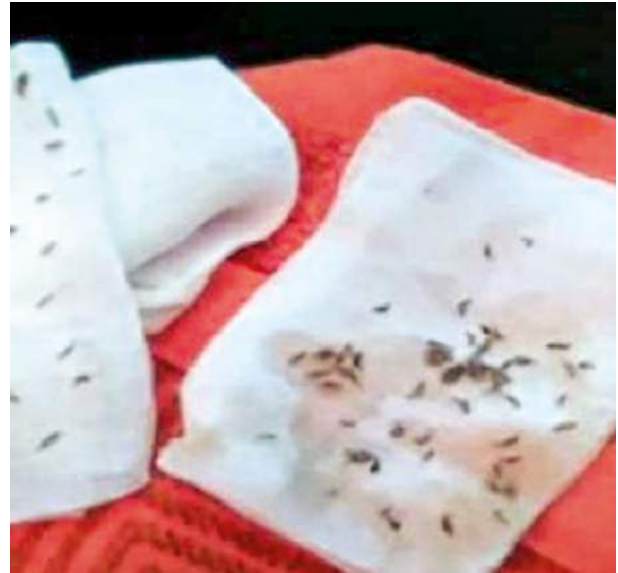

Figura 2.- Larvas extraídas (aprox. 90).

por vía endovenosa, curación de ombligo con vaselina en horario, e ivermectina como tratamiento específico, dosis única de 600 ug por vía oral.

Durante las curaciones en los dos primeros días de internación se retiraron cuidadosamente larvas. Al tercer día se evidenció la disminución del tamaño del ombligo y de la flogosis, sin salida de larvas. Recibió 6 días de antibióticos por vía endovenosa, con resolución total del cuadro; cultivos negativos, ecografía abdominal, pruebas de función renal y hepática normales. Fue dado de alta con las consideraciones de cuidados del recién nacido, previa explicación a la madre y familiares de las medidas a seguir, además de seguimiento por consulta externa de nuestro hospital.

Discusión:

La miasis humana es una ectoparasitosis infrecuente en neonatos, en la bibliografía se reportan pocos casos de miasis umbilical en recién nacidos. El tratamiento con ivermectina, por vía oral y tópica en loción, constituye una terapia eficaz, segura, económica, de fácil administración y con mínimos efectos colaterales; sus indicaciones en endoparasitosis incluyen ascariasis, estrongiloidiasis, tricuriasis y enterobiasis. En ectoparasitosis es útil en pedi-

culosis, escabiosis, miasis, larva migrans cutánea, tungiasis y toxocariasis. La ivermectina se absorbe rápidamente y alcanza concentraciones terapéuticas a las 4 horas; la aplicación sobre la piel intacta se absorbe en 2 horas y en minutos sobre lesiones ulcerativas. Las concentraciones plasmáticas son proporcionales a la dosis administrada; el fármaco es extensamente metabolizado por el citocromo P4503A4 de los microsomas hepáticos humanos en al menos 10 metabolitos, la mayoría de ellos hidroxilados y demetilados. La ivermectina y sus metabolitos son excretados mayormente por las heces y menos del 1% se elimina por vía renal. La vida media plasmática es de 12 horas para la droga y de 3 días para sus metabolitos.

La patología puede explicarse por la falta de cuidado del neonato, las condiciones de la vivienda y el nivel sociocultural de los padres, factores que favorecerían la infestación parasitaria.

En conclusión, la miasis, rara en neonatos, generalmente es evidenciada en poblaciones de escasos recursos y condiciones precarias de vivienda. Las lesiones asientan en zonas del cuerpo expuestas al medio ambiente o en zonas cubiertas, con poca hi-

giene y humedad presente. La ivermectina por vía oral y en una sola dosis constituye un tratamiento eficaz de la miasis, con efectos colaterales mínimos y pasajeros; sin embargo, existe escasa bibliografía referente a su uso en neonatos. En el caso clínico presentado, la miasis resolvió de forma adecuada, la ivermectina no produjo efectos adversos en el recién nacido, los antibióticos fueron eficaces en el tratamiento de la onfalitis.

Referencias bibliográficas:

- 1) Canese A. Diptera. En: Canese A. Manual de Microbiología y Parasitología Médica. 5ta. Edic. Arte S.R.L. Asunción, Paraguay. 2000. Pag. 688-93.
- 2) El Manual Merck de Veterinaria. 7ma. Edic. Océano. Barcelona, España. 2007.
- 3) Cruz S. Estudio de la miasis en España durante los últimos cien años. *Ars Pharmaceutica* 2000; 41 (1): 19-26.
- 4) Pollack R, Norton S. Infestaciones por ectoparásitos y lesiones por artrópodos. En: Kasper D, Fauci A, Hauser S et al. Harrison. Principios de Medicina Interna. 19na. Edic. Edit. McGraw Hill; 2016.
- 5) Rodriguez M, Knopfmacher O, Bolla L. Ivermectina en escabiosis. *Rev Clínicas* 2003; 7 (1): 63-65.

CASO CLÍNICO

Diabetes insípida central como presentación de histiocitosis de células de Langerhans

Central diabetes insipidus as a presentation of Langerhans cell histiocytosis

Dra. Tania Conde Yañez⁽¹⁾, Dr. Hernán Suarez Guzmán⁽²⁾, Dr. Fernando Uscamayta⁽³⁾

Resumen:

La diabetes insípida central se caracteriza por un déficit de secreción de la hormona antidiurética, la cual regula principalmente la capacidad de concentrar la orina, entre otras funciones; este déficit ocasiona poliuria y orina hipotónica.

Presentamos el caso clínico de un lactante menor con poliuria, polidipsia y deshidratación moderada. Laboratorio: natremia y osmolaridad plasmática dentro de parámetros normales; la prueba de concentración de orina reportó osmolaridad plasmática elevada con osmolaridad urinaria inapropiadamente baja. Tratamiento: desmopresina intranasal nocturna, 10 µg/dosis ante sospecha de diabetes insípida de origen central. En la RMN cerebral se evidenciaron lesiones múltiples ocupantes de espacio. Se tomó biopsia; el estudio histopatológico informó histiocitosis de células de Langerhans. Con la administración de desmopresina el paciente evolucionó favorablemente, presentando disminución del ritmo diurético, de la irritabilidad y de la polidipsia.

Palabras clave:

Rev Soc Bol Ped 2021; 59 (1): 21-4: Histiocitosis, diabetes insípida, desmopresina, poliuria.

Introducción

La diabetes insípida (DI) se define como la incapacidad para reabsorber agua libre por parte del riñón. Puede deberse a la disminución en la producción de hormona antidiurética (ADH) o por incapacidad de la misma para realizar su acción a nivel renal.

Abstract:

Central diabetes insipidus is characterized by a deficit in the secretion of antidiuretic hormone, which mainly regulates the ability to concentrate urine, among other functions; this deficit causes polyuria and hypotonic urine. We present the clinical case of a young infant with polyuria, polydipsia and moderate dehydration. Laboratory: natraemia and plasma osmolarity within normal parameters; the urine concentration test reported elevated plasma osmolarity with inappropriately low urinary osmolarity. Treatment: nocturnal intranasal desmopressin, 10 µg/dose (central diabetes insipidus was suspected). The brain MRI revealed multiple space occupying lesions. Biopsy was taken; the histopathological study reported Langerhans cell histiocytosis. With the administration of desmopressin, the patient evolved favorably, presenting a decrease in the diuretic rhythm, irritability and polydipsia.

Keywords:

Rev Soc Bol Ped 2021; 59 (1): 21-4: Histiocytosis, diabetes insipidus, desmopressin, polyuria.

La DI es una patología rara. Su prevalencia oscila de 1/25.000 a 1/40.000 habitantes de la población, con leve predominio masculino (60%).

Según la etiología podemos distinguir entre diabetes insípida central (DIC) que se caracteriza por ausencia de síntesis de ADH, pudiendo ser transitoria o

(1) Residente de Pediatría.

(2) Pediatra intensivista.

(3) Neurocirujano.

Hospital Materno Infantil. C.N.S. Santa Cruz de la Sierra, Bolivia.

Conflicto de intereses: Los autores indican que el presente trabajo no tiene conflicto de intereses. Artículo aceptado el 22-11-2020.

permanente. Y diabetes insípida nefrogénica (DIN) en la que los pacientes presentan una insensibilidad del riñón a la acción de dicha hormona.

La causa más frecuente de DIC son los tumores hipotálamicos (30%), por orden de frecuencia el germinoma, craneofaringioma y neurinoma del nervio óptico, seguidos de los procesos infiltrativos y la DIC idiopática.

La DIC se origina a partir de lesiones en la neurohipófisis o en la eminencia media del hipotálamo, lo que conduce a la destrucción o degeneración de neuronas secretoras magnocelulares del núcleo supraóptico o paraventricular del hipotálamo, con la consecuente deficiencia en la síntesis o liberación de ADH. Su escasez genera que el riñón sea incapaz de concentrar la orina, generando poliuria que aparece cuando más de 80% de las neuronas secretoras de ADH están dañadas, mientras que la polidipsia será la respuesta compensadora para evitar estados de hipernatremia.

En relación a la histiocitosis de células de Langerhans, ésta constituye una entidad poco frecuente, con diferentes tipos de presentación clínica y patológica, que varían desde unisistémica y unifocal hasta compromiso de múltiples sistemas. Es consecuencia de la proliferación, acúmulo e infiltración en diferentes órganos, de células que hacen parte del sistema fagocítico mononuclear. La afectación del sistema nervioso central ocurre principalmente en la región hipotálamo-hipofisiaria, presentándose diabetes insípida central como la primera manifestación clínica de esta entidad. La presentación de histiocitosis de células de Langerhans es predominante en el sexo masculino, en una relación de 2:1 y la edad de presentación está entre los 5 y 15 años, siendo el tejido óseo el sistema más frecuentemente comprometido (cerca del 90% de los casos) y la forma menos agresiva de la enfermedad.

La DI tiene como manifestaciones clínicas además de la poliuria, polidipsia compensadora en el paciente con libre acceso a líquidos y mecanismos de la sed intactos. Por el contrario, si no repone las

pérdidas de agua, sufrirá deshidratación hipernatémica e hipovolemia. Clínicamente es difícil establecer diagnóstico diferencial entre diabetes DIC versus DIN, este proceso dependerá de demostrar la máxima capacidad de concentración urinaria en respuesta a la ADH.

Caso clínico

Paciente de sexo masculino, lactante de 1 año y 10 meses de edad con cuadro clínico de 3 meses de evolución caracterizado por pérdida de peso, polidipsia, poliuria y decaimiento, acudió a emergencia por presentar vómitos en 5 oportunidades, en abundante cantidad.

Al ingreso: palidez mucocutánea generalizada, deshidratado moderado, febril, taicárdico, irritable, FC: 138 lpm, FR: 38 rpm, T: 38°C. Presión arterial en percentil 50. Ojos con enoftalmos, mucosa oral con saliva filante. Llenado capilar mayor a 2 segundos, pulsos periféricos palpables. Resto sin particularidades.

Se indicó expansión vascular con solución fisiológica al 0.9% a 20 mL/kg peso en dos oportunidades con corrección del estado de deshidratación; posteriormente buena tolerancia al aporte por vía oral. Presentó evolución favorable, sin embargo, se cuantificó ritmo diurético de 24 horas de 15 ml/kg/h y balance hídrico de -200 mL.

Laboratorio:

Leucocitos: 11.300 mg/dL, linfocitos: 79%, neutrófilos: 18%, hemoglobina: 8.5 g/dL, plaquetas: 436.000, eritrosedimentación: 30 mm/hr, PCR (+), glucemia: 96 mg/dL, urea: 8.3 mg/dL creatinina: 0.2 mg/dL, sodio: 137.8 mmol/L, potasio: 4.3 mmol/L, cloro: 108 mmol/L, calcio: 8.2 mmol/L. Osmolaridad plasmática: 282.3 mOsm/L

Examen general de orina: pH: 5, densidad urinaria 1005, leucocitos: 0-1/campo, hematíes: 0-1/campo, bacterias: escasas. La densidad urinaria (cada 12 horas) se mantuvo entre 1000 y 1005.

El paciente permaneció muy irritable, sin conciliar el sueño fisiológico, con polidipsia, poliuria y ritmo diurético mayor a 10 mL/kg/h. Se realizó prueba de concentración de orina (en 3 horas): Los electrolitos séricos reportaron sodio: 152.5 mmol/L, potasio: 3.7 mmol/L, cloro: 77.5 mmol/L, osmolaridad plasmática: 311.7 mOsm/L; los electrolitos urinarios reportaron sodio: 33.7 mmol/L, potasio: 4.15mmol/L, densidad urinaria 1005, osmolaridad urinaria: 175 mOsm/L.

Se inició desmopresina intranasal nocturna, 1 disparo (10 µg/dosis), siendo la evolución favorable, presentando disminución del ritmo diurético, disminución de la irritabilidad y de la polidipsia.

Ante sospecha de diabetes insípida de probable origen central se realizó TAC de cráneo en la que se evidenció imagen sólida de bordes definidos a nivel de astas anteriores, a nivel de región parieto-occipital derecha infra parenquimatosa, imagen hipodensa circular sin efecto de masa, sin edema. En cráneo, región frontal, depresión ósea infiltrante. Se solicitó RMN cerebral con contraste para confirmar y delimitar hallazgos; se apreció lesión cerebral múltiple ocupante de espacio. El estudio histopatológico de la biopsia determinó histiocitosis de células de Langerhans, con lo que se inició quimioterapia en grupo de riesgo intermedio, con evolución favorable.

Discusión:

El diagnóstico de DI en pacientes inconscientes, sin acceso a líquidos o con alteraciones del mecanismo de la sed se puede dar solamente con una analítica basal, es decir, existe con una osmolalidad urinaria inapropiadamente baja para la alta osmolalidad plasmática a expensas del sodio. Después de la administración de desmopresina, la normalización de estos parámetros indicará DIC y si no cambian nos encontraremos ante una DIN. En el caso de pacientes con libre acceso a líquidos y sentido de la sed conservado la analítica basal normal no excluye una DI, ya que el aporte hídrico en respuesta a la sed

puede mantener el sodio y la osmolalidad plasmática dentro del rango normal.

En el caso presentado el paciente inicialmente contaba con valores de sodio y osmolaridad plasmática dentro de parámetros normales, probablemente por el libre acceso a líquidos y conservación del sentido de la sed. Por tal motivo fue necesario someterlo a la prueba de concentración de orina, la cual reportó osmolaridad plasmática elevada con osmolaridad urinaria inapropiadamente baja, densidades urinarias menores a 1005, además de sodio urinario disminuido, por lo que se inició tratamiento en base a desmopresina intranasal nocturna, catalogándose el cuadro como diabetes insípida de origen central.

En la práctica clínica habitual, cuando se obtiene una prueba de sed no discriminativa, se recurre al ensayo terapéutico con desmopresina. Después de un periodo de 3 o 4 días en el que se determina diariamente el peso, la osmolalidad, la natremia y la diuresis, se administra desmopresina durante 7 días; los pacientes con DIC responden con disminución progresiva de la sed y de la diuresis y manteniendo la natremia en rango normal; aquellos con DIN no responden, persistiendo la sed y la poliuria.

Respecto a los estudios imagenológicos, la RMN muestra en el 70% de los casos de DIC y en algunos de DIN, una disminución o desaparición de la señal (normalmente hiperintensa) de la neurohipófisis en su secuencia T1, correspondiendo al déficit de producción o al exceso de liberación de ADH, respectivamente. Ésta es la prueba menos discriminativa para el diagnóstico diferencial de los estados poliúricos, por lo que debe reservarse para la investigación etiológica de la DIC una vez diagnosticada. En el caso presentado, el estudio fue determinante para visualizar lesiones ocupantes de espacio y delimitar las mismas para posterior toma de biopsia y estudio histopatológico.

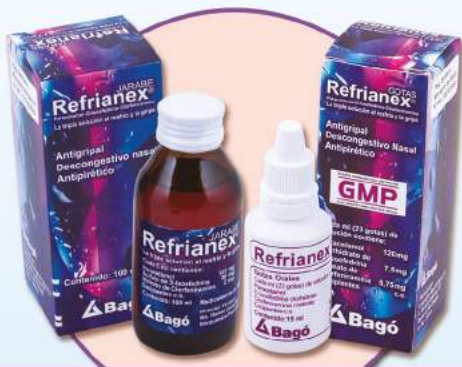Como ya se mencionó en relación a la histiocitosis de células de Langerhans, ésta constituye una entidad poco frecuente, con diferentes tipos de presen-

tación clínica y patológica, la afectación del sistema nervioso central ocurre principalmente en la región hipotálamo-hipofisiaria, presentándose diabetes insípida central como la primera manifestación clínica de esta entidad.

La DI es una patología rara lo cual condiciona un diagnóstico y tratamiento probablemente poco oportuno. Un diagnóstico temprano evita al paciente episodios repetidos de deshidratación e hipernatremia que pueden ocasionar daño neurológico y secuelas a largo plazo, entre ellas déficit cognitivo secundario e insuficiencia renal.

Referencias bibliográficas:

- 1) García E. Diabetes insípida. *Protoc diagn ter pediatri* 2019; 1: 49-62.
- 2) Táquez C, Mirón J, Olalde R. Diabetes insípida central. Análisis de caso y algoritmo diagnóstico. *Rev Mex Pediatr* 2016; 83 (5): 163-168.
- 3) Rueda V, Pérez R, López L. Polidipsia primaria y diabetes insípida parcial central: dos entidades no excluyentes. *Rev Chil Endocrinol Diabetes* 2016; 9 (2): 56-57.
- 4) Arjona D, Herrera M, Montero R. Síndrome de secreción inadecuada de hormona Antidiurética, diabetes insípida y síndrome pierde sal. *Sociedad Española de Cuidados Intensivos Pediátricos* 2010: 1-20.
- 5) Morán E, Durán C, Orozco L et al. Histiocitosis de células de Langerhans: nuevos conceptos moleculares y clínicos. *Dermatología CMQ* 2017; 16 (1): 36-44.



Refrianex®




GOTAS Y JARABE


“La TRIPLE SOLUCIÓN para la gripe y el resfrío”


PARA ALIVIAR LA GRIPE Y EL RESFRÍO
TAN SOLO SE REQUIEREN 3 COMPONENTES

Jarabe (5ml)	Gotas 1ml (23 gotas)
1 Paracetamol 125 mg	1 Paracetamol 120 mg
2 D-Isoefedrina 30 mg	2 D-Isoefedrina 7,5 mg
3 Clorfeniramina 2 mg	3 Clorfeniramina 0,75 mg



- 

1 Refrianex cuenta con una óptima concentración de Paracetamol el antipirético, analgésico más selectivo a nivel de la COX-3. Brinda de esta forma eficacia y seguridad en el alivio del dolor y la fiebre infantil.
- 

2 Refrianex gracias a la presencia de Clorfeniramina en su formulación, produce un importante bloqueo histamínico que permite controlar las secreciones, estornudos y picazón de nariz, ojos y garganta.
- 

3 Refrianex por contener Pseudoefedrina, asegura una efectiva y total descongestión, favoreciendo de esta forma la normal respiración en su pequeño paciente.

PironalFlu® PironalFLU®

Suspensión Ibuprofeno 100mg + Pseudoefedrina 15mg

Suspensión Ibuprofeno 200mg + Pseudoefedrina 30mg

Descongestionante - Antipirético - Analgésico - Antiinflamatorio

ALTA EFECTIVIDAD EN EL ALIVIO DE LA CONGESTIÓN, FIEBRE, DOLOR e INFLAMACIÓN

PIRONAL FLU está indicado en el alivio de la congestión nasal, el dolor de cabeza, fiebre, malestar general asociados a la gripe y resfrío común.

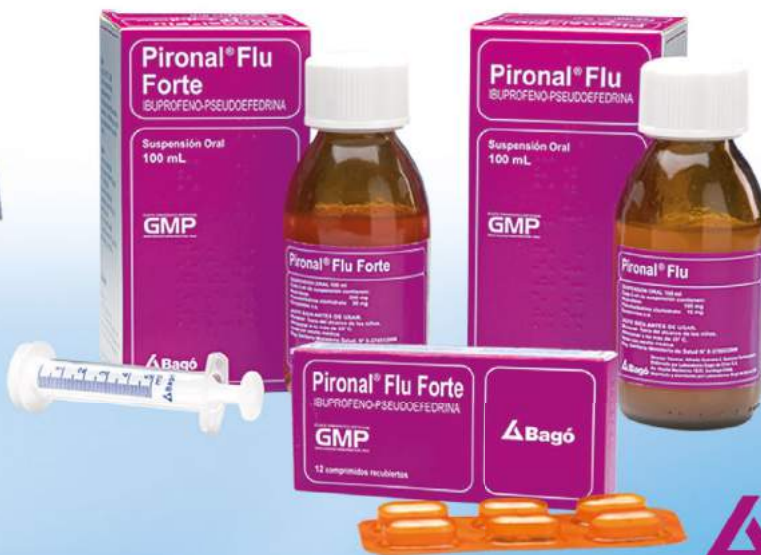Efectivo en la congestión de causa inflamatoria como en: Sinusitis, otitis, rinofaringitis aguda, faringoamigdalitis aguda y laringitis aguda.

PIRONAL FLU brinda acción antipirética de máxima rapidez, el control se inicia a los 15 minutos con un prolongado efecto antipirético y antiinflamatorio de 6 a 8 horas.

PIRONAL FLU actúa contra la congestión nasal, permitiendo respirar con libertad a través de su efecto descongestivo rápido y prolongado.

PIRONAL FLU SUSPENSIÓN, sin azúcar. Con Xilitol, edulcorante carioprotector, ideal para pacientes diabéticos o niños con sobrepeso.

PIRONAL FLU FORTE, efectivo en niños de mayor peso, permite administrar menor volumen por dosis.



APROBADO
FDA

Bagó

Ética al servicio de la salud

CASO CLÍNICO

Sustitución de uréter con apéndice cecal, en paciente pediátrico con riñón en herradura y displasia renal contralateral

Replacement of ureter with cecal appendix, in pediatric patient with horseshoe kidney and contralateral renal dysplasia

Dr. Miguel Hurtado⁽¹⁾, Dr. Leonardo Gomez⁽²⁾, Dr. Rene Cardozo⁽³⁾, Dra. Claudia Aramayo⁽³⁾, Dra. Lucia Cava⁽¹⁾, Dr. Roberto Gamez⁽¹⁾, Dr. Germán Quevedo⁽⁴⁾

Resumen:

Las lesiones en el uréter se presentan en cirugías donde se moviliza el uréter o se hace alguna anastomosis. En 1912 Melnikoff comunicó la primera sustitución de uréter por apéndice cecal como tratamiento para la estenosis ureteral. Presentamos un caso de sustitución de uréter con apéndice cecal, representando la primera experiencia en un hospital de tercer nivel en Bolivia.

Paciente masculino de 1 año y 3 meses, con riñón en herradura con displasia renal izquierda, que a consecuencia de presentar cálculo ureteral derecho, presentó estenosis ureteral; inicialmente se realizó una anastomosis, retirando el segmento estenosado, la misma se volvió a estenotar. Después de evidenciar el trayecto estenótico, se decidió realizar transposición de apéndice; previamente aislada y ferulizada con catéter ureteral doble J, se anastomósó el extremo cecal a la pelvis renal de manera término-terminal y el extremo distal se reimplantó en la vejiga con técnica de Lich Gregoir. El paciente cursa con adecuada evolución (seguimiento de tres meses).

Existen varias ventajas de utilizar el apéndice como sustituto, entre las que se encuentran la buena contractilidad, la disposición de ser movilizado con su aporte sanguíneo, el hecho de que no absorbe orina, la posibilidad de crear un túnel submucoso para prevenir el reflujo y la similitud en el calibre de la luz ureteral.

Palabras clave:

Rev Soc Bol Ped 2021; 59 (1): 25-9: Estenosis ureteral, transposición de apéndice cecal, sustitución ureteral.

Abstract:

Injuries to the ureter occur in surgeries where the ureter is mobilized or an anastomosis is made. In 1912 Melnikoff reported the first substitution of the ureter for a cecal appendix as a treatment for ureteral stenosis. We present a case of ureter replacement with cecal appendix, representing the first experience in a tertiary hospital in Bolivia.

Male patient aged 1 year and 3 months, with a horseshoe kidney with left renal dysplasia, who as a result of presenting a right ureteral stone, presented ureteral stenosis; initially an anastomosis was performed, removing the stenosed segment, it was re-stenosed. After showing the stenotic path, it was decided to perform appendix transposition; previously isolated and splinted with a double-J ureteral catheter, the cecal end was anastomosed to the renal pelvis end-to-end and the distal end was reimplanted in the bladder with the Lich Gregoir technique. The patient is progressing well (3-month follow-up).

There are several advantages of using the appendix as a substitute, among which are good contractility, the willingness to be mobilized with its blood supply, the fact that it does not absorb urine, the possibility of creating a submucosal tunnel to prevent reflux and similarity in the caliber of the ureteral lumen.

Keywords:

Rev Soc Bol Ped 2021; 59 (1): 25-9: Ureteral stenosis, cecal appendix transposition, ureteral replacement.

(1) Cirujano pediatra.

(2) Residente de Urología Pediátrica.

(3) Residente de Cirugía Pediátrica.

(4) Jefe de Servicio de Urología Pediátrica.

Hospital Universitario Japonés. Santa Cruz de la Sierra, Bolivia.

Conflicto de intereses: Los autores indican que el presente trabajo no tiene conflicto de intereses.
Artículo aceptado el 24-11-2020.

Introducción:

En 1912, Melnikoff reportó la sustitución del uréter por el apéndice cecal, pero el procedimiento no ganó gran popularidad. Los pacientes adultos requieren reemplazo ureteral con frecuencia y la mayoría de estos casos son de lesión traumática y carcinoma en el que el uréter se daña con frecuencia después del tratamiento con radiación. En pediatría ha tenido aceptación en los casos donde se ha presentado estenosis del uréter derecho, después de una pieloplastia derecha o un reimplante ureteral, así como en los casos de trauma de uréter.

Presentamos el caso clínico de un paciente con riñón en herradura, con displasia renal contralateral; al presentar estenosis en el uréter, utilizamos el apéndice cecal; proponemos la viabilidad del procedimiento y describimos la primera experiencia en nuestro hospital.

Caso clínico:

Paciente de sexo masculino, de 1 año y 3 meses de edad, con cuadro clínico de 6 días de evolución caracterizado por presentar alzas térmicas no cuantificadas, vómitos y heces líquidas fétidas; fue medicado con cefotaxima y amikacina, presentando luego edema bipalpebral y en miembros inferiores. La ecografía abdominal reportó agrandamiento del riñón derecho con pielectasia y litos en su interior. El laboratorio reportó anemia moderada (hemoglobina 9 g/dL), función renal alterada, urea 64 mg/dL, creatinina 2.3 mg/dL. La TAC evidenció riñón en herradura con la presencia de litos a nivel de uréter proximal, un riñón izquierdo displásico, disminuido de tamaño.

El paciente en anasarca, mal estado general, anúrico, con acidosis metabólica e hiperpotasemia de 7 mEq/L, ingresó a quirófano donde se realizó ureterografía retrógrada observándose una estenosis a nivel proximal del uréter derecho, por lo que se realizó una sección del uréter afectado y la anastomosis uretoureteral, dejando una pielostomía de

protección. La anatomía patológica reportó uréter con inflamación crónica, zona tipo epitelial a la luz, compatible con papiloma ureteral (litiasis clínicamente ureteral).

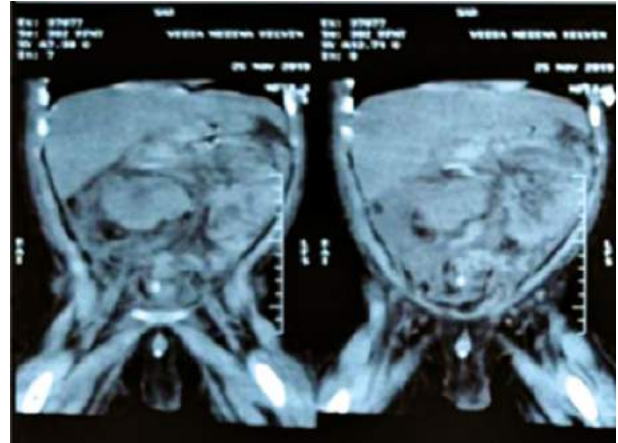


Figura 1: TAC de abdomen: Riñón en herradura, con displasia contralateral; lito a nivel de uréter distal.

A los 15 días de realizado el procedimiento, el paciente presentó alzas térmicas no cuantificadas, que no cedía a la medicación; se evidenció que la sonda de pielostomía se encontraba fuera; en quirófano, la ureterografía evidenció zonas de estenosis a nivel proximal, medio y distal del uréter derecho, por lo cual se retiró el uréter afectado y se procedió a la interposición de apéndice cecal, realizando una anastomosis pielo-ental proximal y un reimplante entero-vesical tipo Lich Gregoir; también se fijó la vejiga al músculo psoas (Psoas Hitch) para facilitar el reimplante.

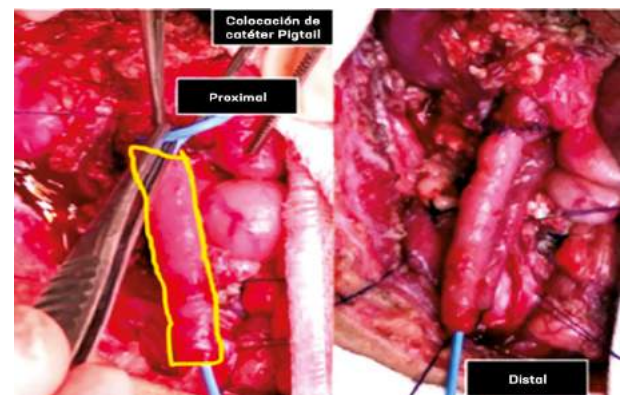


Figura 2: Apéndice en posición para realizar la anastomosis.

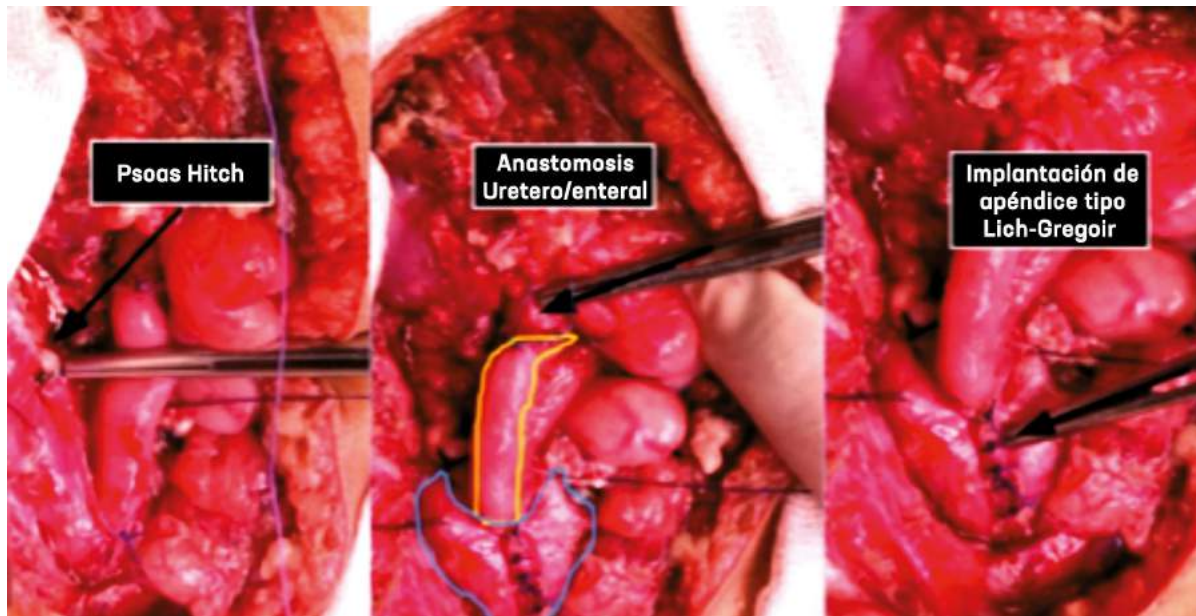


Figura 3: Apéndice con las dos anastomosis (pielo-ental y el reimplante de apéndice).

A los tres meses de postoperatorio, el paciente en buen estado general, afebril, no refiere síntomas de infección urinaria.

Discusión:

La técnica fue descrita en 1912 por Melnikof, sin embargo la interposición de apéndice no fue muy aceptada, ya que tenían otras opciones como el flap de Boari y otras derivaciones urinarias. Esta técnica se puede realizar tanto en adultos como en niños; el uso del apéndice se ha utilizado tanto en adultos como en niños; no se ha descrito hasta la fecha, ninguna complicación con la utilización del apéndice cecal.

En 1976, Weinberg realizó el procedimiento en un paciente de 18 años, que presentó una infestación por *Schistosoma haematobium* que provocó estenosis ureteral bilateral, con buen resultado posterior⁽¹⁾.

En 1981, Martin lo utilizó en un niño de 8 años con válvula de uretra posterior que, como consecuencia de un reimplante ureteral derecho, presentó necrosis de uréter⁽²⁾. En 1983, Goyanes lo utiliza en un paciente de 49 años con tumor en uréter izquierdo, siendo la primera descripción del uso del apéndice cecal en el lado izquierdo⁽³⁾.

En 1999, Costa utilizó esta técnica en un niño de 9 años, que presentó una sección del uréter derecho tras un accidente de tráfico⁽⁴⁾.

En el año 2000, Richter reportó 3 pacientes; el primero, un niño de 5 años, que presentó estenosis tras pieloplastia; el segundo, una niña de 5 años, con estenosis ureteral derecha después del reimplante ureteral; el tercero, una niña de 5 años con vejiga neurogénica, a la que se le practicó un bypass de colon por presentar litiasis en el uréter vesical de ambos lados, realizando luego la interposición del apéndice cecal para el reimplante vesical, con buen resultado posterior⁽⁵⁾.

En 2002, Castillo reportó 2 pacientes (hombre de 34 años, mujer de 43 años) que presentaron estenosis ureteral tras recibir quimioterapia⁽⁶⁾.

En 2003, Merrot presentó el caso de un niño de 4 años con estenosis en uréter derecho por isquemia tras un reimplante por reflujo vesicoureteral de alto grado, por válvula de uretra posterior en riñón único derecho⁽⁷⁾.

En 2008, Dagash reportó 3 pacientes: un niño de 7 años que presentó sección del uréter por avulsión del mismo; una niña de 3 años con estenosis ureteral

congénita y un niño de 2 años con estenosis ureteral proximal tras la pieloplastia⁽⁸⁾.

Deyl, en 2008, realizó el primer reporte de un lactante de 3 meses, que presentó necrosis del uréter proximal tras pieloplastia⁽⁹⁾.

En 2009, Obaldaih reportó 4 pacientes: Un lactante de 6 meses con megauréter izquierdo, por estenosis ureterovesical; la primera cirugía provocó desvascularización del uréter provocando una estenosis; el segundo paciente, un lactante de 3 meses con megauréter derecho, segmento distal largo yestenótico; el tercero, un lactante de 6 meses con megauréter bilateral por estenosis ureterovesical bilateral; el cuarto, un niño de 2 años que, tras la pieloplastia, presentó estenosis ureteral proximal⁽¹⁰⁾.

En 2011, Springer presentó el caso de un lactante de 3 meses que ingresó a nefrectomía derecha por presentar riñón displásico; accidentalmente fue seccionado el uréter izquierdo, siendo necesario utilizar el apéndice cecal para su corrección⁽¹¹⁾.

Se han descrito casos en los cuales después de realizar trasplante renal presentaron estenosis ureteral; Aikawa reportó dos casos en 2012⁽¹²⁾.

Shen, en 2012, reportó dos pacientes: un niño de 9 años, con pólipo ureteral bilateral, que posteriormente presentó estenosis; el segundo paciente, un niño de 6 años que, tras una recidiva de una hernia inguinal izquierda, realizaron una ligadura accidental de uréter, al momento de corregir la herniorrafia⁽¹³⁾.

En 2016, Rodríguez reportó una paciente de 35 años, la cual después de una histerectomía presentó estenosis ureteral⁽¹⁴⁾.

En 2017, Kumar lo utilizó en un recién nacido con estenosis pieloureteral derecha que tras la pieloplastia presentó estenosis⁽¹⁵⁾.

En 2018, Cao presentó 4 pacientes que presentaron estenosis ureteral después de la pieloplastia; la corrección fue realizada por laparoscopia⁽¹⁶⁾.

Por otro lado, los cambios displásicos multiquísticos en la mitad de un riñón en herradura constituyen

una presentación poco común, presentándose en 1 de cada 4.300 nacidos vivos; es importante solicitar la gammagrafía renal y una tomografía para planificar la cirugía^(17,18).

Dentro de las causas para que los pacientes con riñón en herradura formen cálculos renales, se han mencionado, la posición anormal del uréter en la pelvis del riñón y la unión pieloureteral muy anterior, relacionada con el mal drenaje del sistema colector; por otro lado, factores metabólicos como hiperparatiroidismo, hipercalcemia, hiperoxaluria, hiperuricosuria e hipocitraturia⁽¹⁹⁾.

Los pacientes con litiasis ureteral, que permanece por mucho tiempo, presentan una inflamación de la mucosa epitelial con cambios en su estructura, que posteriormente provocan estenosis, por lo que no deben ser sometidos a anastomosis, pues la estenosis recurre⁽²⁰⁻²²⁾.

En conclusión, existen varias ventajas de utilizar el apéndice como sustituto, entre las que se encuentran la buena contractilidad, la disposición de ser movilizado con su aporte sanguíneo, el hecho que no absorbe orina, la posibilidad de crear un túnel submucoso para prevenir el reflujo y la similitud en el calibre de la luz ureteral. Son limitaciones la longitud variable del apéndice, el antecedente de proceso inflamatorio y el riesgo de infección.

Referencias bibliográficas:

- 1) Weinberg R. Appendix Ureteroplasty. Br J Urol 1976; 48 (3): 234-234.
- 2) Martin L. Use of the appendix to replace a ureter case report. J Pediatr Surg 1981; 16 (6): 799-800.
- 3) Die Goyanes A, Villanueva A, Echavarría J, Navarro L. Replacement of the left ureter by autograft of the vermiform appendix. Br J Surg 1983; 70 (7): 442-3.
- 4) Estevão J. Autotransplantation of the vermiform appendix for ureteral substitution. J Pediatr Surg 1999; 34 (10): 1521-3.
- 5) Richter F, Stock J, Hanna M. The appendix as right ureteral substitute in children. J Urol 2000; 163 (6): 1908-12.

- 6) Castillo C, López G, Henríquez R, Bravo J. Reemplazo ureteral con apéndice cecal. *Rev Chil Cir* 2012; 64 (2): 185-8.
- 7) Merrot T, Teklali Y, Zerhouni H, Chaumoitre K, Alessandrini P. L'urétéro-appendiculoplastie chez l'enfant : à propos d'un cas Appendix ureteroplasty in a child. *Ann Urol* 2003; 37: 27-9.
- 8) Dagash H, Sen S, Chacko J, Karl S, Ghosh D, Parag P et al. The appendix as ureteral substitute: A report of 10 cases. *J Pediatr Urol* 2008; 4 (1): 14-9.
- 9) Deyl R, Averbeck M, Almeida G, Pioner G, Souto C. Appendix interposition for total left ureteral reconstruction. *J Pediatr Urol* 2009; 5 (3): 237-9.
- 10) Obaidah A, Mane S, Dhende N, Acharya H, Goel N, Thakur A et al. Our Experience of Ureteral Substitution in Pediatric Age Group. *Urology* 2010; 75 (6): 1476-80.
- 11) Springer A, Reck C, Fartacek R, Horcher E. Appendix vermiformis as a left pyelo-ureteral substitute in a 6-month-old girl with solitary kidney. *African J Paediatr Surg* 2011; 8 (2): 218-20.
- 12) Aikawa A. Left ureteral replacement with appendix in pediatric renal transplantation. *Pediatr Transplant* 2012; 16 (3): 211.
- 13) Shen X, Xv M, Liu G, Xu G, Wu Y, Lin H et al. Ureteral replacement with appendix in a pediatric group. *Eur J Pediatr Surg* 2012; 22 (4): 329-31.
- 14) Rodríguez J, Almazan L, Monjaras J, Victoria V, Martínez A, Ávila M et al. Sustitución de uréter con apéndice cecal en un paciente con estenosis ureteral: Primer caso reportado en México y revisión de la literatura. *Rev Mex Urol* 2016; 76 (1): 60-3.
- 15) Kumar P, Sarin Y. Use of Appendix as Neoureter - A Ray of Hope. *J Neonatal Surg* 2017; 6 (3): 64.
- 16) Cao H, Zhou H, Yang F, Ma L, Zhou X, Tao T et al. Laparoscopic appendiceal interposition pyeloplasty for long ureteric strictures in children. *J Pediatr Urol* 2018; 14 (6): 551.
- 17) Taghavi K, Kirkpatrick J, Mirjalili S. The horseshoe kidney: Surgical anatomy and embryology. *J Pediatr Urol* 2016; 12 (5): 275-80.
- 18) Amah C, Ezomike U, Obasi A. Unilateral multicystic dysplasia in a horseshoe kidney. *J West Afr Coll Surg* 2012; 2 (2): 119-125.
- 19) Pawar A, Thongprayoon C, Cheungpasitporn W, Sakhuja A, Mao M, Erickson S. Incidence and characteristics of kidney stones in patients with horseshoe kidney: A systematic review and meta-analysis. *Urol Ann* 2018; 10 (1): 87-93.
- 20) Brown A, Cohen R. Inverted papilloma of the urinary tract. *BJU Int* 2011; 107 Suppl 3: 24-6.
- 21) Santi R, Galli I, Canzonieri V, Lopez J, Nesi G. Inverted urothelial papilloma of the upper urinary tract: Description of two cases with systematic literature review. *Diagn Pathol* 2020; 15 (1):1-10.
- 22) Doria R, Valero E, Sánchez B, Pérez F, Víctor F, Calleja E. Inverted papilloma of the upper urinary tract. *Actas Urol Esp* 2005; 29 (4): 423-6.

CASO CLÍNICO

Hernia diafragmática congénita

Congenital diaphragmatic hernia

Dr. Victor Hugo Rodriguez Troncoso⁽¹⁾, Dr. Ariel Brayan Maydana Parra⁽²⁾,
Dra. Mariel Trujillo Mena⁽²⁾

Resumen:

Presentamos el caso clínico de un neonato transferido de otro centro hospitalario con el diagnóstico de hernia diafragmática congénita; fue sometido a hernioplastia izquierda; en el postoperatorio, en Cuidados Intensivos Neonatales, presentó una respuesta favorable al tratamiento, siendo dado de alta, en buenas condiciones.

Palabras clave:

Rev Soc Bol Ped 2021; 59 (1): 30-3: Hernia diafragmática, malrotación intestinal, neonato.

Introducción:

Las hernias diafragmáticas se definen como el paso del contenido abdominal a la cavidad torácica a través de un defecto en el diafragma; generalmente producen hipoplasia e hipertensión pulmonar en el recién nacido, lo cual genera alteraciones fisiológicas que amenazan gravemente la vida.

La hernia diafragmática congénita ocurre entre 1/2.000 a 1/5.000 recién nacidos vivos. El diagnóstico puede realizarse en la etapa prenatal mediante diferentes técnicas de imágenes. El tratamiento debe ser dirigido y oportuno; el tratamiento quirúrgico ha mejorado, por lo que la sobrevida de los neonatos está en incremento. El pronóstico depende de las malformaciones asociadas, siendo bueno si se trata adecuadamente.

Presentamos el caso clínico de un neonato con diagnóstico de hernia diafragmática izquierda congénita, resuelta satisfactoriamente de forma quirúrgica.

Abstract:

We present the clinical case of a neonate transferred from another hospital with the diagnosis of congenital diaphragmatic hernia; he underwent left hernioplasty; in the postoperative period, in Neonatal Intensive Care Unit, he presented a favorable response to the treatment, being discharged in good condition.

Keywords:

Rev Soc Bol Ped 2021; 59 (1): 30-3: Diaphragmatic hernia, intestinal malrotation.

Caso clínico:

Antecedentes maternos: madre de 26 años, grado de instrucción secundaria, sin registro de grupo sanguíneo, sin carnet de control prenatal; gestación de 40 semanas por FUM; cuarta gestación, sin controles prenatales; sin medicamentos durante la gestación. Recién nacido: parto eutócico en otro centro hospitalario, Apgar 6/8, con requerimiento de reanimación; peso de nacimiento de 3.040 g, talla de 51 cm, perímetro cefálico de 34.5 cm, perímetro torácico de 35 cm. A los pocos minutos de vida presentó dificultad respiratoria, Silverman de 5. Se proporcionó oxígeno por casco cefálico, sin mejoría, siendo necesaria la intubación y ventilación mecánica convencional.

En la radiografía de tórax se observaron imágenes de asas intestinales en tórax, compatibles con hernia diafragmática izquierda. Gasometría de nacimiento

(1) Cirujano pediatra.

(2) Pediatra neonatólogo.

Hospital Materno Infantil. La Paz, Bolivia.

Conflicto de intereses: Los autores indican que el presente trabajo no tiene conflicto de intereses.
Artículo aceptado el 24-11-2020.

con acidosis mixta. Por carencia de cirujano pedia- tra en el hospital donde nació el paciente, fue trans- ferido al Hospital Materno Infantil de la ciudad de La Paz.

Examen físico de ingreso: tórax incrementando en diámetro antero-posterior, murmullo vesicular poco audible, latido cardiaco desplazado al lado derecho; ruidos hidroaéreos en hemitórax izquierdo. Abdo- men excavado e hipoactivo a los estímulos.

Tratamiento inicial: ventilación mecánica invasiva, modalidad CMV (ventilación mecánica controla- da), con PMVA (presión media de la vía aérea) de 13 de inicio; líquidos basales según peso; ayuno, estudios de imagen y gabinete; cultivos respectivos según protocolo.

Radiografía de tórax y abdomen: Asas intestinales en hemitórax izquierdo, silueta cardiaca y medias- tino desplazado hacia el lado derecho; imágenes compatibles con hernia diafragmática izquierda (fi- gura 1).

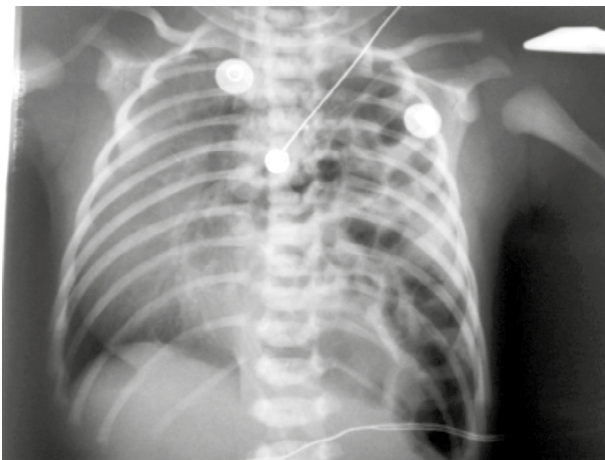


Figura 1: Asas intestinales en hemitórax izquierdo.

Laboratorio: Hemoglobina de 17g/dL, hematocrito de 47%, leucocitos de 16.000/mm³, segmentados de 81%, linfocitos de 17%, PCR < 0.8 mg/dL, pla- quetas de 224.000 /mm³, glucemia de 100 mg/dL, creatinina de 0.8 mg/dL, tiempo de protrombina de 12 seg, con actividad del 100 %, INR de 1. Se decidió el ingreso a quirófano del paciente.

Durante el acto quirúrgico, se evidenció defecto de 2 cm aproximadamente en diafragma; vísceras afec- tadas: estómago, intestino delgado y parte de híg- ado. No requirió instalación de malla. Se realizaron puntos de fijación y cierre de defecto en dos planos. Procedimiento sin complicaciones. Diagnóstico postoperatorio: Hernia diafragmática congénita iz- quierda, malrotación intestinal.

Pasó a la Unidad de Cuidados Intensivos Neona- tales; se mantuvo en NPO por nueve días; débitos biliosos y verduzcos limitaron el inicio de la vía enteral. Por los días de ayuno, recibió nutrición pa- renteral agresiva, proteínas 3.5 g/kg/día, lípidos 3 g/ kg/día, con descenso correspondiente y controles de laboratorio según protocolo de servicio. Electrolitos adecuados considerando pérdidas por SOG y repor- te de electrolitos en sangre; los controles de función renal y función hepática resultaron dentro de rango.

En el postoperatorio inmediato, el paciente ingresó con sello de agua en hemitórax izquierdo, oscilante los primeros días, débitos hemáticos al inicio, poste- riormente con débitos serosos; a los 6 días se retiró el tubo de sello de agua, sin complicaciones durante el acto; radiografía con expansión pulmonar del lado afectado, silueta cardiaca en buena localización.

Fue necesaria la ventilación mecánica invasiva por ocho días; al comienzo en modalidad AC, manejan- do presiones altas por requerimiento; se disminuye- ron parámetros del ventilador mecánico llegando a tener PMVA de 6, en modalidad SIMV (ventilación mandatoria sincronizada intermitente).

Se realizaron exámenes de imagen y gabinete, para proceder a la extubación; buena mecánica respira- toria, por lo cual se extubó con éxito.

Recibió dopamina a 10 gamas/min, con descenso respectivo, manteniendo presiones arteriales medias adecuadas para la edad gestacional.

Se realizaron controles imagenológicos; la radio- grafía de tórax evidenció buena expansión pulmo- nar, tanto del lado derecho como del izquierdo (fi- gura 2).

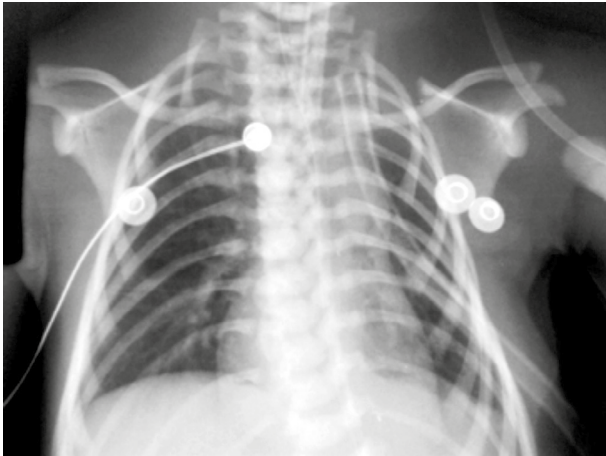

Figura 2: Expansión pulmonar bilateral adecuada.

Neumología pediátrica indicó tratamiento con furosemida en aerosol.

Cardiología pediátrica realizó ecocardiografía, reportando corazón sin defectos en su estructura, HTAP leve sin repercusión hemodinámica.

Neurología infantil solicitó ecografía transfontanelar, evidenciándose hemorragia intraventricular grado I y se programan la resonancia magnética cerebral y potenciales evocados auditivos.

Recibió tratamiento antibiótico en base a cefotaxima y amikacina por 14 días; control de laboratorio a las 72 horas, no alterado, con PCR no reactiva. Paciente que no presentó datos de respuesta inflamatoria sistémica durante la estadía en UCIN.

Se indicó fisioterapia respiratoria e integral dos veces al día.

El paciente permaneció 9 días en UCIN, 8 días en Cuidados Intermedios y 3 días en Cuidados Mínimos. Con la fisioterapia respiratoria la mecánica respiratoria mejoró considerablemente; el retiro progresivo de oxígeno fue satisfactorio, apoyado de micronutrientes para crecimiento y desarrollo; fue dado de alta en buenas condiciones generales, recibiendo indicaciones detalladas y control respectivo por servicios tratantes mediante consulta externa.

Discusión:

La hernia diafragmática congénita constituye una patología compleja, cuyo diagnóstico debe realizarse en la etapa prenatal. Se han descrito diversos factores pronósticos en los primeros minutos de vida: el peso, la edad gestacional, Apgar de nacimiento; la ecocardiografía precoz, que mide el grado de hipertensión pulmonar.

Se ha reportado la asociación con patologías pulmonares, retraso del desarrollo psicomotor, pobre incremento ponderal, reflujo gastroesofágico (45% a 89%), pérdida auditiva tardía (28%), reherniación (22%) y anomalías esqueléticas (10% a 27%).

El 60% de los sobrevivientes requiere broncodilatadores durante el primer año de vida y el 22% presenta enfermedad crónica pulmonar a los 2 años; sin embargo, a largo plazo el 80% se siente sano.

La hernia diafragmática congénita es una entidad infrecuente, cuya presentación clínica varía desde síntomas leves hasta incompatibles con la vida, dependiendo del grado de hipoplasia pulmonar y las enfermedades concomitantes.

La evaluación será completa, buscando identificar alteraciones cardiopulmonares, hidroelectrolíticas y ácido-básicas que puedan complicar aún más la función pulmonar.

Uno de los principales problemas relacionados con el manejo de estos pacientes es su ventilación en UCIN. Según la gravedad del cuadro, se usa desde asistencia respiratoria controlada por presión hasta asistencia respiratoria oscilatoria de alta frecuencia y oxigenación por membrana extracorpórea.

En el caso de esta paciente, cuyo pronóstico era ominoso dado el compromiso pulmonar, habría sido útil la valoración interdisciplinaria prenatal que involucrara al grupo de anestesiología, obstetricia y neonatología, para el planeamiento de su manejo quirúrgico posnatal.

Se realizó una monitorización encaminada a la prevención de complicaciones y un manejo oportuno.

En el manejo respiratorio, que fue de gran dificultad, se utilizó asistencia respiratoria controlada por presión buscando las presiones más bajas posibles en la vía aérea, asociada al empleo de controles gasométricos, tratando de mantener la estabilidad respiratoria. La evolución postoperatoria correspondió con el pronóstico, siendo favorable hasta el momento.

Los casos de hernia diafragmática congénita se presentan ocasionalmente; se complican más cuando las personas no tienen la información adecuada acerca de ello y cuando no se hace el diagnóstico prenatal preciso.

La evolución del paciente fue satisfactoria, llegando al alta hospitalaria y control respectivo por consulta externa.

El caso clínico presentado es infrecuente, como lo describe la literatura; con el manejo adecuado y dirigido, el paciente recuperó satisfactoriamente.

Referencias bibliográficas:

- 1) Bancalari E. Estado actual de la hernia diafragmática. IX Curso Internacional de Cardiología Infantil. Hospital Universitario Gregorio Marañón. Madrid. 2003.
- 2) Congenital Diaphragmatic Hernia Study Group. Late-presenting congenital diaphragmatic hernia. *J Pediatr Surg* 2005; 40: 1839-1843.
- 3) Devine P, Malone F. Anomalías torácicas no cardíacas. *Clin Perinat* 2000; 883-919.
- 4) Langer J, Filler R, Bohn D. Timing of surgery for congenital diaphragmatic hernia. Is emergency operation necessary. *J Pediatr Surg* 1988; 23: 731-3.
- 5) Langham M, Kays D, Ledbetter D, Frentzen B, Sanford L. Fisiopatología de la hernia diafragmática congénita. *Clin Perinat* 1996; 4: 624-5.

CASO CLÍNICO

Nasoangiofibroma juvenil

Juvenile nasoangiofibroma

Dr. Alvaro Peñaranda Salinas⁽¹⁾, Dra. Tania Conde Yañez⁽²⁾, Dr. Hernán Suarez Guzmán⁽³⁾

Resumen:

El nasoangiofibroma se presenta casi exclusivamente en adolescentes de sexo masculino y corresponde del 0.5 al 0.05% de todos los tumores de la cabeza y el cuello, aunque esta cifra varía en algunos países asiáticos y africanos.

Presentamos el caso de un nasoangiofibroma tratado en nuestro hospital.

Estos tumores tienen la característica de ser muy vascularizados; durante la resección quirúrgica presentan un gran riesgo de sangrado trans y postquirúrgico. Numerosos estudios demuestran el beneficio de la embolización arterial preoperatoria para el control del sangrado transquirúrgico.

En el paciente que describimos se realizó la embolización arterial preoperatoria en forma selectiva; posteriormente se procedió a la cirugía de resección.

Palabras clave:

Rev Soc Bol Ped 2021; 59 (1): 34-6: nasoangiofibroma, tumor, embolización.

Introducción:

El nasoangiofibroma juvenil (NAJ) es un tumor vascular benigno que ha recibido varias denominaciones, entre ellas, angiofibroma nasofaríngeo, fibroma juvenil o hemangioma nasofaríngeo; se presenta especialmente en la población adolescente de género masculino, de ahí que se haya asociado a la presencia de receptores androgénicos específicos. Constituye del 0.5 al 0.05% de todos los tumores de la cabeza y el cuello, aunque esta cifra varía en algunos países asiáticos y africanos.

Abstract:

Nasoangiofibroma occurs almost exclusively in male adolescents and accounts for 0.5% to 0.05% of all head and neck tumors, although this figure varies in some Asian and African countries.

We present the case of a nasoangiofibroma treated in our hospital.

These tumors have the characteristic of being highly vascular; during surgical resection they present a great risk of trans and postoperative bleeding. Numerous studies demonstrate the benefit of preoperative arterial embolization for the control of intraoperative bleeding. Preoperative arterial embolization was selectively performed in the patient we describe; subsequently, resection surgery was carried out.

Keywords:

Rev Soc Bol Ped 2021; 59 (1): 34-6: nasofibroangioma, tumor, embolization.

El NAJ es un tumor de histología benigna, localmente agresivo, altamente vascularizado, que se ubica en la nasofaringe, más específicamente en la pared lateral y afecta a jóvenes pre púberes o púberes, del sexo masculino. Su ubicación y su histología (tumor muy vascularizado) otorgan el cuadro clínico típico a estos pacientes que, por lo general, se presentan con epistaxis y obstrucción nasal al paso del flujo aéreo. Otra manifestación clínica es la rinorrea, ya sea acuosa o purulenta, producto de la obstrucción nasal y de los orificios de drenaje de algunos senos

(1) Otorrinolaringólogo.

(2) Residente de Pediatría.

(3) Intensivista pediátrico.

Hospital Materno Infantil. Caja Nacional de Salud. Santa Cruz de la Sierra. Bolivia.

Conflicto de intereses: Los autores indican que el presente trabajo no tiene conflicto de intereses. Artículo aceptado el 01-12-2020.

faciales ocasionados por el tumor, agravándose si el paciente presenta algún tipo de rinitis.

El diagnóstico presuntivo es de capital importancia, basándose principalmente en el interrogatorio y el examen clínico. La tomografía computada y la imagen por resonancia magnética permiten establecer la extensión tumoral, su patrón de diseminación y la planeación de abordajes quirúrgicos. La biopsia solamente se aconseja en casos de duda diagnóstica. La etiopatogenia sigue siendo desconocida. La hipótesis más aceptada propone que el tumor sería resultado de un nido tumoral fibrovascular inactivo en la niñez, que se activa durante la pubertad por aumento del nivel de testosterona. Existen varias clasificaciones; entre las más utilizadas están las de Fish y la de Radowski. La embolización disminuye el aporte sanguíneo del tumor, logrando disminuir el volumen de la masa y las pérdidas sanguíneas transquirúrgicas. La mayoría de los autores coinciden que la cirugía constituye el tratamiento de elección, y la vía depende del estadio clínico y del estado general del paciente. En los últimos años se ha optado por combinar tanto técnicas convencionales como endoscópicas.

Caso clínico:

Paciente masculino de 9 años de edad que ingresó al servicio de emergencia por cuadro clínico de dos días de evolución caracterizado por hematemesis abun-

dante; presentaba además insuficiencia ventilatoria nasal y rinorrea hialina abundante unilateral derecha.

Antecedente de introducción de cuerpo extraño (papeles) en fosa nasal derecha, hace seis meses; acudió en varias oportunidades a consulta externa por cuadros de congestión nasal y rinorrea hialina.

Examen físico: rinorrea de fosa nasal derecha, además de aparente presencia de cuerpo extraño. Otorrinolaringología realizó extracción con pinza cocodrilo de restos blanquecinos indeterminados.

El paciente se internó para realizar estudios complementarios y tratamiento de hemorragia digestiva alta. Se realizó endoscopia tras dos episodios de sangrado, los cuales cedieron a electro-cauterización endoscópica de úlcera gástrica.

La tomografía computada de senos paranasales reportó imagen de densidad de partes blandas que ocupa fosa nasal derecha hasta cavum impresionando nasosangiofibroma (figura 1); la TAC de senos paranasales con contraste confirmó la impresión diagnóstica.

Con los estudios de imagen se clasificó el NAJ como tipo II / IIIa según la clasificación de Andrew Modificada por Fish.

Se practicó vía fibroscopia rígida con óptica de 70 grados, observación de región posterior de cavum con masa ocupante de espacio vascularizada, color blanquecino.

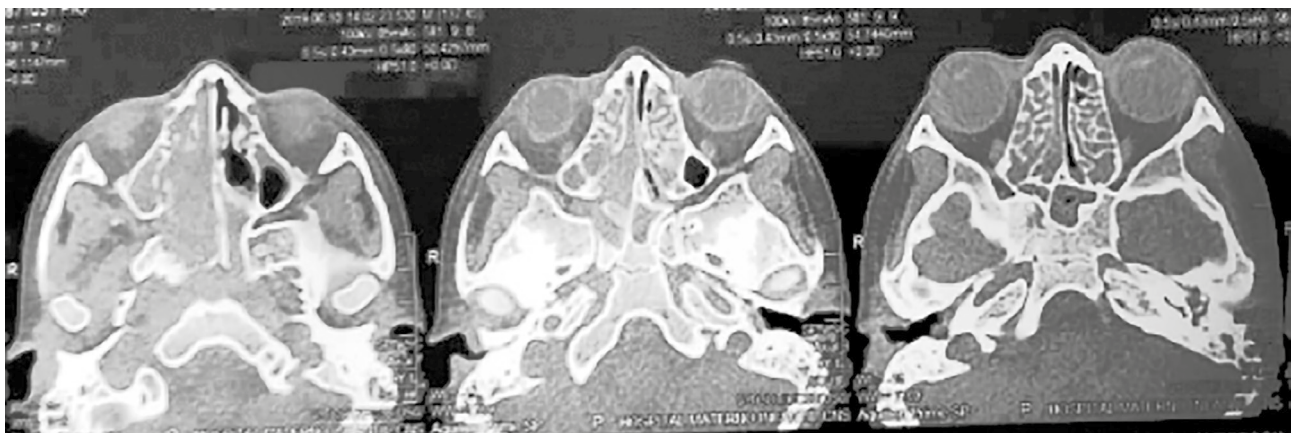

Figura 1.- Nasosangiofibroma.

Posteriormente se realizó rinofibroscofia flexible que informó cuerpo extraño encapsulado en masa ocupante de espacio.

Se procedió a la resección del nasoangiofibroma, previa embolización, sin complicaciones, con buena evolución y dado de alta sin interurrencias.

Discusión:

EL NAJ es una neoplasia rara de adolescentes varones; por su comportamiento localmente invasivo es esencial realizar un diagnóstico precoz y una estadificación precisa con técnicas de imagen, para la planificación terapéutica, disminuyendo el riesgo de recurrencia.

Existen muchos métodos para estadificar los tumores, los cuales sirven a su vez para elegir el tratamiento adecuado. Estas clasificaciones se basan en diferentes métodos de examen, como son las técnicas de imagen médica y la rinoendoscopia. Estas técnicas de imagen médica sirven para establecer la extensión del tumor, su patrón de diseminación y para realizar una planeación quirúrgica adecuada.

En el caso presentado se realizaron los estudios de imagen además de la rinoendoscopia, para la estadificación y selección del tratamiento quirúrgico adecuado.

Con relación al inicio de los síntomas, la literatura reporta que la mayoría de los pacientes consulta en un periodo inferior a los seis meses de evolución, lo que coincide con lo evidenciado en nuestro paciente, ya que el periodo evolutivo fue de 6 meses, con características clínicas relativamente inespecíficas y con el factor de confusión de la introducción del cuerpo extraño, como antecedente.

Varios abordajes quirúrgicos se han utilizado para la resección de los NAJ, incluidos el transnasal, el transpalatino, el transcigomático y el transcervical, además de la rinotomía lateral; por otro lado, cada vez es más frecuente el uso de la resección endoscópica. La literatura refiere menor sangrado con la endoscopia, aunque con mayor tiempo quirúrgico. Numerosos estudios demuestran el beneficio de la embolización arterial preoperatoria para el control del sangrado transquirúrgico; sin embargo, aún no se realiza de manera sistemática, por la controversia referente a la disminución del sangrado reportado.

En nuestro paciente se optó por la embolización arterial preoperatoria en forma selectiva para la posterior resección quirúrgica del NAJ con el fin de evitar y controlar el sangrado transquirúrgico; el mismo fue realizado exitosamente y sin complicaciones.

Referencias bibliográficas:

- 1) Peraza R, Cortés M, Guerrero G, Enriquez R, Graniel L. Manejo interdisciplinario del nasoangiofibroma juvenil: embolización prequirúrgica, abordaje quirúrgico y análisis de la literatura. *An Radiol Mex* 2018; 17: 20-9.
- 2) Sirera M, Garcia E, Cañón D, Mantilla E, Calabuig E, Monjas I et al. Nasoangiofibroma juvenil, nuestra experiencia en los últimos 15 años. Revisión del diagnóstico, clasificación y tratamiento. *ESR* 2015; 1-23.
- 3) Herrero M, De Leyva P, Sagüillo K, Picon M, Aceiro J. Angiofibroma nasofaríngeo juvenil: a propósito de un caso. *Rev Esp Cirug Oral Maxilofac* 2015; 37 (2):117-121.
- 4) Contreras S, Lugo A, Palacios I, Canseco A, Gomez C, Lozano O et al. Nasoangiofibroma, evidencia médica e investigación en salud. *Evid Med Invest Salud* 2012; 5 (3): 95-98.



IBL DUO®

Para ganar comodidad sin perder eficacia



2 Tomas Diarias
Mañana y Tarde

2 Presentaciones
30 y 60 ml

2 Beneficios
Comodidad
y Eficacia



componentes

Amoxicilina

El Antibiótico más
confiable en Pediatría

Sulbactam

El Inhibidor que no
induce las betalactamasas






Bagó
Ética al servicio de la salud



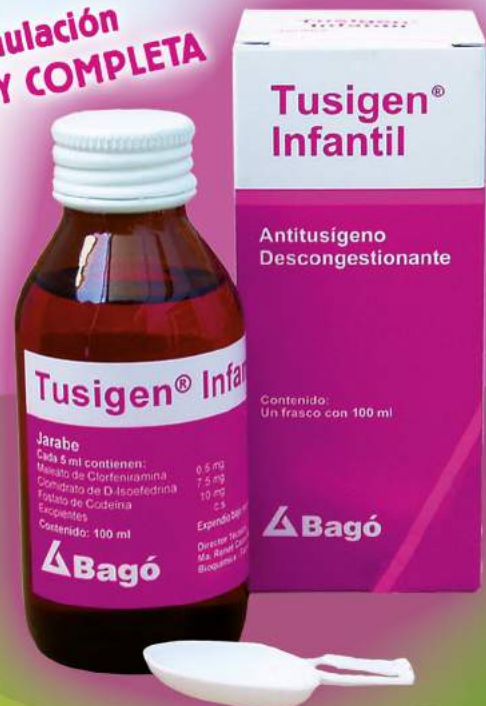TUSIGENO[®] INFANTIL

EL ANTITUSÍGENO, DESCONGESTIONANTE INFANTIL

- 
- Formulación adecuada para niños a partir de los **2** años.
- 
- Efectividad garantizada** sin efectos adversos.
- 
- Libre de componentes innecesarios, garantizando así su efectividad clínica.



Formulación EXACTA Y COMPLETA



Bagó

Ética al servicio de la salud

CASO CLÍNICO

Acceso percutáneo dirigido por tomografía

Percutaneous access directed by tomography

**Dr. Leonardo Gómez⁽¹⁾, Dr. René Cardozo⁽²⁾, Dra. Claudia Aramayo⁽²⁾, Dr. Miguel Hurtado⁽³⁾,
Dr. José Luis Foronda⁽⁴⁾, Dr. Roberto Gámez⁽³⁾, Dra. Lucía Cava⁽³⁾, Dr. Germán Quevedo Perales⁽³⁾**

Resumen:

El drenaje percutáneo, practicado cada vez con mayor frecuencia, debido al avance de la tecnología de los métodos auxiliares de diagnóstico por imágenes, actualmente es el tratamiento de elección, por sus múltiples ventajas en pediatría.

Presentamos tres pacientes con diagnóstico de colección intraabdominal o pulmonar. En todos se realizó drenaje de la colección bajo control tomográfico con catéteres multipropósito 16 y 12 Fr, a través de la técnica de Seldinger. El tratamiento fue exitoso en dos de ellos.

El manejo de colecciones intraabdominales es factible y seguro.

Palabras clave:

Rev Soc Bol Ped 2021; 59 (1): 37-41: Colección intraabdominal, drenaje percutáneo, tomografía.

Introducción:

La tecnología ha presentado un gran desarrollo, así como el concepto de mínima invasión, gracias a la cual patologías manejadas antes con grandes incisiones, ahora se realizan apoyándose en la radiología intervencionista, de esa manera.

En nuestro medio, la práctica del intervencionismo en pacientes pediátricos no está socializado, por diversas razones: falta de difusión, de personal entrenado para realizar este procedimiento, ausencia de material adecuado para pacientes pediátricos y la

Abstract:

Percutaneous drainage, practiced more and more frequently, due to the advancement of the technology of auxiliary diagnostic imaging methods, is currently the treatment of choice, due to its multiple advantages in pediatrics.

We present three patients with a diagnosis of intra-abdominal or pulmonary collection. In all of them, the collection was drained under tomographic control with 16 and 12 Fr multipurpose catheters, using the Seldinger technique. The treatment was successful in two of them.

The management of intra-abdominal collections is feasible and safe.

Keywords:

Rev Soc Bol Ped 2021; 59 (1): 37-41: Intra-abdominal collection, percutaneous drainage, tomography.

necesidad de requerir anestesia general para realizar dichos procedimientos. Sin embargo, en otros países, éste ya es considerado un método estándar, que ha ganado su espacio.

En el Servicio de Cirugía Pediátrica del Hospital Universitario Japonés de Santa Cruz de la Sierra, inició nuestra experiencia con tres patologías que requirieron este método de tratamiento, llegando al objetivo sin ninguna intercurencia.

Con el presente trabajo, queremos demostrar que la radiología intervencionista se puede realizar

(1) Residente de Urología Pediátrica.

(2) Residente de Cirugía Pediátrica.

(3) Cirujano pediatra.

(4) Cirujano general - Intervencionismo percutáneo.

Hospital Universitario Japonés. Santa Cruz de la Sierra, Bolivia.

Conflicto de intereses: Los autores indican que el presente trabajo no tiene conflicto de intereses.
Artículo aceptado el 22-11-2020.

en pacientes pediátricos con resultados satisfactorios.

Casos clínicos:

Presentamos tres pacientes internados en el Servicio de Cirugía Pediátrica del Hospital Universitario Japonés de Santa Cruz de la Sierra; el menor de ellos, de 30 días de vida con diagnóstico de quiste hepático simple hemorrágico; el segundo, de 9 años con diagnóstico de absceso pulmonar derecho que recibió tratamiento antibiótico por 14 días, bajo controles tomográficos se observó que este absceso formó una cápsula dura, por lo que se procedió a su drenaje percutáneo; el tercer paciente, de 13 años

con diagnóstico de pancreatitis complicada con pseudoquiste.

Técnica empleada: se realizó el marcado bajo control tomográfico, luego, a través de la técnica de Seldinger, se colocó el drenaje percutáneo.

Los catéteres utilizados fueron los de multipropósito tipo Pigtail 16 fr y 12 fr, fijados con suturas de mononylon 4.0 no reabsorbibles, lidocaína al 2% como anestésico local. En los pacientes se realizó el diagnóstico por TAC. Nuestra serie se realizó durante el periodo comprendido entre abril y agosto de 2019.

En dos pacientes el tratamiento percutáneo fue satisfactorio; el absceso pulmonar requirió tratamien-




Figura 1: Pancreatitis complicada con pseudoquiste. Marcado con la ayuda de la TAC, para determinar la distancia piel - colección.

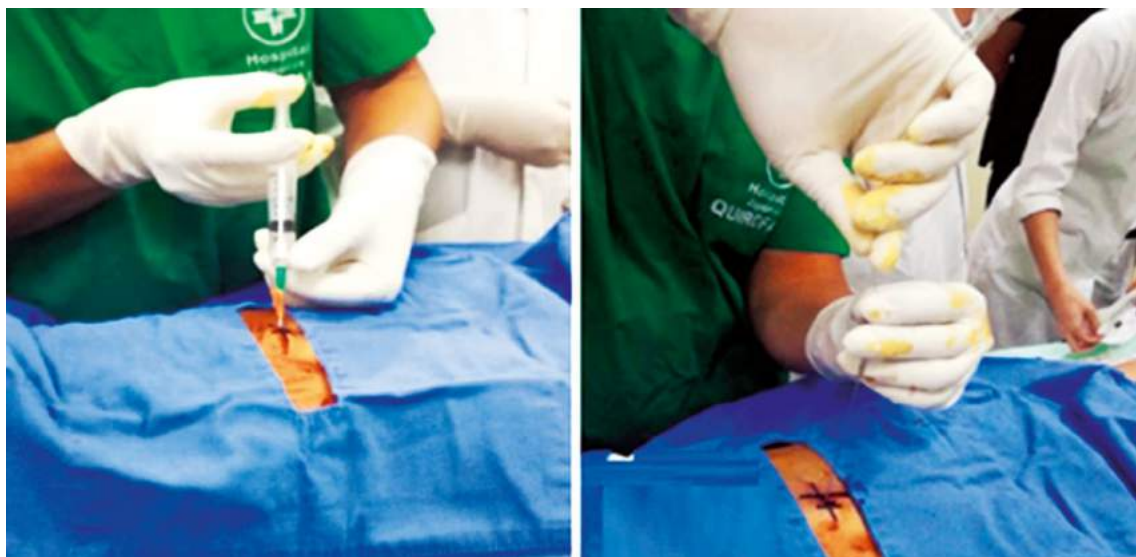

Figura 2: Drenaje percutáneo - Técnica de Seldinger.

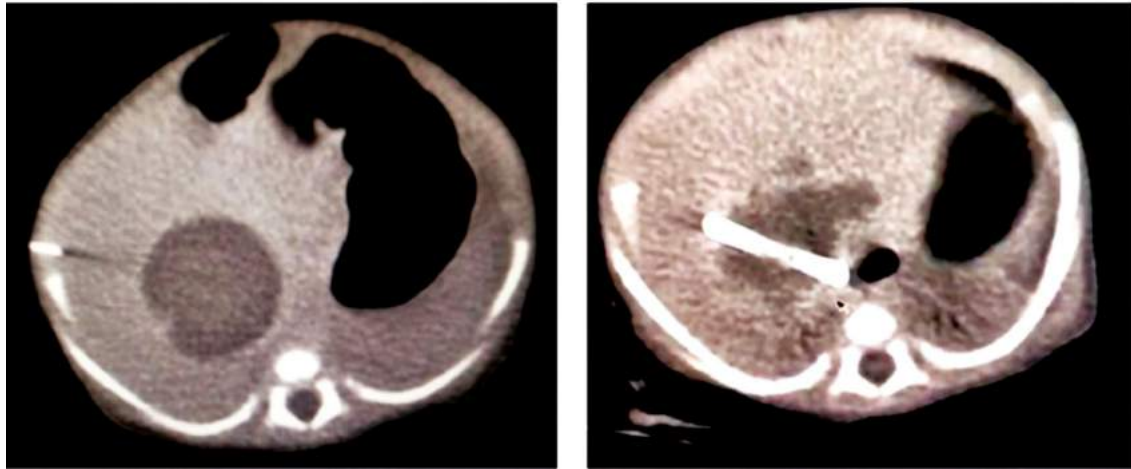


Figura 3: Quiste hepático simple hemorrágico. Drenaje percutáneo dentro la colección.

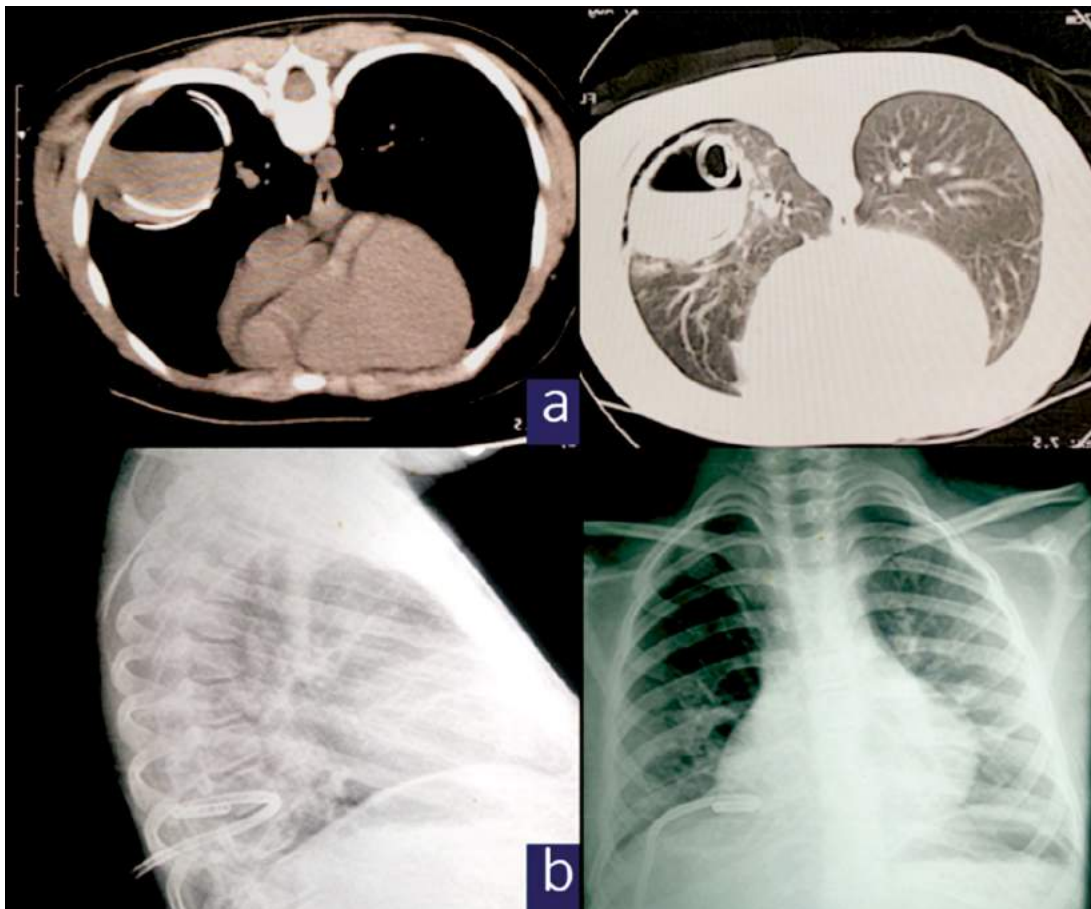


Figura 4: Absceso pulmonar derecho: a) Control tomográfico de la colocación de catéter percutáneo. b) Control radiográfico 7 días posterior a la colocación de catéter percutáneo.

to quirúrgico posterior, por complicación propia de la patología, no teniendo incidencia el procedimiento, la misma complicación también se presentó en otros estudios.

Discusión:

En nuestro reporte de casos, el paciente con absceso pulmonar, realizó primero tratamiento con antibióticos por 14 días, luego se realizó el drenaje percutá-

neo; en su evolución presentó fístula broncopleuraleal como complicación, la cual se resolvió por una minitoracotomía.

Pages y col. en una revisión de 68 pacientes con abscesos pulmonares concluyeron que el manejo inicial es el tratamiento con antibióticos y en los casos que no se controle la patología o se prolongue la estancia hospitalaria se procede al drenaje mínimamente invasivo, siendo la primera elección el drenaje endoscópico, exceptuando al paciente con hipoxia. En centros donde se cuente con el material y el personal capacitado, la opción es el drenaje percutáneo radiodirigido. En caso de fracaso de alguna de las dos técnicas se indica drenaje quirúrgico por minitoracotomía y, finalmente, en caso de insuceso, se realiza la resección quirúrgica a cielo abierto.

Marra y col. indican que la base del tratamiento del absceso pulmonar es la terapia con antibióticos, siendo indicaciones de procedimiento invasivo las siguientes:

- * Persistencia del absceso con administración adecuada de antibióticos de 6 a 8 semanas
- * Fiebre persistente de más de dos semanas
- * Falta de drenaje espontáneo a través del árbol bronquial.
- * Aumento del tamaño, del líquido del absceso.
- * Sobreinfección pulmonar contralateral por aspiración endobronquial masiva.
- * Dependencia sostenida del ventilador.
- * Ruptura del absceso al espacio pleural con neumotórax.
- * Hemoptisis masiva.
- * Fístula broncopleuraleal.
- * Imposibilidad de excluir un carcinoma latente.

El drenaje endoscópico, por los riesgos del procedimiento, debe ser realizado por un profesional experimentado.

Posterior al drenaje percutáneo se debe descartar empiema pleural, neumotórax y fístula broncopul-

monar, que pueden representar una complicación del cuadro. Se aconseja dejar los drenajes con una aspiración constante a 20cm H₂O.

Se han reportado tasas de curación del 73 al 100%, con una morbilidad del 0 al 21% y mortalidad del 0 al 9%, evidenciándose la mayoría de las muertes en pacientes críticos.

Duncan y col. realizaron 19 procedimientos percutáneos en 16 pacientes, todos guiados por TAC bajo técnica de Seldinger, usando catéteres entre 8 a 14 Fr; consideraron como indicación la falla del tratamiento antibiótico (al menos dos antimicrobianos asociados) administrados por más de dos semanas.

Aunque los abscesos pulmonares siguen siendo poco frecuentes y el fracaso de la terapia antibiótica es rara, la resección quirúrgica sigue siendo la terapia definitiva; el drenaje percutáneo del absceso representa una técnica que reduce la necesidad de toracotomías ampliadas, constituyendo una terapia activa que previene la progresión de la enfermedad.

Vardakostas y col. en su trabajo referente al manejo mínimamente invasivo de quistes hepáticos, recomiendan en los pacientes con quistes de gran tamaño y asintomáticos, el uso de laparoscopia y escleroterapia percutánea, por sus buenos resultados.

Zhang y col. en el metaanálisis que realizaron sobre drenaje percutáneo en pacientes con pancreatitis necrosada infectada, demostraron que fueron menores el riesgo de sangrado, la mortalidad, el tiempo de hospitalización, la duración en la unidad de cuidados intensivos y la frecuencia de fístula pancreática, en comparación con el grupo control.

Sugimoto y col. en su trabajo observaron que para que el drenaje percutáneo tenga efectividad en pancreatitis complicada, debe ser colocado lo antes posible.

Russell y col. realizaron una comparación entre el tratamiento no operatorio versus drenaje percutáneo de pseudoquistes pancreáticos; 22 niños fueron manejados con tratamiento no quirúrgico, 17 no requirieron intervención adicional (77%), 5 re-

quirieron operaciones; el estudio concluyó que un pseudoquiste puede ser manejado exitosamente sin intervención quirúrgica, independientemente de su tamaño o características del mismo.

Fong y col. en una revisión de la literatura sobre quiste hepático hemorrágico, identificaron que el mejor método de diagnóstico es la resonancia magnética.

Akhan y col. reportaron que la aspiración percutánea con escleroterapia con alcohol, en pacientes sintomáticos con quistes hepáticos simples, empleando técnicas de sesión única ya sea con una aguja o un catéter, representa un método exitoso de tratamiento.

El manejo percutáneo de las diferentes colecciones que puedan existir, en pacientes pediátricos, es factible en nuestro medio, bajo la supervisión de personal capacitado y el apoyo de radiología.

Referencias bibliográficas:

- 1) Sierre D, Teplisky D, Lipsich J. Radiología Intervencionista en Pediatría, Nuevas estrategias. Sociedad Argentina de Pediatría. 2016.
- 2) Vardakostas D, Damaskos C, Garmipia N, Antoniou E. Minimally invasive management of hepatic cysts. Eur Rev Med Pharmacol Sci 2018; 22(5):1387 - 1396.
- 3) Pages B, Bernard A. Les Abces et necroses pulmonaires a germes banals: drainage ou chirurgie. Revue de Pneumologie clinique 2012; 68 (2): 84 - 90.
- 4) Marra A, Hillejan L, Ukena D. Therapie von Lungenabszessen [Management of Lung Abscess]. Zentralbl Chir 2015; 140 Suppl 1: S47-53.
- 5) Duncan C, Nadolski G, Gade T, Hunt S. Understanding the Lung Abscess Microbiome: Outcomes of Percutaneous Lung Parenchymal Abscess Drainage with Microbiologic Correlation. Cardiovasc Intervent Radiol 2017; 40 (6): 902-906.
- 6) Zhang Z, Ding Y, Wu Y, Gao C, Li F. A meta-analysis and systematic review of percutaneous catheter drainage in treating infected pancreatitis necrosis. Medicine (Baltimore) 2018; 97 (47): e12999.
- 7) Sugimoto M, Sonntag D, Flint G, Boyce C, Kirkham J, Harris T et al. A percutaneous drainage protocol for severe and moderately severe acute pancreatitis. Surg Endosc 2015; 29 (11): 3282-91.
- 8) Russell K, Barnhart D, Madden J, Leeftang E, Jackson W, Feola G et al. Non-operative treatment versus percutaneous drainage of pancreatic pseudocysts in children. Pediatr Surg Int 2013; 29 (3): 305-10.
- 9) Fong Z, Wolf A, Doria C, Berger A, Rosato E, Palazzo F. Hemorrhagic hepatic cyst: report of a case and review of the literature with emphasis on clinical approach and management. J Gastrointest Surg 2012; 16 (9): 1782-9.
- 10) Akhan O, Islim F, Balci S, Erbahceci A, Akpınar B, Ciftci T et al. Percutaneous Treatment of Simple Hepatic Cysts: The Long-Term Results of PAIR and Catheterization Techniques as Single-Session Procedures. Cardiovasc Intervent Radiol 2016; 39 (6): 902-8.

CASO CLÍNICO

Secuencia de Pierre Robin

Pierre Robin sequence

Dr. Hernán Suarez Guzmán⁽¹⁾, Dra. Tania Conde Yañez⁽²⁾

Resumen:

Presentamos dos pacientes con secuencia de Pierre Robin. Caso 1: neonato femenino referido de otro hospital para cierre quirúrgico de ductus, presentó descompensación respiratoria, con vía aérea difícil por lo cual se realizó glosopexia (sutura de lengua a labio inferior) para poder realizar intubación. Sometido a cierre quirúrgico de ductus y dado de alta sin interurrencias. Caso 2: neonato que presentó deterioro respiratorio con posterior paro respiratorio en sala de partos y pasa a UTIN donde se evidenció secuencia de Pierre Robin, se intubó, con vía aérea difícil se realizó glosopexia, sin éxito, valorado por ORL que realizó laringoscopia y traqueostomía; posteriormente fue extubado sin interurrencias.

Palabras clave:

Rev Soc Bol Ped 2021; 59 (1): 42-4: secuencia de Pierre Robin, glosoptosis, paladar hendido, glosopexia.

Introducción

Se le llama secuencia malformativa de Pierre Robin al conjunto de eventos que se suscitan durante el periodo de desarrollo de la cara y del paladar, con más precisión durante el cierre de los procesos palatinos, suceso que se da alrededor de la séptima a la novena semana de vida intrauterina y que provocará como consecuencia una hendidura palatina y un severo subdesarrollo mandibular. Tradicionalmente, la secuencia de Pierre Robin fue descrita a partir de la tríada de micrognatia, glosoptosis y obstrucción de la vía aérea superior, que puede acompañarse de

Abstract:

We present two patients with Pierre Robin sequence. Case 1: female neonate referred from another hospital for surgical closure of the ductus, presented respiratory decompensation, with a difficult airway, for which a glossopepy (tongue-to-lower lip suture) was performed to allow intubation. He underwent surgical closure of the ductus and was discharged without interurrences. Case 2: neonate who presented respiratory deterioration with subsequent respiratory arrest in the delivery room and went to the NICU where Pierre Robin sequence was evidenced, he was intubated, with a difficult airway, glossopepy was performed without success, assessed by otolaryngology who performed laryngoscopy and tracheostomy; later he was extubated without interurrences.

Keywords:

Rev Soc Bol Ped 2021; 59 (1): 42-4: Pierre Robin sequence, glossoptosis, cleft palate, glossopepy.

trastornos en la alimentación, eventos pulmonares por broncoaspiración, reflujo gastroesofágico, y que a su vez se asocia a índices de mortalidad directamente relacionados con el grado de obstrucción respiratoria en los recién nacidos. La prevalencia de este síndrome se ha estimado en 1 de cada 10.000 nacimientos; sin embargo, son difíciles de obtener valores exactos porque la definición del síndrome es variable. La condición de estos pacientes viene dada por hipoplasia y retroposición mandibular que provoca una retroposición lingual, la cual se traduce en una obstrucción mecánica de la vía aérea que

(1) Pediatra intensivista.

(2) Residente de Pediatría.

UTIP. Hospital Materno Infantil. CNS. Santa Cruz de la Sierra, Bolivia

Conflicto de intereses: Los autores indican que el presente trabajo no tiene conflicto de intereses.
Artículo aceptado el 29-11-2020.

puede impedir el posicionamiento horizontal de las placas palatinas durante el período embriogénico, ocasionando una morfología palatina característica de esta patología: paladar ojival, en forma de herradura o de “u”, asociado en el 60% de los casos aproximadamente.

Casos clínicos:

Paciente 1:

Se presenta el caso de un neonato femenino de término transferido de otro hospital con 2 semanas de vida, peso 3200gr, diagnóstico de secuencia de Pierre Robin, neumonía, ductus arterioso de 4mm en el que se intentó cierre farmacológico sin éxito. Apoyado desde el nacimiento con CPAP nasal, con aparente mejoría, ingresa transferido sin aporte de oxígeno.

Presenta descompensación a las 6 Horas de su ingreso, cursando con dificultad respiratoria progresiva, desaturación hasta 80%, se apoya inicialmente con oxígeno por halo cefálico sin mejoría, ante la inminencia de fracaso respiratorio se decide realizar intubación, considerándose como vía aérea difícil se pide valoración por anestesiología. Se realiza procedimiento quirúrgico con adhesión labio-lengua (glosopexia), tras varios intentos para aislar la vía aérea, se logra intubar y conectar a ventilador mecánico. Posteriormente se programa cierre quirúrgico de ductus el cual se realiza con éxito, se extuba a las 48 horas sin interurrencias y es dado de alta a neonatología.

Paciente 2:

Se trata de un neonato femenino obtenido por cesárea por polihidramnios y pródromos de trabajo de parto, APGAR de 6-8, presenta bradicardia y paro respiratorio a los 10 minutos de nacimiento, se lo apoya con oxígeno por bolsa y máscara con lo que revierte la bradicardia, y mantiene saturación en 90%, se decide pase a UTIN. Al examen físico se evidencia secuencia malformativa de Pierre Robin (anomalías orofaciales retrognatia, glosoptosis

y fisura alveolopalatina media), se decide realizar secuencia rápida de intubación, la cual es muy difícil, catalogándose como vía aérea difícil. Se realiza procedimiento quirúrgico con adhesión labio lengua (glosopexia) y se consigue aislar vía aérea, se conecta a ventilación mecánica por 6 días, se programa su extubación, sin embargo, fracasa a las 2 horas de estar extubado y apoyado con CPAP nasal. Se decide nuevamente su intubación, surgiendo las interurrencias de vía aérea difícil, después de varios intentos se aísla vía aérea, y se lo conecta a ventilador mecánico. Se solicita valoración por otorrinolaringología quien realiza laringoscopia que reporta: HIPOFARINGE donde se observa glosoptosis o retroposición de base de la lengua la cual produce colapso al chocar con pared posterior faríngea dificultando el paso de la fibra hacia la epiglotis. EPIGLOTIS corta que dificulta visualización de la vallecula. Otorrinolaringología sugiere realizar traqueostomía dada la anatomía del paciente, la cual es programada y se realiza con éxito. Posteriormente fue desconectado de la ventilación mecánica y recibió apoyo de oxígeno por tubo en T, con buena evolución, es dado de alta a neonatología.

Discusión:

En los casos reportados se encuentran los hallazgos típicos que identifican la Secuencia de Pierre Robin: micrognatia, fisura palatina, glosoptosis y dificultad respiratoria por obstrucción de la vía aérea. En ambos casos se encuentra la típica, hendidura palatina en forma de “U” que caracteriza a esta patología y no el paladar hendido en forma de “V” que es el más usual en otros síndromes.

La dificultad respiratoria característica de los pacientes afectados por este síndrome, está dado por una hipoplasia mandibular que provoca la retroposición de la base lingual, actuando como elemento obstructivo de grado variable a nivel del espacio retrofaringeo. El manejo precoz y efectivo de este problema es determinante en el pronóstico y calidad

de vida de los pacientes. En los casos presentados ambos cursaron con dificultad respiratoria progresiva con cuadros de desaturación los cuales no mejoraban con los cambios posturales, teniéndose que aislar vía, la misma que fue dificultosa, debiéndose realizar glosopexia en ambos casos, y en uno de ellos traqueostomía.

Entre las técnicas a seguir para evitar las complicaciones de este padecimiento y mejorar la calidad de vida del niño en etapas tempranas consisten en recostarlo en posición decúbito ventral (lo que ocasiona que por gravedad la lengua se desplace hacia delante y se impida así la obstrucción de vías aéreas), en la colocación de obturadores palatinos para mejorar la alimentación, en la práctica de una traqueostomía o en la colocación de tubos nasofaríngeos para optimizar la calidad de ventilación y respiración del paciente.

Los pacientes con la secuencia de Pierre Robin constituyen un reto médico-quirúrgico ya que requieren manejo especializado multidisciplinario en muchos casos, pudiendo optarse por varios pro-

cedimientos que van desde el cambio de posición, inicio de presión aérea positiva (CPAP), intubación tras adhesión labio- lengua, distracción osteogénica, hasta la traqueostomía. Las decisiones deben ser tomadas en forma individual y de acuerdo a la severidad del caso.

Referencias bibliográficas:

- 1) Lozano A, Siguen M. Secuencia de Pierre Robin: implicación de la fisura palatina en la distracción mandibular. *Cir Plást Iberolatinoam* 2018; 44 (3): 283-285.
- 2) Tiol A. Secuencia malformativa de Pierre Robin: informe de un caso y revisión de la literatura. *Revista ADM* 2017; 74 (3): 146-151.
- 3) Martínez A, Fernández R, España A, García B, Capitán L, Monsalve F. Cambios en la dimensión de la vía aérea en pacientes con secuencia de Pierre-Robin asociada a síndromes malformativos tras distracción mandibular. *Planificación del vector de distracción. Rev Esp Cirug Oral y Maxilofac* 2015; 37 (2): 71-79.
- 4) Bustamante G, Quisbert C. Secuencia Pierre Robin. *Rev Actualizac Clín Investig* 2015; 46: 2442-2445.

Flucomix®

Libera la respiración

Rapidez - Mayor afinidad - Efecto prolongado y Seguridad

- Mayor potencia antiinflamatoria que otras alternativas terapéuticas.
- Reduce con rapidez la congestión nasal en la rinitis.
- Mínima absorción sistémica.
- Seguridad en tratamientos prolongados.
- Excelente tolerabilidad.
- Indicado en niños (a partir de los 4 años) y en adultos.



Se aplica

**1 VEZ
AL DÍA**

Frasco x 60 y 120 dosis



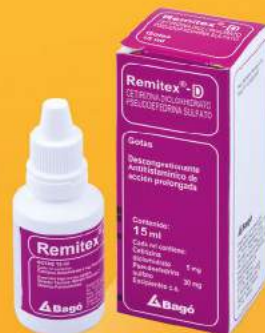Bagó

Ética al servicio de la salud

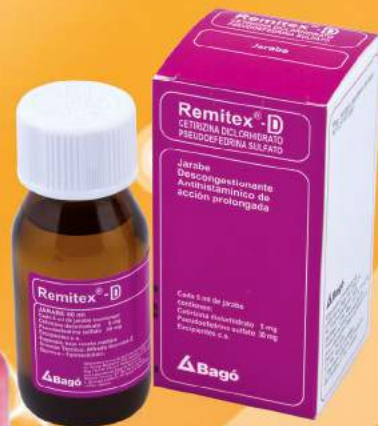REMITEX[®]-D

Liberación total de la congestión

Para respirar plenamente



Gotas x 15 ml



Jarabe x 60 ml

- ✦ *Efectiva acción descongestionante*
- ✦ *Rápido inicio de acción: 10 minutos*
- ✦ *Libre de congestión: 12 horas continuas*
- ✦ *Máxima seguridad: No sedante*
- ✦ *Cómoda posología: 2 veces al día*



Bagó

Ética al servicio de la salud

CASO CLÍNICO

Resección laparoscópica de quiste hepático en paciente prematuro

Laparoscopic resection of hepatic cyst in premature patient

**Dra. Claudia Aramayo Cuellar⁽¹⁾, Dr. René Cardozo Molina⁽¹⁾, Dr. Leonardo Gomez Lozada⁽²⁾,
Dr. Roberto Gamez Arias⁽²⁾, Dr. German Quevedo Perales⁽²⁾**

Resumen:

Los tumores hepáticos son poco frecuentes en el período neonatal, representado el hamartoma el 5% de los tumores benignos; es importante la valoración clínica, constituyendo la ecografía la modalidad de diagnóstico de imagen de elección; el tratamiento recomendado es la escisión total de la lesión.

Paciente femenino de 32 semanas de edad gestacional, nacimiento por cesárea, ecografías prenatales con sospecha de atresia duodenal, atresia intestinal. Examen físico: masa abdominal visible, diagnosticada como tumor quístico hepático por ecografía y TAC. Se realizó la resección laparoscópica del quiste, marsupialización y drenaje, presentando evolución favorable.

Los quistes hepáticos congénitos son raros; los síntomas son debidos a la compresión abdominal; el tratamiento consiste en la ablación por vía laparoscópica del epitelio secretor de líquido, por ser un procedimiento mínimamente invasivo.

Palabras clave:

Rev Soc Bol Ped 2021; 59 (1): 45-7: Tumores hepáticos, marsupialización, hamartoma.

Introducción:

Los hamartomas hepáticos son tumoraciones hepáticas benignas que surgen del mesénquima de la tríada portal; están formado por conductos biliares quísticos displásicos y precursores embrionarios periportales; se componen de tejidos primitivos de la capa embrionaria de la cual se originan (mesén-

Abstract:

Liver tumors are uncommon in the neonatal period, with hamartoma representing 5% of benign tumors; clinical assessment is important, ultrasound being the imaging modality of choice; the recommended treatment is total excision of the lesion.

Thirty-two weeks gestational age female patient, cesarean delivery, prenatal ultrasound with suspected duodenal atresia, intestinal atresia. Physical examination: visible abdominal mass, diagnosed as a hepatic cystic tumor by ultrasound and CT. Laparoscopic resection of the cyst, marsupialization and drainage were performed, presenting a favorable evolution.

Congenital liver cysts are rare; symptoms are due to abdominal compression; treatment consists of laparoscopic ablation of the fluid-secreting epithelium, as it is a minimally invasive procedure.

Keywords:

Rev Soc Bol Ped 2021; 59 (1): 45-7: Liver tumors, marsupialization, hamartoma.

quima y endodermo); histológicamente están constituidos por estructuras quísticas en medio de un estroma de tejido mesenquimatoso laxo, adenomatoso, con conductos biliares, estructuras vasculares, grupos de hepatocitos y rara vez focos de hematopoyesis. Del total de tumores primarios de hígado, constituyen menos de 3% de los tumores en niños y sólo la tercera parte de estos tumores son benignos.

(1) Residente de Cirugía Pediátrica.

(2) Cirujano pediatra.

Hospital Universitario Japonés. Santa Cruz de la Sierra, Bolivia.

Conflicto de intereses: Los autores indican que el presente trabajo no tiene conflicto de intereses.
Artículo aceptado el 23-11-2020.

El hamartoma es poco común; los reportes en la literatura son de un solo caso o pequeñas series coleccionadas por largos períodos. La ecografía es la modalidad de imagen de elección porque puede detectar, caracterizar y proporcionar la extensión de las lesiones hepáticas; sin embargo, la TAC y la RMN a menudo se realizan posteriormente para una mayor caracterización y evaluación de la extensión. El tratamiento recomendado es la escisión total de la lesión, lo que no siempre es posible, por lo que otras posibilidades son la enucleación, marsupialización, escisión secuencial, drenaje percutáneo, embolización y trasplante hepático. En Bolivia no se han publicado artículos referentes a resección de hamartoma en la edad pediátrica.

Caso clínico:

Recién nacido de sexo femenino, derivado de otro centro hospitalario, nació por parto cesárea, producto primera gestación de madre de 15 años, con serología positiva para toxoplasmosis; las ecografías prenatales reportaron sospecha de atresia atresia intestinal. Al examen físico, paciente con abdomen globoso poco depresible con RHA hipoactivos, perímetro abdominal de 39 cm, con leve edema de pared (figura 1).

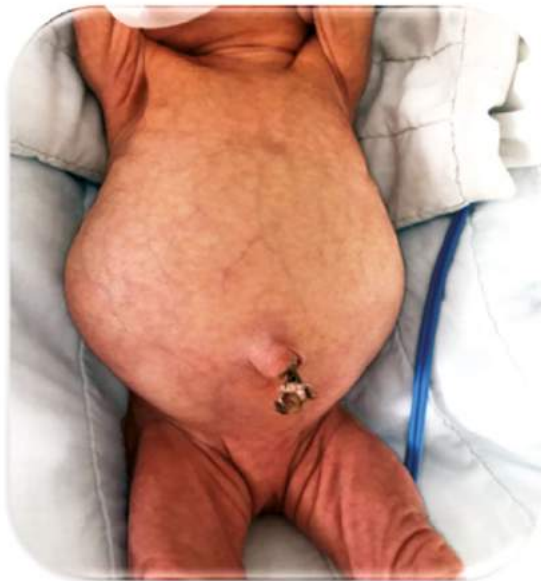

Figura 1.- Abdomen globoso.

Laboratorio dentro de parámetros aceptables; en la radiografía de abdomen se evidenció masa abdominal importante con desplazamiento de asas intestinales hacia región inferior; en la ecografía abdominal se observó imagen líquida, con pared delgada, de gran volumen, dependiente del hígado (figura 2); la TAC abdominal reportó un quiste hepático; el centellograma hepático informó función hepatocelular conservada, vía biliar intrahepática y extra hepática permeable.

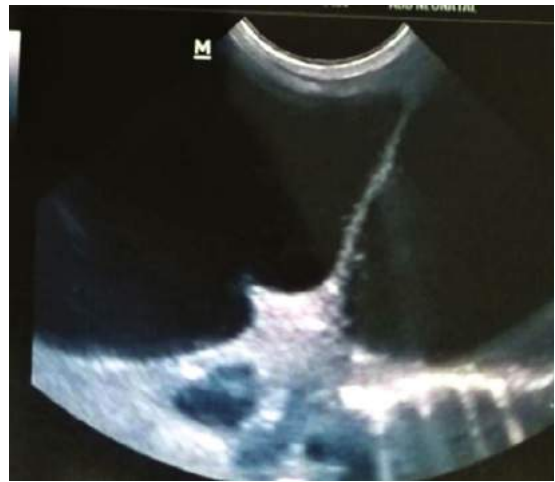

Figura 2.- Ecografía: Imagen abdominal líquida de gran volumen.

El paciente ingresó a quirófano; bajo anestesia general, en posición decúbito dorsal, 3 puertos de trabajo, óptica de 5 mm y material de 3 mm, en hipocostrio izquierdo, flanco derecho e hipogastrio; al ingreso se visualizaron 2 quistes hepáticos, de 6 cm y 5 cm respectivamente, septados en su interior, vía biliar libre, vesícula llena, se realizó drenaje percutáneo con la ayuda de una aguja número 20, con salida de débito citrino, realizando un punto de anclaje del quiste a la pared abdominal (con vicryl 2-0); posteriormente con LigaSure se realizó la marsupialización de todo el quiste, observándose tabicaciones dentro del mismo; finalmente se resecó el quiste hepático. El resultado de patología reportó hamartoma hepático.

La recuperación postoperatoria se realizó en la sala de UTIN, permaneciendo con ventilador mecánico, por cuatro días; posteriormente la evolución fue fa-

vorable, con buena tolerancia a la vía oral, dado de alta al 12° día post quirúrgico. Paciente actualmente en buen estado general, en seguimiento por consulta externa de pediatría y cirugía pediátrica.

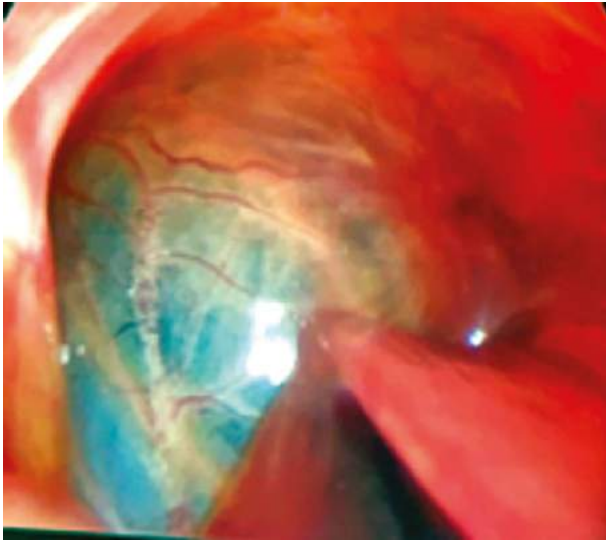


Figura 3.- Hamartoma hepático.

Discusión

La literatura menciona que los quistes hepáticos son más frecuentes en pacientes pediátricos que en neonatos; se recomienda que los recién nacidos asintomáticos con pequeñas lesiones no sean tratados en todos los casos, ya que la probabilidad de complicaciones es menor que el riesgo asociado con el tratamiento.

Una opción terapéutica la constituye el abordaje laparoscópico, con resección del quiste con sistema de sellado bipolar para vasos sanguíneos (LigaSure); una alternativa es la enucleación del quiste. El tratamiento de un quiste hepático requiere la abla-

ción del epitelio secretor de líquido; por esta razón el drenaje percutáneo es ineficaz, asociándose con un 100% de recurrencia.

Los quistes hepáticos congénitos son raros; constituyen una causa poco común de masas abdominales; aunque la mayoría son asintomáticos, los pacientes pueden experimentar síntomas debido a la compresión abdominal, siendo necesaria la cirugía. Los objetivos del tratamiento son aliviar síntomas y prevenir la recurrencia; convencionalmente se realizó la laparotomía, posteriormente se implementó la fenestración vía laparoscópica, enucleación y drenaje percutáneo.

El tratamiento de quiste hepático debe consistir en la ablación (mejor por vía laparoscópica, por ser mínimamente invasiva) del epitelio secretor de líquido, evidenciando gran porcentaje de recidivas con procedimientos percutáneos.

Referencias bibliográficas:

- 1) Thyagarajan M, Sharif K. Space Occupying Lesions in the Liver. *Indian J Pediatr* 2016; 83 (11): 1291-1302.
- 2) Silva H, Riojas J, Pelayo M, Coello. Marsupialización externa: técnica eficaz del hamartoma hepático gigante en niños. *Bol Med Hosp Infant Mex* 2009; 66 (2): 167-170.
- 3) Linden A, Pulcrano M, Duffy B, Lange P, Tsung D, Hartman G et al. Laparoscopic Excision of Congenital Hepatic Cysts in the Pediatric Population: A Case Series and Literature Review. *J Laparoendosc Adv Surg Tech A* 2016; 26 (6): 493-7.
- 4) Ng K, Mogul D. Pediatric Liver Tumors. *Clin Liver Dis* 2018; 22 (4): 753-772.

ACTUALIZACIÓN

Ventilación mecánica con presión soporte, pros y contras

Pressure support mechanical ventilation, pros and cons

**Dr. Gerardo Guzmán de la Rosa⁽¹⁾, Dr. Oscar Peña Quemba⁽²⁾, Dr. Mauricio Fernández Laverde⁽²⁾,
Dr. Byron Enrique Piñeres-Olave⁽²⁾**

Resumen:

En ventilación mecánica existen modos controlados que son aquellos en que el paciente puede no hacer ningún esfuerzo, o puede encargarse de iniciar la respiración. En estos, el ventilador hace la mayoría del trabajo ventilatorio; y modos ventilatorios asistidos en los que paciente realiza algún tipo de esfuerzo ventilatorio y el ventilador lo asiste en el proceso. Dentro de las formas más frecuentes de asistencia, se encuentra la ventilación con presión soporte. En este artículo se abordará el concepto de trabajo respiratorio y se realiza una revisión narrativa de la literatura, donde se abarca la presión soporte, sus beneficios y desventajas.

Palabras clave:

Rev Soc Bol Ped 2021; 59 (1): 48-54: Trabajo respiratorio, ventilación mecánica asistida, presión soporte, modos ventilatorios, liberación mecánica.

Introducción:

La ventilación mecánica se utiliza con frecuencia como soporte en la unidad de cuidados intensivos pediátricos (UCIP). Cerca de la mitad de los pacientes pediátricos que ingresan a la UCIP requieren algún tipo de soporte ventilatorio^{1,2} La ventilación mecánica tiene como objetivos reducir el trabajo respiratorio evitando el daño inducido por la ventilación y alteraciones hemodinámicas, procurando el confort del paciente con la menor sedación posible buscando la sincronía con el ventilador. Un modo ventilatorio es la manera como una máquina (ventilador) interactúa con un paciente para cumplir estos objetivos.

Abstract:

In mechanical ventilation there are controlled modes, which are those in which the patient can make no effort, or can start the process of breathing, in these, the ventilator does most of the ventilatory work; and assisted ventilatory modes in which the patient makes some type of ventilatory effort and the ventilator assists him in the process. Among the most common forms of assistance, is pressure support ventilation. In this article, the concept of respiratory work will be addressed, and a narrative review of the literature is carried out, where pressure support, its benefits and disadvantages are covered.

Keywords:

Rev Soc Bol Ped 2021; 59 (1): 48-54: Work of Breathing, assisted mechanical ventilation, pressure support ventilation, ventilatory modes, weaning.

En términos generales dentro la ventilación convencional podemos dividir los modos ventilatorios en controlados y asistidos. Dentro de los asistidos esta la presión soporte (PS).

La PS aparece en la ventilación mecánica hace aproximadamente 20 años como un modo ventilatorio en pacientes intubados que tenían respiraciones espontáneas. Es decir, nace como una forma de ayudar a los pacientes a sobreponer el trabajo respiratorio impuesto por el tubo orotraqueal y las tubuladuras del ventilador.

En el presente artículo revisamos la PS como modo ventilatorio, su utilidad para sobreponer el trabajo

(1) Residente de Cuidado Intensivo Pediátrico. Universidad CES. Medellín, Colombia.

(2) Intensivista pediatra. Hospital Pablo Tobón Uribe. Medellín, Colombia.

Conflicto de intereses: Los autores indican que el presente trabajo no tiene conflicto de intereses.
Artículo aceptado el 01-12-2020.

respiratorio impuesto y su uso durante la desconexión del ventilador, analizando sus aspectos a favor y en contra.

Trabajo respiratorio:

El trabajo respiratorio (TR o Work Of Breathing -WOB-) es la energía que desarrollan los músculos respiratorios para poder lograr la oxigenación y eliminar CO₂ y es proporcional a la presión generada por dichos músculos para cambiar el volumen de los pulmones y del tórax³. Dicho de otra forma, se refiere al esfuerzo durante la respiración para sobreponerse a las fuerzas elásticas y resistivas del sistema respiratorio⁴.

El trabajo respiratorio impuesto (TRi o WOBI) se refiere al esfuerzo que debe hacer un paciente para sobreponer la resistencia que impone respirar a través del tubo orotraqueal, los circuitos del ventilador y la válvula de demanda cuando ésta es usada⁵. El TRi es una carga adicional dada por aumento de la resistencia al flujo principalmente. Esta resistencia tiene que ver con el diámetro del tubo orotraqueal, su longitud y en general los circuitos del ventilador. El TRi también lo determina la sensibilidad, el tiempo de respuesta del ventilador y el tiempo de elevación del flujo y la presión, lo que hoy conocemos como “Rise Time” en algunos ventiladores.

Las consecuencias del TRi de la respiración espontánea en un paciente intubado son la asincronía, el inadecuado volumen corriente, atrapamiento de aire, y aumento en el consumo de oxígeno. Todo esto puede llevar a un paciente intubado y respirando espontáneo a que desarrolle fatiga muscular. Las principales manifestaciones de la fatiga son el aumento de la frecuencia respiratoria, aparición de movimientos respiratorios descoordinados o asincrónicos, aumento del CO₂ y aumento de la frecuencia cardíaca. La PS aparece como un modo ventilatorio para reducir el TRi⁶.

Aspectos generales sobre la ventilación con presión soporte:

Un ciclo ventilatorio completo, consta de cuatro fases: El comienzo de la inspiración, la inspiración, el cambio de inspiración a espiración (final de la inspiración) y la espiración. Una variable de fase es una señal física (presión, volumen, flujo o tiempo) que el ventilador mide y utiliza para iniciar alguna parte del ciclo ventilatorio. Esto quiere decir que sirve para comenzar (disparo o trigger), sostener (límite) y finalizar (ciclado) cada una de sus fases⁷. En la Figura 1 se muestran las diferentes fases en el modo ventilatorio con presión soporte. El disparo está dado por el esfuerzo que realiza el paciente, el cual puede ser censado por el ventilador tanto por cambios de presión como de flujo. Posteriormente cuando el proceso de inspiración inicia tras el gatillado, el ventilador entrega una presión soporte que se mantendrá durante todo el proceso de la inspiración, esta es la base del modo ventilatorio descrito en este artículo. En el momento en que se abre la válvula inspiratoria, se entrega al paciente un 100% de un flujo de aire, el cual empezará a desacelerar a lo largo del tiempo. En el ventilador se programa el porcentaje de desaceleración del flujo en el cual el ventilador ciclará, permitiendo que se abra la válvula espiratoria y el paciente pueda espirar⁸.

Algunas definiciones para tener en cuenta incluyen también: El tiempo de rampa o rampa de presurización, la cual corresponde al tiempo que transcurre desde el inicio de la inspiración por parte del paciente hasta alcanzar la presión de soporte establecida⁹. En la figura 2, se muestra el concepto de rampa de presurización. Es importante tener en cuenta que, dado que este modo ventilatorio es gatillado por el paciente, el ventilador no aporta frecuencia respiratoria y por tanto existe el riesgo de apnea, por lo cual, en los ventiladores actuales, se debe programar un tiempo de apnea definido en el cual, si el paciente no presenta respiración espontánea, el ventilador cambiará de modo ventilatorio a uno controlado y continuará la ventilación de esta forma¹⁰.

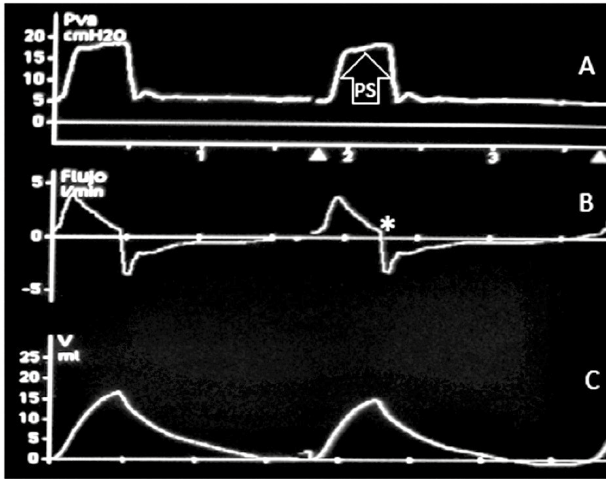


Figura 1. Curvas A: Presión-Tiempo, B: Flujo-Tiempo y C: Volumen-Tiempo en modo ventilatorio con presión soporte. La PS representa la presión soporte. La punta de flecha representa el sentido que realiza el ventilador de la inspiración del paciente. El asterisco(*) representa el porcentaje de flujo al cual se realiza el ciclado para permitir la espiración.

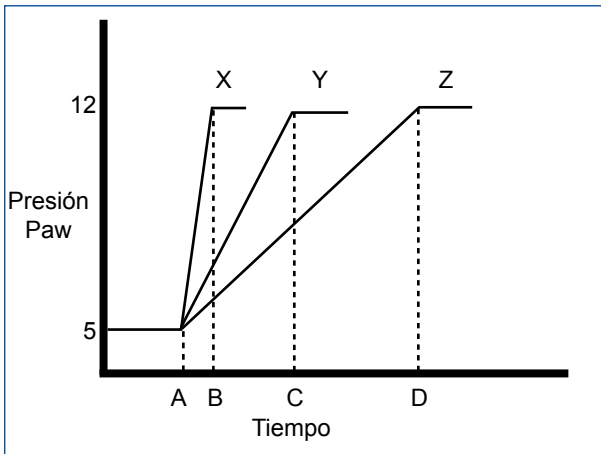


Figura 2. Rampa de presurización. La figura muestra tres diferentes rampas de presurización (X, Y y Z) cada una de ellas con un tiempo de presurización diferente: X(A-B), Y(A-C) y Z (A-D) usualmente en segundos o milisegundos. Paw: Presión de la vía aérea.

Aspectos a favor de la ventilación con presión soporte:

Debido a que a presión soporte es un modo ventilatorio asistido, permite que el paciente realice la mayor parte del trabajo respiratorio. Esto, por tanto, conlleva a ciertos beneficios que se revisan a continuación. Durante la ventilación con presión soporte, el paciente controla la profundidad de la respiración, la frecuencia de ésta, el flujo de aire que ingresa a sus pulmones lo cual mejora el confort del paciente. De esta manera, la ventilación con presión soporte, permite mantener al paciente despierto, ayudando a reducir el requerimiento de sedación con las con-

secuencias que ella trae; y se ha demostrado que es útil en el proceso de desconexión del ventilador mecánico comparado con otros modos ventilatorios y formas de realizar este proceso¹⁰.

Durante la ventilación mecánica, el flujo de aire se dirige principalmente hacia las zonas no dependientes del pulmón, lo que hace que menor parte del volumen corriente se dirija hacia las zonas dependientes, donde el flujo sanguíneo es mayor y por tanto que disminuya el intercambio gaseoso en dichas áreas, esto favorece entre otras cosas la aparición de atelectasias.¹¹ En la ventilación espontánea, la parte posterior del diafragma tiene un movimiento más activo, esto hace que el flujo se dirija hacia las zonas dependientes del pulmón, mejorando el intercambio gaseoso en áreas del pulmón con mayor flujo sanguíneo y disminuyendo el riesgo de formación de atelectasias¹¹.

Otra ventaja de la ventilación con presión soporte es que disminuye la atrofia muscular del diafragma. En un estudio realizado por Sassoon C, y colaboradores, evalúan la contractilidad diafragmática mecánica y molecular tras la ventilación mecánica con modo controlado versus asistido en modelos animales, encontrando que a nivel mecánico hay disminución de la fuerza de contracción/cm² en los diafragmas de pacientes que fueron ventilados en modo controlado comparada con aquellos en modo asistido, de igual manera a nivel molecular hubo disminución de la expresión de genes de atrofia muscular en aquellos pacientes ventilados con modo asistido en comparación con una mayor expresión del mismo gen en aquellos ventilados en modo controlado¹².

Por último, encontramos la ventaja de la ventilación con presión soporte para desconexión del ventilador mecánico comparada con otros modos utilizados con el mismo fin. Pellegrini y colaboradores comparan las pruebas de respiración espontánea con tubo en T versus con presión soporte, encontrando que hay menor probabilidad de falla en la extubación en el segundo grupo¹³ y posteriormente Subirá y colaboradores en un ensayo clínico controlado y

aleatorizado, de presión soporte versus tubo en T como estrategia de liberación de ventilación mecánica, encuentran resultados similares, en los cuales hay mayor éxito de extubación en los pacientes del grupo de ventilación con presión soporte¹⁴. En pediatría hay dos importantes estudios que evalúan la presión soporte como método de liberación de ventilación mecánica. En el estudio de Farias y col. se compara el porcentaje éxito de extubación de pacientes pediátricos asignados a pruebas de ventilación espontánea ya sea con tubo en T o con presión soporte, no encontrando diferencia significativa en ambos grupos en cuanto al desenlace primario evaluado¹⁵. Posteriormente, Forona y col. realizan un ensayo clínico controlado y aleatorizado, asignando pacientes pediátricos a métodos tradicionales de liberación mecánica versus presión soporte, encontrando que el tiempo para lograr extubación exitosa fue menor en el grupo de presión soporte, sin asociarse esto a mayores tasas de reintubación o requerimiento de ventilación mecánica no invasiva, representando 30% de reducción del riesgo de permanecer en ventilación mecánica¹⁶.

Aspectos en contra de la ventilación con presión soporte:

Dado que la presión soporte es un modo ventilatorio en el cual el paciente realiza gran parte del trabajo mecánico, existen desventajas a la hora de ventilar un paciente con este modo. El nivel de presión soporte con el que asista la ventilación del paciente permitirá que él realice diferentes cantidades de volumen corriente. Altos niveles de presión soporte podrán por tanto conducir a volúmenes corrientes inadecuados con hiperinsuflación, alcalosis respiratoria, inadecuado intercambio de gases, esfuerzos inefectivos e incluso apneas y por el contrario bajos niveles de presión soporte pueden conducir a hipoventilación, al igual que algunas características agudas como el broncoespasmo o el edema, que llevarán a que con la misma presión soporte programada el paciente haga menores volúmenes corrientes,

caída por tanto del volumen minuto y así, hipoventilación¹⁷.

Otra desventaja, asociada al uso de la presión soporte, corresponde a la presencia de asincronías, dentro de las que se destacan:¹⁰

- * **Esfuerzo inefectivo:** el paciente realiza un esfuerzo que no es censado por el ventilador y por tanto no recibe soporte con presión durante esa ventilación, podría presentarse por sensibilidad en el sensor de gatillo muy baja.
- * **Autotrigger:** el ventilador realiza entrega de presión soporte sin que haya un esfuerzo ventilatorio por parte del paciente, suele presentarse cuando la sensibilidad del sensor es muy alta.
- * **Doble ciclado:** ocurre cuando dos ciclos se dan con un solo esfuerzo inspiratorio.
- * **Tiempo inspiratorio prolongado:** producido porque el ventilador no detecta el porcentaje de flujo para realizar el ciclado, problema que ocurre principalmente en la ventilación mecánica no invasiva soportada por presión.
- * **Ciclado temprano,** en el cual el ventilador cicla antes de que termine el esfuerzo del paciente.
- * **Retraso en el trigger:** el paciente inicia el esfuerzo antes de que sea detectado por el ventilador.
- * **Esfuerzo espiratorio:** el paciente activa los músculos espiratorios para poder espirar, evento que sugeriría reducir el porcentaje de flujo al cual el ventilador debe ciclar para que el paciente pueda espirar más prontamente.

Es importante dar a conocer, que este tipo de ventilación puede tener efectos deletéreos para ciertos pacientes cuando se utiliza como modo ventilatorio. En pacientes con compromiso pulmonar severo, se ha demostrado que niveles suprafiológicos de deformación del tejido pulmonar durante la ventilación mecánica, se asocian con peores desenlaces;¹⁸ la deformación del tejido se puede expresar como tensión global la cual se ha utilizado para determi-

nar los umbrales seguros de volumen corriente para prevenir una lesión pulmonar secundaria (es decir, lesión pulmonar inducida por el ventilador). Los estudios experimentales y clínicos han demostrado que la superposición de la respiración espontánea vigorosa con la ventilación mecánica puede empeorar la lesión pulmonar, es decir, los esfuerzos ventilatorios espontáneos no regulados y las fuerzas regionales generadas por los músculos respiratorios pueden provocar efectos nocivos a nivel regional e inducir la progresión de la lesión pulmonar, un fenómeno conocido como lesión pulmonar autoinfligida por el paciente (Patient self-inflicted lung injury (P-SILI))^{18,19}. Tobin y colaboradores, en una reciente editorial, cuestiona la interpretación que se le está dando a la lesión pulmonar autoinfligida por el paciente, y en qué grado podría afectar realmente al pulmón es un tema que debe estudiarse más a fondo^{20,21}. Cabe resaltar que el concepto es claro para el paciente con compromiso pulmonar mayor, moderado a grave, en quien el gran esfuerzo ventilatorio y los altos volúmenes corrientes que maneje en su propia respiración pueden ocasionar un daño pulmonar mayor²².

En cuanto a modo de ventilación para liberación mecánica, existen desventajas sobre otros modos actuales. Di Mussi y colaboradores, evalúan el impacto de la ventilación asistida prolongada en la eficiencia diafragmática, comparando la ventilación mecánica con asistencia ventilatoria ajustada neuronalmente, por sus siglas en inglés NAVA (Neurally adjusted ventilatory assist) versus ventilación mecánica con presión soporte, encontrando que los pacientes ventilados con NAVA tienen menos compromiso diafragmático y se recupera más rápido tras la ventilación mecánica controlada²³.

En cuanto a liberación mecánica en pacientes de difícil destete ventilatorio, Liu y colaboradores, encuentran que los pacientes con ventilación con presión soporte permanecen más tiempo en ventilación mecánica al compararlos con aquellos ventilados con NAVA y el porcentaje de extubación es más

exitoso en aquellos pacientes con NAVA que aquellos que recibieron ventilación con presión soporte²⁴.

Conclusiones:

La ventilación con presión soporte es un tipo de ventilación asistida, en la cual dependiendo del soporte administrado, la mayoría del trabajo ventilatorio es realizado por el paciente. Teniendo en cuenta la forma de ventilación y el mecanismo de interacción descrito entre el paciente y el ventilador, es un modo que permite ajustar parámetros para patologías de tipo restrictivo y obstructivas. Al ser un modo espontáneo, pero con asistencia, permite un tipo de ventilación más fisiológica y por tanto tiene efectos benéficos sobre la mecánica ventilatoria, el confort del paciente y previene la atrofia muscular comparada con otros modos ventilatorios. Sin embargo, la selección de pacientes para este modo ventilatorio debe ser muy minuciosa puesto que se ha demostrado que su uso como modo ventilatorio en ciertos pacientes, como en el caso de sujetos con SDRA (síndrome de dificultad respiratoria agudo) grave, puede ser deletérea y traer más riesgos que beneficios, en el daño que se conoce como P-SILI. Sin embargo, como modo ventilatorio, presión soporte, podría utilizarse en pacientes que se encuentren sobreasistidos con otros modos ventilatorios, en pacientes con pulmón sano o con daño menor, especialmente porque podría permitir un tiempo inspiratorio y un tipo de ventilación más fisiológica, esto teniendo en cuenta que se debe tener una buena regulación del volumen corriente para no producir daño. Cabe resaltar, además, que existen riesgos de inadecuada asistencia y asincronía, lo cual obliga a tener un estrecho seguimiento del paciente mientras recibe este tipo de soporte ventilatorio. La ventilación con presión soporte, comparada con tubo en T, tiene mejoría de desenlace en el proceso de desconexión de la de ventilación mecánica. Sin embargo, comparado con otros modos ventilatorios para liberación mecánica como NAVA, presenta desventaja en cuanto a varios aspectos, pero debe contemplarse

costo efectividad y estudios adicionales sobre este nuevo modo ventilatorio.

Colaboradores:

BEPO es el garante. BEPO y GGR conceptualizaron el artículo y establecieron el consorcio de redacción. GGR, OPQ, MFL y BEPO contribuyeron al proceso de redacción y revisión.

Referencias bibliográficas:

- 1) Alander M, Peltoniemi O, Saarela T, Anttila E, Pokka T, Kontiokar T. Current trends in pediatrics and neonatal ventilatory care. *Acta Paediatr* 2013; 102:123-8
- 2) Farias J, Fernandez A, Monteverde E, Florez J, Baldodano A, Menchaca A et al. Mechanical Ventilation in pediatric intensive care units during the season for acute lower respiratory infection. A multicenter study. *Pediatr Crit Care Med* 2012;13 (2): 158-64
- 3) Lopez J, Rupérez M, García C, García E. Fisiología respiratoria; Pérez E; IV curso sobre la función pulmonar en el niño, 53 Edic.; Edit. Ergon; Madrid. 2003. pp.1-14.
- 4) Kezler M. Pressure Support ventilation and other approaches to overcome imposed work o breathing. *Neoreviews* 2006; 7(5): 226-233.
- 5) Sinha S, Donn S. Pressure support ventilation. Sinha S, Donn S; *Manual of neonatal respiratory care*. Philadelphia; Edit. Mosby; 2006. pp.212-215.
- 6) MacIntyre N, Leatherman N. Ventilatory muscle loads and the frequency-tidal volume pattern during inspiratory pressure-assisted (pressure-supported) ventilation. *Am Rev Respir Dis* 1990;141 (2): 327-331.
- 7) Ramos L, Benito S. Modos de soporte ventilatorio. Ramos L, Benito S; *Fundamentos de Ventilación Mecánica*, 1ra edición; Edit. Marge; Barcelona 2012. pp.81-104.
- 8) Shekhar T. Mechanical Ventilation and Respiratory Care. Fuhrman B, Zimmerman J, Clark R, Relvas M, Rotta A, Thompson A. *Fuhrman & Zimmerman's Pediatric Critical Care*. 5th Edit; Edit. Elsevier; Philadelphia; 2017. pp.1736-1822.
- 9) Ferrero G. Modos ventilatorios en ventilación no invasiva. *Rev Chil Enf Respir* 2008; 24: 240-250.
- 10) Brochard L, Lellouche F. Pressure-support ventilation. Tobing M; *Principles and Practice of mechanical ventilation*, 3rd Edit; Ed. McGraw-Hill; Chicago 2013. pp.199-225.
- 11) Putensen, C. Airway Pressure Release Ventilation. Tobing M; *Principles and Practice of mechanical ventilation*, 3rd Edit; Ed. McGraw-Hill; Chicago 2013. pp.305-313.
- 12) Sassoon C, Zhu E, Caiozzo V. Assist-control mechanical ventilation attenuates ventilator-induced diaphragmatic dysfunction. *Am J Respir Crit Care Med* 2004; 170 (6): 626-632.
- 13) Pellegrini J, Moraes R, Maccari J, De Oliveira R, Savi A. Spontaneous Breathing Trials With T-Piece or Pressure Support Ventilation. *Respir Care* 2016; 61 (12): 1693-1703.
- 14) Subirà C, Hernández G, Vázquez A, Rodríguez R, González A, García C et al. Effect of Pressure Support vs T-Piece Ventilation Strategies During Spontaneous Breathing Trials on Successful Extubation Among Patients Receiving Mechanical Ventilation: A Randomized Clinical Trial. *JAMA* 2019; 321 (22): 2175-2182.
- 15) Farias J, Retta A, Alía I, Olazarri F, Esteban A, Golubicki A et al. A comparison of two methods to perform a breathing trial before extubation in pediatric intensive care patients. *Intensive Care Med* 2001; 27 (10): 1649-1654.
- 16) Foronda F, Troster E, Farias J, Barbas C, Ferraro A, Faria L et al. The impact of daily evaluation and spontaneous breathing test on the duration of pediatric mechanical ventilation: a randomized controlled trial. *Crit Care Med* 2011; 39 (11): 2526-2533.
- 17) Hasan A. The Conventional Modes of Mechanical Ventilation; Hasan A. *Understanding Mechanical Ventilation A Practical Handbook*; 2nd Edit; Edit Springer-Verlag; London 2010. pp.71-113.
- 18) Hurtado D, Erranz B, Lillo F, Sarabia M, Iturrieta P, Morales F et al. Progression of regional lung strain and heterogeneity in lung injury: assessing the evolution under spontaneous breathing and mechanical ventilation. *Ann Intensive Care* 2020; 10 (1):107.
- 19) Yoshida T, Grieco D, Brochard L, Fujino Y. Patient self-inflicted lung injury and positive end-expiratory pressure for safe spontaneous breathing. *Curr Opin Crit Care* 2020; 26 (1): 59-65.
- 20) Tobin M, Laghi F, Jubran A. P-SILI is not justification for intubation of COVID-19 patients. *Ann Intensive Care* 2020; 10 (1): 105.

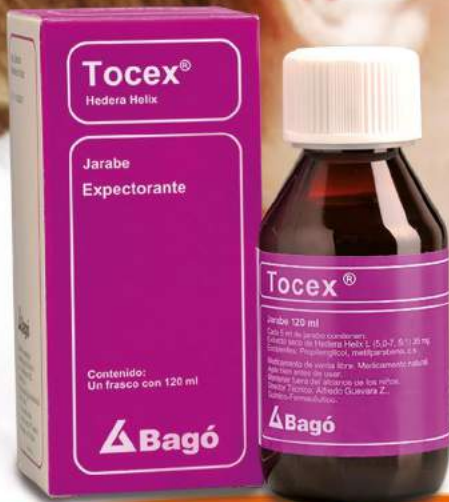- 21) Tobin M, Laghi F, Jubran A. Caution about early intubation and mechanical ventilation in COVID-19. *Ann Intensive Care* 2020; 10: 78.
- 22) Grieco D, Menga L, Eleuteri D, Antonelli M. Patient self-inflicted lung injury: implications for acute hypoxemic respiratory failure and ARDS patients on non-invasive support. *Minerva Anestesiol* 2019; 85 (9): 1014-1023.
- 23) Di Mussi R, Spadaro S, Mirabella L, Volta C, Serio G. Impact of prolonged assisted ventilation on diaphragmatic efficiency: NAVA versus PSV. *Crit Care* 2016; 20: 1.
- 24) Ling L, Xiaoting X, Qin S, Yue Y, Feiping X, Jianfeng X et al. Neurally Adjusted Ventilatory Assist versus Pressure Support Ventilation in Difficult Weaning: A Randomized Trial. *Anesthesiology* 2020; 132 (6): 1482-1493.

ToceX[®]

Hedera helix

La forma EFECTIVA y NATURAL de aliviar la TOS

A partir de los **6** meses de edad



PARA TODA LA FAMILIA



Bagó
Ética al servicio de la salud

SanCor

Bebé PREMIUM 3



TM

Prebióticos

Hierro



MeadJohnson
Nutrition

CARTA AL EDITOR

Cigarrillos electrónicos y dispositivos de vapeo: La verdad oculta tras la propaganda

*Electronic cigarettes and vaping devices:
The truth behind the propaganda*

Dr. Javier Eduardo del Solar Bueno⁽¹⁾

Fumar es la causa número uno de muerte prevenible (OMS).

Cuando el glicerol y propilenglicol (alcohol derivado de los hidrocarburos) son calentados a 40-60°C por un cigarrillo electrónico o dispositivo de vapeo (traducción del inglés vaping), se produce un aerosol portador de nicotina u otras sustancias⁽¹⁾, incluidas THC o tetrahidrocannabinoides y NPS, nuevas sustancias psicoactivas⁽²⁾. Este aerosol higroscópico / hiperosmolar puede depositarse en lo más profundo de los pulmones (las sustancias higroscópicas atraen agua en forma de vapor y son desecantes), pudiendo gatillar una reacción inflamatoria local, inducir daño epitelial e interferir con el intercambio gaseoso⁽¹⁾.

El vapor exhalado contiene metales pesados, nicotina, propilenglicol, glicerol, formaldehído y nitrosaminas específicas del tabaco entre otros (se cree que contiene más de 70 sustancias químicas), significando un riesgo para la salud del que los inhala y de los pasivos⁽⁵⁾.

El consumo de tabaco en cigarrillos comunes o de combustión ha demostrado ser factor de riesgo para el desarrollo entre otros, de cáncer y neumonía eosinofílica aguda; hay casos reportados de esta pato-

logía en consumidores de cigarrillos electrónicos⁽⁶⁾, asimismo hay reportes del mayor riesgo de candidiasis oral por *Candida albicans* en vapeadores⁽⁴⁾. Si bien aún no se ha confirmado la relación directa del vapeo con algunas patologías, el consumo de cigarrillos está asociado a cáncer de pulmón, cáncer bucal, enfisema pulmonar, cáncer de laringe, cáncer de lengua, cáncer de estómago, asma y osteoporosis, entre otros.

La evidencia del daño que producen los cigarrillos electrónicos a la salud es creciente y alarmante, sobre todo porque son comercializados como seguros o como una opción para dejar de fumar, cuando en realidad el consumo entre adolescentes no fumadores previos está aumentando vertiginosamente; en una encuesta realizada en Europa, la mayoría de los fumadores tiene la intención o ha intentado dejar de fumar; sin embargo, la mayoría de los vapeadores, no tiene ninguna intención de dejarlo⁽⁷⁾; por otro lado, una buena cantidad de consumidores se han iniciado con cigarrillos electrónicos y ahora consumen ambos.

Peor aún, una epidemia que en el último tiempo se ha desatado en 25 estados de los Estados Unidos, muestra una grave afección pulmonar asociada al

(1) Médico pediatra. Santa Cruz de la Sierra, Bolivia.

consumo de derivados de marihuana a través de dispositivos de vapeo, para la que aún no existe ninguna cura.

Hace poco, la firma de mayor crecimiento de productos y dispositivos de vapeo Juul, famosa por sus distintos y atractivos sabores, vendió parte de sus acciones a la conocida marca de cigarrillos Marlboro por la suma de 12.800.000.000 U\$ (doce mil ochocientos millones de dólares americanos) y no parece tener la intención que la gente deje de fumar. La ausencia en la regulación legal del consumo de estos productos ha sido aprovechada por esta industria en crecimiento, ya que la nicotina del tabaco es una droga legal, a pesar de ser más adictiva que la cocaína.

Si bien inicialmente el vapeo fue orientado como una alternativa para dejar de fumar e ir disminuyendo progresivamente la dependencia a la nicotina, ahora se presenta en nuevos y atractivos formatos y concentraciones con distintos sabores como mango, mezcla de frutas o creme brulée entre otros, lo que los hace muy atractivos para los jóvenes, sin mencionar la intensa campaña mediática a la que son sometidos.

Los cigarrillos electrónicos y dispositivos de vapeo no son productos seguros y no deben ser consumidos por adolescentes⁽³⁾.

Por todo esto es importante que las sociedades médicas alerten a los jóvenes y a sus padres acerca de los potenciales riesgos para su salud a corto y largo plazo y sobre el riesgo de ser la puerta de entrada hacia el consumo de otras drogas y sustancias potencialmente peligrosas.

Referencias bibliográficas:

- 1) Chaumont M, van de Borne P, Bernard A, Van Muylem A, Deprez G, Ullmo J et al. Fourth generation e-cigarette vaping induces transient lung inflammation and gas exchange disturbances: results from two randomized clinical trials. *Am J Physiol Lung Cell Mol Physiol* 2019; 316 (5): 705-719.
- 2) Nash C, Butzbach D, Stockham P, Scott T, Abroe G, Painter B et al. A Fatality Involving Furanyl-fentanyl and MMMP, with Presumptive Identification of Three MMMP Metabolites in Urine. *J Anal Toxicol* 2019; 43 (4): 291-298.
- 3) Jenssen B, Wilson K. What is new in electronic-cigarettes research? *Curr Opin Pediatr* 2019; 31 (2): 262-266.
- 4) Mokeem S, Abduljabbar T, Al-Kheraif A, Alasqah M, Michelogiannakis D, Samaranayake L et al. Oral Candida carriage among cigarette- and waterpipe-smokers, and electronic cigarette users. *Oral Dis* 2019; 25 (1): 319-326.
- 5) Visser W, Klerx W, Cremers H, Ramlal R, Schwillens P. The Health Risks of Electronic Cigarette Use to Bystanders. *Int J Environ Res Public Health* 2019; 16 (9).
- 6) Arter Z, Wiggins A, Hudspath C, Kisling A, Hostler D, Hostler J. Acute eosinophilic pneumonia following electronic cigarette use. *Respir Med Case Rep* 2019; 27:100825.
- 7) Etter J. Are long-term vapers interested in vaping cessation support? *Addiction* 2019; 114 (8):1473-1477.

Instructivo para la publicación de artículos en la Revista de la Sociedad Boliviana de Pediatría

- 1.- Los trabajos considerados para su publicación deberán ser enviados al Editor de la Revista, al correo electrónico juanpablohayes@yahoo.com. Una vez recibidos, los artículos serán propiedad de la Revista de la Sociedad Boliviana de Pediatría.
- 2.- Todos los artículos enviados deberán ser originales e inéditos, no se aceptarán trabajos presentados o enviados a otras revistas científicas. Los trabajos serán sometidos a un proceso de arbitraje, donde se los evaluará desde el punto de vista metodológico. Las opiniones vertidas en los artículos, serán de absoluta responsabilidad de los autores y no expresarán la opinión de la Sociedad Boliviana de Pediatría.
- 3.- Los trabajos enviados deberán ser acompañados de una carta de solicitud de publicación, donde se indicará la siguiente información:
 - a) Si hubo una publicación anterior o envío por duplicado del trabajo o cualquier parte de él a otras revistas o medios de divulgación.
 - b) Se declara que el trabajo no ha sido sometido, antes o simultáneamente, a consideración de otras publicaciones.
 - c) Si es el caso, se declara sobre las relaciones financieras o de otro orden que pudiesen causar conflictos de intereses.
 - d) Se declara que el trabajo ha sido leído y aprobado por todos los autores.
 - e) Todos los autores deberán firmar la carta de solicitud.
 - f) Se indica la dirección, teléfono y correo electrónico del autor principal para permitir una comunicación posterior.
 - g) Si es el caso, se acompañará de los permisos necesarios para reproducción de material publicado previamente o empleo de ilustraciones sobre personas susceptibles de ser identificadas.
- 4.- El orden de publicación de los trabajos queda a criterio de la Revista de la Sociedad Boliviana de Pediatría y nos reservamos el derecho de su aceptación, así como de sugerir cambios, efectuar reducciones, modificaciones del texto o del material gráfico.
- 5.- Los trabajos enviados deberán ajustarse a las siguientes normas generales:
 - a) El trabajo deberá ser escrito en computadora con procesador de palabras Word para Windows de Microsoft, letra "Times New Roman", 12 puntos, texto justificado, interlineado 1.5, sin pestañas, numeración de páginas: secuencial.

La extensión del texto no debe sobrepasar 10 páginas, tamaño carta, para los artículos originales; 5 en los casos clínicos; 3 en las cartas al editor, excepto los artículos de actualización o de revisión que pueden llegar a 15 páginas de texto.
 - b) Los trabajos tienen características que permiten dividirlos en secciones tituladas según el tipo de manuscrito:
 - Artículo original: introducción, material y métodos, resultados y discusión.
 - Casos clínicos: introducción, caso clínico y discusión.
 - Imágenes pediátricas inusuales: caso clínico y discusión.
 - El formato de otros tipos de artículos de gran interés para los lectores, como revisiones de temas, actualización, editoriales, comentarios, cartas al editor, informes técnicos, etc., puede ser diferente según la naturaleza de su contenido y será aprobado por el Comité Editorial de la revista de común acuerdo con el autor.
- 6.- Los trabajos deberán contar con los siguientes apartados:
 - a) **Título:**

El título del trabajo debe ser conciso pero informativo sobre el contenido central de la publicación y se debe realizar su traducción en inglés.
 - b) **Autores:**

Debe indicarse la lista de autores según el orden que figurarán en la publicación. Cada autor debe ser identificado con sus nombres y apellidos, grado académico, cargo que ocupa y lugar de trabajo. Los autores que no tengan el título de médico cirujano se los debe señalar como interno o alumno de la carrera de medicina o indicar si corresponden a otras áreas de la salud.

c) Resumen y palabras clave:

Se debe contar con un resumen en español e inglés, de no más de 250 palabras o aproximadamente 1.625 caracteres (incluyendo espacios), que describa los propósitos del estudio o investigación, material y método básico empleados, resultados principales y conclusiones más importantes (no emplee abreviaturas no estandarizadas).

El resumen debe ser estructurado de acuerdo a las secciones que componen un artículo original (introducción, material y métodos, resultados y discusión).

El resumen de los casos clínicos deberá indicar de manera sintetizada la introducción, el caso clínico y además, una colusión del trabajo.

A continuación de cada resumen en español e inglés, se escriben las palabras clave del estudio, las que no deben exceder más de cinco palabras y con su respectiva traducción en inglés, bajo el título de "key words".

d) Introducción:

Resuma la racionalidad del estudio y exprese en forma clara el propósito del artículo. Cuando sea pertinente en el estudio, explique la hipótesis cuya validez pretenda analizar, pero sin incluir datos o conclusiones del trabajo que se está presentando. No revise extensamente el tema y cite solamente las referencias bibliográficas que sean necesarias.

e) Material y métodos:

Describa claramente la selección de sujetos en observación. Identifique los métodos, instrumentos o aparatos y los procedimientos empleados, con la precisión necesaria para permitir a otros observadores que reproduzcan sus resultados.

Si se trata de métodos establecidos y de uso frecuente, incluso métodos estadísticos, límitese a nombrarlos y cite las referencias respectivas. Si los métodos ya han sido publicados pero no son bien conocidos, proporcione las referencias y agregue una breve descripción. Cuando los métodos son nuevos se aplicaron modificaciones a métodos establecidos, descríbalos con precisión, justifique su empleo y enuncie sus limitaciones.

Si se efectuaron experimentos en seres humanos, estos deberán contar con una autorización por un comité de ética de la institución donde se efectuó el estudio.

Identifique todos los fármacos y compuestos químicos empleados con su nombre genérico, dosis y vías de administración.

En caso de ser necesario identificar a los pacientes hágalo mediante números correlativos y no utilice sus iniciales ni los números de historias clínicas.

Indique el número de sujetos, de observaciones, el o los métodos estadísticos empleados y el nivel de significación estadística establecido previamente para juzgar los resultados.

f) Resultados:

Presente sus resultados con una secuencia lógica según el desarrollo del texto, cuadros y figuras. Los datos se pueden mostrar en cuadros o figuras, pero no simultáneamente en ambos. No repita datos en el texto, que el lector pueda conocer al analizar un cuadro o figura, excepto aquellos resultados más relevantes del trabajo, deben ser siempre descritos en el texto. No incluya en los resultados comentarios de los mismos, ya que esto corresponde a la sección de discusión. El relato a desarrollar en esta sección es solamente de tipo descriptivo.

- Cuadros:

Numere los cuadros en orden consecutivo según el orden de aparición en el texto, seguido de un título breve en cada cuadro. Cuando se requieran notas aclaratorias o indicar el significado de las abreviaciones usadas, agréguelas al pie del cuadro y no en el cuerpo del mismo. Cite cada cuadro en orden consecutivo en el texto del trabajo.

- Figuras:

Denomine figuras a cualquier tipo de ilustración que no corresponda a un cuadro, como ser gráficos, radiografías, electrocardiogramas, ecografías, etc. El diseño debe ser simple y su sola observación debe permitir su comprensión, las figuras complejas no pueden interpretarse salvo lectura en el texto, por lo tanto deben evitarse. Cite cada figura en el texto con un orden consecutivo según corresponda. Si una figura es reproducción de material ya publicado, indique su fuente de origen y obtenga permiso escrito del autor o editor para reproducirla en su trabajo.

g) Discusión:

Se trata de realizar una discusión de los resultados obtenidos en el trabajo y no de una revisión del tema. Discuta y destaque únicamente los aspectos nuevos e importantes que aporta su trabajo y las conclusiones de los datos que ya fueron presentados en la sección de resultados. Compare sus hallazgos con otras observaciones relevantes identificándolos mediante las citas bibliográficas respectivas. Relacione sus conclusiones con los propósitos del estudio que destacó en la introducción; evite proponer conclusiones que no están sólidamente respaldadas por sus hallazgos, así como apoyarse en otros trabajos que aún no están terminados.

h) Referencias:

Las referencias bibliográficas deben ser numeradas consecutivamente por orden de aparición en el texto, incluyendo las que se mencionan en los cuadros y figuras. Límite las referencias a no más de 30. Identifique las referencias en el texto mediante números arábigos, colocados como superíndice al final de la frase o párrafo en que se las alude. Los nombres de las revistas deben abreviarse según el estilo usado en el Index Médico. Los autores serán responsables de la exactitud de sus referencias, cite solo la bibliografía a la que ha accedido, no es ético citar referencias que aparecen en otros trabajos, no incluya como referencias "observaciones no publicadas" ni "comunicaciones personales". Puede incluir entre referencias a trabajos que están oficialmente aceptados por una revista y en trámite de publicación; en este caso indique la referencia completa, agregando a continuación el nombre abreviado de la revista, entre paréntesis la expresión "en prensa".

i) Agradecimientos:

Expresa su reconocimiento solo a personas e instituciones que hicieron contribuciones sustantivas al trabajo. Los autores son responsables por la mención de personas o instituciones a quienes los lectores podrían asignar responsabilidad o apoyo de los resultados del trabajo y sus conclusiones.

Las contribuciones serán clasificadas de la siguiente forma:

1.- Trabajo original:

Trabajo en el que se trata de encontrar una respuesta a una o varias interrogantes planteadas sobre una determinada patología. El esquema que deberá seguir es el siguiente: introducción, material y métodos, resultados y discusión.

2.- Casos clínicos:

Descripción de uno o más casos clínicos que supongan una contribución importante al conocimiento de la enfermedad y una revisión del tema en cuestión. Cuenta con las siguientes secciones: introducción, caso clínico y discusión.

3.- Actualización:

Revisión de capítulos de interés especial, realizadas por profesionales expertos reconocidos en el tema o invitados por el comité editorial.

4.- Imágenes pediátricas inusuales:

Presentación de uno o más casos clínicos, en forma resumida, que sea de presentación inusual e interesante y que se acompañe de material gráfico ilustrativo sobre el caso. El formato a seguir es el siguiente: caso clínico y discusión.

5.- Cartas al editor:

Comentario o discusión de temas que se estime de interés general relacionados con la pediatría o de trabajos publicados en la revista.

Dr. Juan Pablo Hayes Dorado

EDITOR

REVISTA SOCIEDAD BOLIVIANA DE PEDIATRÍA

Whatsapp 70870500

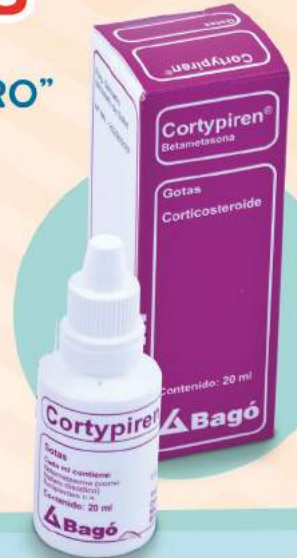E-mail: juanpablohayes@yahoo.com

CORTYPIREN[®]

Gotas

“EL CORTICOIDE MÁS RÁPIDO Y SEGURO”

CADA 20 GOTAS (1 ML) CONTIENE:
BETAMETASONA 0.6 MG.



INDICACIONES:

VÍAS RESPIRATORIAS / ALERGIAS

- BRONQUITIS
- BRONQUITIS CRÓNICA
- LARINGITIS
- FARINGITIS
- OTITIS EXTERNA
- SINUSITIS CRÓNICA
- RINITIS ALÉRGICA



CORTYPIREN gotas es el corticoide de mayor potencia glucocorticoide y nulos efectos mineralocorticoides. Mayor efectividad terapéutica y mejor tolerabilidad.



CORTYPIREN se absorbe rápidamente, el inicio de acción es inmediato. Asegurando pronto restablecimiento del paciente.



CORTYPIREN es un corticoide de concentración y dosis exactas que asegura efectividad clínica.



Bagó
Ética al servicio de la salud

Degraler[®]

Levocetirizina
5mg/5ml

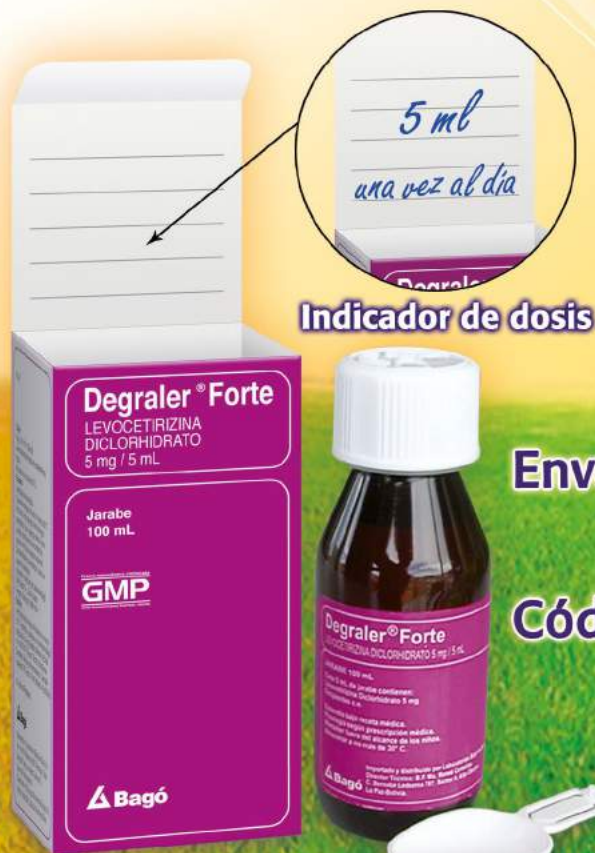FORTE

jarabe



La revolución antialérgica es para todo el año

- Mayor concentración por ml
- Más días de tratamiento
- Menor volumen por toma
- Comodidad posológica 1 al día
- Ahorro para el paciente



Sabor a plátano

Contiene xilitol
Carioprotector

Tapa de seguridad

Envase irrompible

Código braille

PLANTA FARMACÉUTICA CERTIFICADA
GMP
GOOD MANUFACTURING PRACTICES - BOLIVIA



Bagó
Ética al servicio de la salud

Visita la Página Web de la
SOCIEDAD BOLIVIANA DE PEDIATRÍA

www.socbolped.org



Bagó

Ética al servicio de la salud